COLLEGE OF MEDICINE

(9) D1/40-e-17 ~~616-091.8~~

66
c. 2

JULII VOGEL

ICONES HISTOLOGIAE PATHOLOGICAE.

TABULAE

HISTOLOGIAM PATHOLOGICAM

ILLUSTRANTES.

VIGINTI SEX TABULAE, CONTINENTES CCXCI FIGURAS, QUARUM CCLXX AD NATURAM DELINEATAE SUNT.

LIPSIAE,
LEOPOLDUS VOSS.
1843.

Erläuterungstafeln

zur

pathologischen Histologie

mit

vorzüglicher Rücksicht auf sein Handbuch der pathologischen Anatomie

herausgegeben

von

Dr. Julius Vogel,

außerordentl. Professor der Medizin in Göttingen.

Sechs und zwanzig Tafeln mit 291 Figuren, wovon 270 nach der Natur gezeichnet sind.



Leipzig,

Leopold Voß.

1843.

ROYAL COLLEGE OF PHYSICIANS
LIBRARY

CLASS	616-091.8
ACCN.	19654
SOURCE	
DATE	

LONDON

PRAEFATIO.

Seriem iconum viris medicis offero, frequentissimas, quibus telae corporis humani obnoxiae sunt, laesiones illustrantium, eamque histologiae pathologicae studio haud minus spero commodi allaturam esse, quam collectiones iconographicae, quibus Cruveilhier, Carswell, Hope, alii, de anatomia pathologica organorum atque apparatuum egregie meruerunt. Mei quidem operis, ad quod elaborandum diutius jam animum adjeceram, edendi occasionem bibliopola praebuit, qui cum novam editionem libri Soemmerringiani „de corporis humani fabrica" praepararet, anatomiam pathologicam a me conscribendam, reliquis illius libri partibus recudendis et emendandis addi voluit. Cujus igitur doctrinae exponendae curam in me suscepi; mox autem pervidi, laesiones structurae atque texturae intimioris, quae huc tractandae veniunt, lectoribus in microscopica telarum abnormium indagatione non versatis neutiquam fore perspectas atque intellectas, nisi iconibus illustratae et quasi ob oculos positae fuerint. Tabularum vero fasciculum ipsi libro adnectere neque commodum erat neque aptum; quamobrem et ego satius duxi, et conductor, praesertim cum iconographia histologiae pathologicae completa adhuc desideraretur, consensit, hasce tabulas seorsum a compendio, sed cum perpetua commentarii interpretatione in separatum volumen redactas edere. Unde et id commodi habui, quod, quibus cadaverum inspectionibus et accuratioribus organorum

Vorwort.

Ich lege hier dem ärztlichen Publikum eine Reihe von Abbildungen vor, welche dienen sollen, die am häufigsten vorkommenden krankhaften Veränderungen der Gewebe des menschlichen Körpers zu erläutern. Sie sollen für das Studium der pathologischen Histologie ähnliche Dienste leisten, wie es die Kupferwerke eines Cruveilhier, Carswell, Hope u. A. für die gröbere pathologische Anatomie thun. Die äußere Veranlassung zu ihrer Herausgabe wurde durch die mir von der Verlagshandlung übertragene Bearbeitung der pathologischen Anatomie in der neuen Ausgabe von „Sömmerring's Bau des menschlichen Körpers" gegeben. Zum Verständniß der darin besprochenen feineren pathologischen Strukturverhältnisse für Solche, welche sich nicht bereits selbst mit umfassenden mikroskopischen Untersuchungen pathologischer Gewebsveränderungen beschäftigt haben, war durchaus eine Anzahl Abbildungen nöthig. Es hat aber manches Mißliche und viel Unbequemes für den Gebrauch, dem Werke selbst eine Anzahl von Tafeln anzuhängen; daher schien es mir und der Verlagshandlung geeigneter, diese Abbildungen als selbstständiges Werk mit erläuterndem Texte erscheinen zu lassen; um so mehr, als ein umfassender Atlas der pathologischen Histologie bisher durchaus fehlte. Dadurch wurde zugleich der Nebenzweck erreicht, eine Menge von nothwendigem Material an Sektionsberichten, speciellen anatomischen und histologischen Untersuchungen, welches

telarumque disquisitionibus fere obrutus essem veluti magna mole, quae compendium anatomiae pathologicae tironi pertaesum faciat, eas omnes tanquam necessariam supellectilem idoneo loco injungere possem.

Hoc mihi propositum fuit, ut in commentario tabulas explicante tantum traderem, quantum mihi praesto esset nudarum observationum ac descriptionum, omnia vero, quae inde et concludenda et ratiocinatione disserenda fuerint, ad compendium anatomiae pathologicae ablegarem. Hoc igitur, utpote indice explicatorio, carere non poterit, quicunque iconibus recte uti volet.

Sed id maxime in votis habui, ut conspectum, nisi completum, sufficientem tamen exhiberem omnium laesionum, quibus telae aut gravius aut frequentius pervertantur. Quamobrem illarum laesionum nonnullas, raras quidem, quarum exempla mihi aut plane deerant, aut non satis faciebant, ab aliis observatas ac delineatas, imitatione recudi malui. In tanta vero rerum, quae huc pertinent, copia fieri non potuit, quin multae omnino non respicerentur, quoniam et operis nostri fines selectum suaserunt et me, etiamsi lubentissimum et paratissimum, occasio haud raro fugit, laesionum disquisitionem recens instituendi. Quas hic exposui delineationes, argumenta illustrant ex pluribus millibus observationum, Erlangae inprimis, Parisiis, Monaci collectarum, depromta. Sed cum tabulis, quas unius tantum artificis manu aequabili modo adornatas pervoluimus, incidendis duo fere anni consumerentur, multas observationes, quas annis proxime elapsis institui, memoratu dignissimas, invitus omisi. Eas vero una cum aliis, quas continuato studio haurire contigerit, fasciculo suppletorio complectar, postero tempore, si fortuna faverit, edendo.

in einem Handbuch der pathologiſchen Anatomie als ſtörender, namentlich für Anfänger die Ueberſicht erſchwerender Ballaſt erſcheint, auf eine viel paſſendere Weiſe hier unterzubringen.

Es war meine Abſicht, in dem die Tafeln erläuternden Texte nur Poſitives, bloße Beobachtungen und Beſchreibungen des Geſehenen zu geben, alle Folgerungen daraus, ſo wie alles Raiſonnement darüber aber auf das Handbuch der pathologiſchen Anatomie zu verſparen. In dieſer Hinſicht wird letzteres die nothwendige Ergänzung zum Gebrauche der Icones bilden.

Dagegen wünſchte ich eine, wenn auch nicht vollſtändige, doch genügende Ueberſicht über alle wichtigen oder häufig vorkommenden pathologiſchen Gewebsveränderungen zu geben und habe es deshalb vorgezogen, in einigen wenigen Fällen gute bereits vorhandene Abbildungen copiren zu laſſen, wo ich ſelbſt keine beſſeren oder ebenſogute Originale hätte mittheilen können. Bei dem großen Umfange dieſes Gebietes mußte jedoch Manches unberückſichtigt bleiben, theils weil die nothwendigen Grenzen eines ſolchen Unternehmens eine ſtrenge Auswahl nöthig machten, theils weil man auch beim beſten Willen nicht immer Gelegenheit hat, alle pathologiſchen Veränderungen im friſchen Zuſtand unterſuchen zu können. Die hier gegebenen Abbildungen ſind aus einer großen Anzahl (mehreren tauſend) von Unterſuchungen pathologiſcher Veränderungen ausgewählt, die ich an verſchiedenen Orten, hauptſächlich in Erlangen, Paris und München anzuſtellen Gelegenheit hatte. Da aber der Stich der Tafeln bei unſerem Wunſche ſie der Gleichmäßigkeit wegen alle von demſelben Künſtler herſtellen zu laſſen, faſt zwei Jahre forderte, ſo wurden dadurch manche intereſſante Beobachtungen ausgeſchloſſen, die ich in den letzten Jahren gemacht habe und denen ich gerne gleichfalls hier eine Stelle gegönnt hätte. Sie werden, nebſt anderen künftigen Beobachtungen, welche zur Vervollſtändigung des Atlas dienen können, wenn es die Umſtände erlauben, in einem Supplementheft nachfolgen.

Tabulas in duas sectiones distribui. Prima, tabulam 1—12. continens, anatomiae pathologicae generali dicata, morbos illustrat, prout, etsi pro telarum et organorum varietate paululum discrepantes, origine tamen ac natura inter se convenientes, in diversis organis occurrunt. Quae in hisce tabulis incisae sunt imagines, eas ipse omnes (praeter imitatione recusas) ad naturam delineavi. In quo quidem negotio id inprimis mihi curae fuit, ut eas tantummodo eligerem partes, quae aptissimae essent, quibus structura telarum et processus morborum in plenissima luce collocarentur; obscura vero quaeque neglexi. Hoc ingenue fatendo lectores velim monitos, ne quem offendat, structuram tam conspicuam, quam meae delineationes exhibent, non in omnibus nec singulis partibus morbo perversis reperiri. Sectio secunda, tabulam 13—26. comprehendens, histologiam pathologicam specialem explicat. Hic contrario consilio in id studui, ut delineationes omnium varietatum exempla redderent. Quod ut exsequerer, plurimas figuras a Carolo Köster, Hamburgensi, viro dexterrimo artisque suae peritissimo, memet moderante ad naturam delineari, optimum mihi visum est, et quam maxime idoneum quo rerum expressarum integritas sincere servaretur et summa cum fide traderetur, etiamsi passim non ex omni parte satis explicari possent.

Plura impedimenta fuerunt, quin opera proposita omnibus numeris absolverentur et tempore constituto ad finem perducerentur. Nam et Bruchii sculptoris domicilium, quod Norimbergae est, tanto intervallo a meo distabat, ut tabularum sculpendarum emendatione permultum laboris ac temporis tereretur et accurata delineationum expressio hic illic, methodo saltem, paululum labefactata sit; et ego, qui post repetitas migrationes hic tandem resedi, impetrare non potui, ut compendium anatomiae pathologicae, uti apud me constitueram, una cum iconibus publici juris facerem. Quod quidem, ut intra anni spatium fiat, omnia praeparata sunt.

Die Abbildungen zerfallen in zwei Abtheilungen. Die erste, von Tafel 1—12., enthält die allgemeine pathologische Anatomie. Hier sind immer die verwandten Veränderungen zusammengestellt, ohne Rücksicht auf die individuellen Verschiedenheiten nach den Geweben und Organen, in denen sie vorkommen. Alle hierhergehörigen Abbildungen sind (abgesehen von den Kopien) von mir selbst nach der Natur gezeichnet. Ich habe mich hiebei bemüht, durchaus nur solche Theile auszuwählen, welche eine klare Einsicht in die Struktur der Gewebe und die Vorgänge geben, alles Undeutliche aber bei Seite gelassen. Es muß dies ausdrücklich erwähnt werden, damit nicht Jemand Anstoß daran nimmt, wenn er nicht in allen pathologischen Gebilden oder in allen Theilen derselben eine ebenso deutliche Struktur wiederfindet, wie sie die vorliegenden Abbildungen zeigen. Die zweite Abtheilung, von Tafel 13—26., begreift die specielle pathologische Histologie. In den hieher gehörigen Abbildungen war es umgekehrt mein Bestreben, auf alle individuellen Verschiedenheiten Rücksicht zu nehmen. Ich habe deshalb die meisten Figuren von einem geschickten Künstler, Herrn Carl Köster aus Hamburg, unter meiner Aufsicht nach der Natur zeichnen lassen. Dadurch ist eine Bürgschaft mehr für die Richtigkeit der Abbildungen gegeben, wenn sich auch nicht alle Einzelnheiten derselben auf befriedigende Weise histologisch erklären lassen.

Durch den entfernten Wohnort des Kupferstechers, Herrn Bruch in Nürnberg, wurde die Correktur des Stiches sehr mühsam und kleine Abweichungen vom Original, vorzüglich in der Art der Ausführung, unvermeidlich. Ebenso wirkte der häufige Wechsel meines eigenen Aufenthaltsortes öfters hemmend auf den Fortgang des Unternehmens, namentlich wurde durch meine Hieherversetzung das beabsichtigte gleichzeitige Erscheinen des Handbuches der pathologischen Anatomie verzögert. Es sind jedoch alle Einleitungen getroffen, daß dieses noch vor Jahresfrist vollständig wird erscheinen können.

*

Restat ut viris excellentissimis omnibus, quicunque mihi materiam indagationibus necessariam commiserint, auxiliumque benevolentissimum praestiterint, gratissimum animum publice profitear, Breschetio inprimis, Parisiensi, Stromeybro, nunc Friburgensi, Gietlio et Seitzio Monacensibus, multisque aliis perpetuo observantiae, pietatis, amoris officio obstrictus.

Scripsi *Gottingae*, exeunte Martio, MDCCCXLIII.

J. Vogel.

Schließlich fühle ich mich verpflichtet, allen den Männern, welche mich aufs freundlichste mit den zur Anstellung meiner Untersuchungen nöthigen pathologischen Gegenständen versahen, namentlich den Herren Breschet in Paris, Stromeyer, jetzt in Freiburg, Gietl und Seitz in München und vielen Anderen meinen herzlichen Dank zu sagen.

Göttingen, Ende März, 1843.

J. Vogel.

CONSPECTUS TABULARUM.

Histologia pathologica generalis.

Tabula I — XII.

		Pag.
Tabula I.	Formae praecipuae elementorum, ex quibus telae morbis procreatae componuntur, cum elementis normalibus comparatae	1
- II.	Inflammatio ejusque in telis effectus	4
- III.	Pus ejusque generatio. Cellulae granulosae	8
- IV.	Telarum fibrosarum formatio	12
- V.	Sanguinis, ossium nervorumque formatio ac regeneratio	19
- VI.	Tubercula. Fungus medullaris. Infarctus scrofulosi ac typhosi	23
- VII.	Lipomata. Tumores fibrosi	29
- VIII.	Carcinoma	33
- IX.	Tumores cystici. Melanosis	43
- X.	Gangraena. Enchondroma	48
- XI.	Concretiones. Epiphyta. Epizoa	52
- XII.	Epizoa atque Entozoa	55

Anatomia pathologica specialis.

Tabula XIII—XXVI.

Tabula XIII.	Cerebrum et medulla spinalis. Abscessus cerebri. Emollitio cerebri. Emollitio medullae spinalis. Tumores durae matris	58
- XIV.	Cerebrum. Apoplexia. Emollitio rubra et alba. Inflammatio cerebri. Telae fibrosae epigenesis. Concretiones in plexu choroideo	61
- XV.	Pulmones et glandulae bronchiales. Tubercula. Concretiones tuberculosae. Infarctus pulmonum typhosi	66
- XVI.	Pulmones rubro hepatizantes. Pulmones griseo hepatizantes. Infarctus typhosi	70
- XVII.	Pulmones sero referti. Pulmones sanguine infarcti. Gangraena	73
- XVIII.	Pulmones et pleura. Emphysema. Pulmones hepatizantes. Pleura adnata	76
- XIX.	Hepar moschatum. Hepar pigmento refertum. Telae fibrosae in hepate formatio	80
- XX.	Hepar gangraena destructum. Hepar adiposi degenerans. Emollitio inflammatoria. Tumores	88
- XXI.	Tractus intestinorum. Aphthae fungis luxuriantes. Hypertrophia tunicarum ventriculi. Fungus medullaris	93
- XXII.	Tractus intestinorum. Cor. Vasa. Lipoma omenti. Tumor fibrosus pancreatis. Glandulae mesentericae et tunica mucosa morbo degenerantes. Concretiones in corde. Adiposis cordis. Atheroma aortae. Vena obliterata et adipe infarcta	97

Ueberſicht des Inhaltes.

Allgemeine pathologiſche Hiſtologie.

Tafel I — XII.

		Seite
Tafel I.	Ueberſicht über die Hauptformen der Elemente pathologiſcher Bildungen und ihr Verhältniß zur normalen Bildung	1
- II.	Entzündung und ihre Produkte	4
- III.	Eiter und ſeine Bildung. Körnchenzellen	8
- IV.	Bildung faſeriger Gewebe	12
- V.	Bildung von Blut, Knochen und Nerven	19
- VI.	Tuberkel, Markſchwamm, Ablagerungen bei Skrophuloſis und Typhus	23
- VII.	Fettgeſchwülſte und Faſergeſchwülſte	29
- VIII.	Carcinom	33
- IX.	Balggeſchwülſte. Melanoſe	43
- X.	Gangrän. Enchondrom	48
- XI.	Concretionen. Epiphyten. Epizoen	52
- XII.	Epizoen und Entozoen	55

Specielle pathologiſche Anatomie.

Tafel XIII — XXVI.

Tafel XIII.	Gehirn- und Rückenmark. Gehirnabſceſſe. Gehirnerweichung. Rückenmarkserweichung. Geſchwülſte der Dura mater	58
- XIV.	Gehirn. Apoplexie. Rothe und weiße Erweichung. Entzündung. Neubildung von Faſergewebe. Concretionen im Plexus choroideus	61
- XV.	Lungen und Bronchialdrüſen. Tuberkeln. Tuberkulöſe Concretionen. Typhöſe Ablagerung	66
- XVI.	Lungen. Rothe Hepatiſation. Graue Hepatiſation. Typhöſe Ablagerung	70
- XVII.	Lungen. Seröſe Infiltration. Blutinfarkt. Gangrän	73
- XVIII.	Lungen und Pleura. Emphyſem. Hepatiſation. Adhäſionen der Pleura	76
- XIX.	Leber. Muskatleber. Pigmentablagerung. Bildung von faſerigem Gewebe	80
- XX.	Leber. Gangrän. Fettleber. Entzündliche Erweichung. Geſchwülſte	88
- XXI.	Darmkanal. Pilzbildung bei Aphthen. Hypertrophie der Magenwände. Markſchwamm	93
- XXII.	Darmkanal. Herz. Gefäße. Lipom des Netzes. Faſergeſchwulſt des Pankreas. Veränderungen der Meſenterialdrüſen und der Schleimhaut. Concretion im Herzen. Fettige Entartung deſſelben. Atherom der Aorta. Fett aus einer obliterirten Vene	97

		Pag.
Tabula XXIII.	Renes. Partes genitales. Ren gangraena destructus et pigmento bilis refertus. Tubulorum uriniferorum morbus singularis. Fibrina coagulata ex tubulis uriniferis. Calculi prostatici. Hypertrophia penis. Fungi medullaris in testiculo initia. Tumor fibroides uteri	104
- XXIV.	Cutis ac tela subcutanea. Carcinoma labiale. Gangraena telae junctoriae. Tumor cysticus	112
- XXV.	Cutis ac tela subcutanea. Glandulae. Verruca. Struma. Tumores fibrosi in mento et in glandula mammaria	118
- XXVI.	Varia organa. Infarctus scrofulosi glandularum lymphaticarum et pancreatis. Melanosis spuria hepatis et ventriculi, nec non lienis. Oculi interni inflammationes. Cataracta. Exostosis. Pus fungi medullaris et pus ulceris bonae notae. Granulationes	121

		Seite
Tafel XXIII.	Nieren. Genitalien. Gangrän der Niere mit Infiltration von Gallenfarbeſtoff. Veränderungen der Harnkanäle. Faſerſtoffkoagula aus denſelben. Proſtataſteine. Hypertrophie des Penis. Anfangender Markſchwamm des Hoden. Fibroid des Uterus	104
- XXIV.	Haut und Unterhautzellgewebe. Lippenkrebs. Gangrän des Zellgewebes. Balggeſchwulſt	112
- XXV.	Haut und Unterhautzellgewebe. Drüſen. Warze. Struma. Fibröſe Geſchwülſte am Kinn und an der Bruſtdrüſe	118
- XXVI.	Verſchiedene Organe. Skrophulöſe Ablagerungen in den Lymphdrüſen, im Pankreas. Pſeudomelanoſe der Leber und des Magens, der Milz. Entzündungen des inneren Auges. Katarakt. Eroſtoſe. Markſchwammeiter und Eiter aus einem gutartigen Geſchwür. Granulationen	121

II

V

III



VII

VI



IV



I

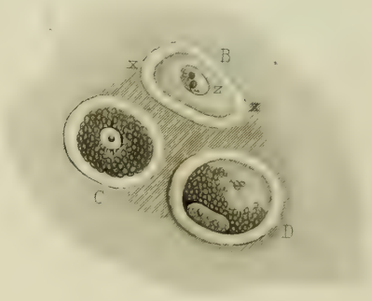

XIV

XII

X

IX

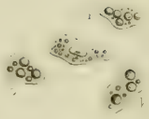

XIII

VIII

XI

XVII

XVIII



XV



XIX



XVI

XX

TABULA I.

Formae cellularum pseudoplasmata componentium, comparatae cum cellulis, quae telarum normalium primordia constituunt.

Fig. 1. eaque ficta, cellulae typum exhibet. In substantia amorpha (*A A*), quae *cytoblastema* vocatur, tres cellulas (*B, C, D*) sitas esse fingimus. Cellula *B* ovalis est, offertque aream lucidam, marginibus (*x, x*) externo atque interno praeditam, quae cellulae *membrana* est; cujus in medio corpus ellipticum (*z*), *nucleus (cytoblastus)* prostat; nucleus autem duo corpuscula rotunda fusciora continet, *nucleolos*. Quod inter membranam et nucleum interest cellulae *cavum*, fluido repletum est haud apparente.

Cellula *C* rotunda est, membrana lucida bene conspicitur pariter ac nucleus lucidus cum uno tantum nucleolo. Cavum contento repletum est fusco, granuloso.

Cellula *D* rotunda membranam lucidam interne atque externe marginatam offert. Nucleus non in medio sed ad cavi peripheriam situs est, membranae superficiei internae adhaerens, binosque nucleolos continet. Cavi contentum, ubi nucleum circumdat, granulosum, in reliqua cavi parte liquidum est neque apparens.

Fig. 2. *A* Cellula ex carcinomate diffluente articulationis genu. *B* Cellulae tuberculi pulmonum. Magnitudo 220 diametrorum.

Hae cellulae rotundae sunt, offeruntque membranam pellucidissimam, satis crassam, et contentum magis fuscum, granulosum. Quibus probe distinctis dubitari nequit, quin substantia granulosa in cellulae cavo vere contineatur. Praeterea in *A* granula dispersa externae membranae superficiei adhaerent; in superiori cavi parte nucleus, parum fuscus, bene conspicitur cum nucleolo; in cellulis *B* nuclei aegrius cerni possunt.

Fig. 3. *A* Cellula tuberculi pulmonum. *B* Cellulae sputi pneumonici. Magnit. 220 diametr.

Cellulae pariter granulosae; substantia autem granulosa an in cellularum cavis contineatur, an earum membranis externe adhaereat, incertum.

Fig. 4. Cellulae (?) perpallidae, nucleorum expertes, forma haud adeo ovali, ex contento tumoris cystici. Magnit. 220 diametr.

Enthält eine Zusammenstellung der verschiedenen bei der Entwicklung krankhafter Neubildungen vorkommenden Zellenformen und eine Vergleichung derselben mit Zellen, welche bei der normalen Entwicklung auftreten.

Fig. 1. ist eine ideale Figur, um den Begriff einer Zelle zu erläutern. In einer amorphen Substanz (*A A*), dem Cytoblastem oder Zellenkeimstoff, liegen drei ideale Zellen (*B, C, D*). Die Zelle *B* erscheint eiförmig: man unterscheidet an ihr einen hellen Ring mit deutlicher äußerer und innerer Begrenzung (*x, x*) — die Zellenwand; in der Mitte desselben einen elliptischen Körper (*z*) — den Zellenkern, und im Zellenkern zwei runde dunklere Körperchen, die Kernkörperchen. Der Raum zwischen Zellenwand und Zellenkern, die Zellenhöhle, ist hier mit einer Flüssigkeit erfüllt, welche der Beobachtung entgeht.

Die Zelle *C* erscheint rund; man sieht an ihr eine deutliche helle Zellenwand, einen gleichfalls hellen Zellenkern mit einfachem Kernkörperchen in ihrer Mitte; die Zellenhöhle ist mit einem deutlichen dunklen, körnigen Zelleninhalt erfüllt.

Die Zelle *D*, gleichfalls rund, zeigt eine helle Zellenwand mit deutlicher innerer und äußerer Begrenzung. Der Zellenkern liegt nicht in der Mitte, sondern an der Peripherie der Zellenhöhle, an der Innenfläche der Zellenwand; er enthält zwei deutliche Kernkörperchen. Der Zelleninhalt ist in der Umgebung des Kernes körnig, in der anderen Hälfte der Zellenhöhle flüssig und unsichtbar.

Fig. 2. *A* Zelle aus einem weichen Krebs des Kniegelenkes. *B* Zellen aus der Masse eines Lungentuberkels. Vergrößerung 220 mal Durchmesser.

Diese Zellen sind vollkommen rund; man unterscheidet an ihnen deutlich eine ziemlich dicke durchsichtige Zellenwand und einen dunkleren, körnigen Zelleninhalt. Hier kann man nicht mehr zweifeln, daß die körnige Masse sich wirklich im Innern der Zelle, in der Zellenhöhle befindet. Bei *A* sitzen außerdem auch einzelne Körnchen am äußeren Umfange der Zellenwand: hier sieht man einen deutlichen blassen Zellenkern mit Kernkörperchen im oberen Theil der Zellenhöhle, in den Zellen *B* sind die Kerne nicht deutlich.

Fig. 3. *A* Zelle aus der Substanz eines Lungentuberkels. *B* Zellen aus pneumonischem Auswurf. Vergrößer. 220 Durchm.

Diese Zellen erscheinen gleichfalls körnig, aber es läßt sich nicht mit Bestimmtheit entscheiden, ob die körnige Masse sich im Innern der Zellen befindet und den Zelleninhalt bildet, oder der Zellenwand nur äußerlich aufsitzt.

Fig. 4. Sehr blasse, kernlose Zellen (?) von unbestimmt eiförmiger Gestalt, aus dem Inhalte einer Balggeschwulst, 220 m. Durchm. vergrößert.

Fig. 5. Cellulae cum duobus nucleis. Magnit. 220 diametr.

a ovalis ex carcinomate diffluente articulationis genu. *b* forma haud bene definienda, ex hepate (cellula hepatis normalis).

Fig. 6. Cellulae multos nucleos continentes, ex fungo medullari uteri. Magnit. 220 diametr.

Fig. 7. Cellulae magnae, cellulas minores, sed satis formatas, includentes (*matrices* cum *blastidiis*), ex fungo medullari vesicae urinariae. Magnit. 220 diametr. Cellula *A* perfecte depicta, *B* lineamentis tantum reddita.

Fig. 8. Cellulae pigmento (bilis) flavo repletae, ex hepate aegroto. Magnit. 220 diametr.

Fig. 9. Cellulae adipe repletae, ex hepate adiposi laborante. Magnit. 220 diametr. In *a* adipis guttulae minimae, in *b* majores et melius conspiciendae.

Fig. 10. Cellulae pigmento nigro granuloso repletae, pulmonis empyemate compressi. Magnit. 220 diametr.

Fig. 11. Cellulae complanatae, penis hypertrophici. Magnit. 220 diametr.

Fig. 12. Cellulae nucleatae valde irregulariter formatae, ex fungo medullari ventriculi. Magnit. 220 diametr.

Fig. 13. Cellulae nucleatae, ovato-acuminatae. Acuminibus inter se concretae series componunt, ex quibus fibrae varicosae facillime disrumpentes constituuntur; ex hepatis carcinomate. Magnit. 220 diametr.

Fig. 14. Cellulae nucleatae caudatae valde protensae. *A* exsudati pseudomembranam formaturi, in pleura pulmonali effusi; *B* sacci recens formati, pleurae pulmonali et costali adhaerentis, fluidumque continentis, cujus constitutio chemica serum sanguinis imitatur; ex alio cadavere, quam priores. Magnit. *A* et *B* 220 diametr.

In *A* et *B a* cellula quaeque ex opposito sensim tenuior facta in filum tenuissimum producitur; in *B b* plures hujus generis cellulae, acuminibus suis junctae, unam fibram varicosam componunt, simili modo ac in Fig. 13.

Fig. 15. Fibrae, quibus nuclei cum nucleolis impositi sunt, ex liene normali (lienis corpuscula). Magnit. 410 diametr. Fibrae perpallidae sunt, aliae (*a*) acuminatae, aliae (*b*) clavatae. Corpusculum impositum (nucleus) foveolam patellaeformem ostendit et modo singulum vel bina granula minora, nucleolos, continet, modo iis prorsus caret (*b*). Singulis fibris unus tantum nucleus superimpositus esse solet (*a*), rarius bini (*b*). Acido acetico subfuso fibrae pallescunt, tum evanescunt, nuclei et nucleoli integri remanent, magisque in conspectum prodeunt.

Fig. 16. Cellulae ex parte normali lienis ceterum gangraena destructi. Magnit. 220 diametr. Ex his cellulis fibrarum Fig. 15. primordia explicari videntur. Omnes tenuissimae sunt et pallidissimae, earum membranae autem segmenta offerunt in cristas condensata, ubi nucleus internae membranae superficiei adhaeret.

Fig. 17. Particulae cartilaginis laryngis, magnit. 220 diametri, ex quibus, cujusmodi in cartilaginibus sit cellularum et cytoblastematis necessitudo, apparet. Nimirum in

Fig. 5. Zellen mit zwei Kernen. Vergrößert 220 m. Durchm.

a eiförmig, aus einem weichen Krebs des Kniegelenkes; — *b* von unregelmäßiger Form aus einer Leber (normale Leberzelle).

Fig. 6. Zellen, die in ihrem Innern sehr viele Zellenkerne enthalten, aus einem Markschwamm des Uterus. Vergrößert 220 m. Durchm.

Fig. 7. Große Zellen, in deren Innerem sich kleinere ausgebildete Zellen befinden (Mutterzellen mit jungen Zellen), aus einem Markschwamm der Harnblase, 220 m. vergrößert. Die Zelle *A* ist ausgeführt, *B* bloßer Umriß.

Fig. 8. Zellen, welche in ihrem Innern ein gelbes Pigment (Gallenfarbestoff) enthalten, aus einer kranken Leber, 220 m. Durchm. vergrößert.

Fig. 9. Zellen, die in ihrem Inneren Fett enthalten, aus einer Fettleber, 220 m. vergrößert. Bei *a* sind die Fetttröpfchen sehr klein, bei *b* sind sie größer und deutlicher.

Fig. 10. Zellen, welche ein schwarzes körniges Pigment enthalten, aus einer durch Empyem zusammengedrückten Lunge, 220 m. vergrößert.

Fig. 11. Platte Zellen aus einem hypertrophischen Penis, 220 m. vergrößert.

Fig. 12. Kernhaltige Zellen von sehr unregelmäßigen Formen aus einem Markschwamm des Magens, 220 m. vergrößert.

Fig. 13. Kernhaltige, spitzeiförmige Zellen, welche reihenweise geordnet, und an den spitzen Enden mit einander verwachsen, sehr brüchige varikóse Fasern bilden, aus einem Krebs der Leber, 220 m. Durchm. vergrößert.

Fig. 14. Sehr verlängerte, geschwänzte, kernhaltige Zellen, *A* aus einem halborganisirten auf der Lungenpleura aufliegendem Exsudat, *B* aus einem neugebildeten Sacke, welcher der Lungen- und Rippenpleura anhängend, in seinem Innern eine Flüssigkeit von der chemischen Zusammensetzung des Blutserum enthielt; von einem anderen Individuum, als die vorigen. Beide 220 mal vergrößert.

Bei *A* nnd *B a* läuft jede Zelle nach zwei Seiten hin allmälich dünner werdend, in einen feinen Faden aus; bei *B b* bilden mehrere solche Zellen, mit ihren spitzen Enden aneinandergefügt, eine einzige varikóse Faser, ähnlich wie bei Fig. 13.

Fig. 15. Fasern mit aufsitzendem Zellenkern und Kernkörperchen aus der normalen Milz (Milzkörperchen), 410 m. Durchm. vergrößert. Die Fasern sind sehr blaß, laufen bald spitz zu (*a*), bald sind sie kolbig geendigt (*b*). Das aufsitzende Körperchen (Kern) ist deutlich napfförmig ausgehöhlt, und enthält bald 1—2 kleinere Körnchen (Kernkörperchen), bald erscheint es homogen ohne Körnchen (*b*). In der Regel sitzt einer Faser nur ein Kern auf (*a*), seltener zwei (*b*). Durch Behandlung mit Essigsäure werden die Fasern blässer und verschwinden zuletzt, die Kerne und Kernkörperchen werden nicht davon angegriffen, treten vielmehr schärfer hervor.

Fig. 16. Zellen aus dem normalen Theile einer Milz, die größtentheils gangränós war, 220 m. Durchm. vergrößert. Sie scheinen über die Entstehung der Fasern Fig. 15. Aufschluß zu geben. Die Zellen sind im Allgemeinen sehr zart und blaß, nur an einer Seite ist die Zellenwand leistenförmig verdickt, und hier liegt an der Innenfläche der Wand der Kern an.

Fig. 17. Ein Stückchen vom Knorpel des Kehlkopfs, 220 mal vergrößert, um das bei den Knorpeln stattfindende eigenthümliche Verhältniß zwischen Zellen und Zellenkeimstoff

massa amorpha, apud *a* telae fibrosae intertexta, cellularum multitudo congesta est in acervos, quorum singuli in cavis, haud dubie matricibus, continentur. Cellularum ipsarum formae variae, partim ex mutua illarum compressione oriundae. Perpaucae (**) nucleis instructae sunt, quorum in loco reliquarum cellularum quaevis unam aut plures adipis guttulas (an nucleum adipe repletum?) continet.

Fig. 18—20. demonstrant originem atque incrementum cellularum in morborum productis. Magnitudo omnium 220 diametros aequat.

Fig. 18. plures particulas pulmonis tuberculosi exhibet. *A* Primordia: nucleos puta, cum et sine nucleolis, in cytoblastemate amorpho. *B* Cytoblastemate penitus consumto, nihil nisi nucleorum arctissime connexorum acervus conspicitur. *C* Nuclei, pallida tenerrimaque membrana obvelati. *D* Cellulae bene conformatae.

Fig. 19. Particulae testiculi scirrhosi. *A* Cytoblastema solidum amorphum, in quo cellulae propullulant. Earum plurimae nucleum fere perfectum ostendunt; in nonnullis membrana cum cytoblastemate adhuc concreta aream latam et lucidam constituit. *B* Cellulae magis apparentes et a blastemate distinctius sejunctae.

Fig. 20. Cellularum formatio in sputo puellae empyemate laborantis. *a* nuclei pallidi, alii subrotundi, alii ex pluribus granulis in racemum coagminatis constituti. *b* membrana pallida nucleum cingens. *c* cellulae adultae, in quibus nucleus a membrana condensata obvelatur.

anſchaulich zu machen. In einer amorphen Maſſe, welche bei *a* in ein faſeriges Gewebe übergeht, liegen eine große Menge von Zellen in Gruppen beiſammen. Die einzelnen Zellengruppen liegen in hohlen Räumen, wahrſcheinlich Mutterzellen; die einzelnen Zellen haben verſchiedene Formen, welche zum Theil durch die gegenſeitige Abplattung bedingt ſind. Nur wenige Zellen (bei **) enthalten deutliche Kerne; ſtatt letzteren ſieht man faſt in jeder Zelle ein oder mehrere Fetttröpfchen (vielleicht der mit Fett erfüllte Kern?).

Die Figuren 18—20 erläutern die Entſtehung und das Wachsthum von Zellen in krankhaften Bildungen; alle ſind bei einer Vergr. von 220 m. Durchm. gezeichnet.

Fig. 18. ſtellt verſchiedene Partien aus einer tuberkulöſen Lunge dar. Bei *A* ſieht man die früheſte wahrnehmbare Stufe: ſehr viele Zellenkerne, mit oder ohne Kernkörperchen, in einem amorphen Cytoblaſtem. Bei *B* iſt alles Cytoblaſtem aufgezehrt; man ſieht nur einen Haufen von Zellenkernen, welche dicht an einander anliegen. *C* zeigt Zellenkerne, um die ſich bereits eine blaſſe, zarte Zellenwand gebildet hat. Bei *D* endlich erſcheinen ganz ausgebildete Zellen.

Fig. 19. ſind Partien aus einem ſkirrhöſen Hoden. Bei *A* ſieht man ein feſtes amorphes Cytoblaſtem, in dem ſich deutliche Zellen entwickeln; die meiſten derſelben zeigen einen deutlichen Kern, bei einigen iſt die noch mit dem Blaſtem verſchmolzene Zellenwand als breiter heller Ring deutlich. Bei *B* ſind die Zellen deutlicher und beſtimmter vom Blaſtem abgegrenzt.

Fig. 20. erläutert die Bildung von Zellen im Auswurfe eines Mädchens, das an Empyem litt. *a* ſind blaſſe Zellenkerne, theils rundlich, theils aus mehreren traubig miteinander verbundenen Körnchen beſtehend; bei *b* ſieht man um den Zellenkern eine blaſſe Zellenwand; *c* endlich ſind ausgebildete Zellen, in denen der Kern von der dicker gewordenen Zellenwand verdeckt wird.

TABULA II.

Inflammatio, Fibrina exsudata et in formas concreta.

Fig. 1. Particula tunicae mucosae inflammatae ex trachea juvenis febre mucosa mortui. — Tunica mucosa respiratoria morbo inprimis affecta erat; aegrotus dum viveret, spiritus difficultate, rhoncho sibilante in utroque pulmone laborabat; sputa modice exscreabat pus et mucum cum striis cruentis continentia.

Cadavere dissecto tunicam mucosam tracheae rubore fusco-violaceo perfusam invenimus, qui quidem rubor aëre atmosphaerico mox lactior factus est. Fig. 1. *A* illius tunicae mucosae particula est, qualis nudo oculo sese obtulit.

Magnitudine 220 diametris aucta, epithelium vibratorium normale conspici potuit, abjectis tamen omnibus fere cylindris, ita ut tunicae superficies laevis evaderet. Quod *Fig. 1. B* demonstratur, tunicae mucosae superficiem abrasis cylindris laevem exhibente. Magnit. 220 diametr. En rete vasorum densissimum; vasa, quorum diametri justo majores, sanguine stagnante distenta sunt. Sanguis vero, liquidissimus adhuc, ex vasis pressis effluit; sanguinis effluxi corpuscula ex forma parum mutata haud difficulter dignoscuntur; attamen solito magis sphaerica sunt, foveolamque patellaeformem amiserunt(**). Retia vasorum adeo densa sunt, ut hic illic tunicae mucosae parenchyma vix non obvelent. Quod quidem ubi apparet, colore nullo aut leviter bruneo tinctum, normalem tunicae mucosae faciem offert.

Fig. 2. Infiltratio haematini soluti, a rubore inflammatorio microscopii ope distinguenda.

Figura superficiem internam aortae laete rubentem ex hominis cadavere depingit.

A, nudis oculis ruborem vividissimum a rubore inflammatorio *Fig. 1. A* nemo distinguet.

Microscopio autem adhibito rubor uterque discerni poterit. Etenim superficies *2 B*, magnit. 220 diametr. aucta, aequali ubique rubore tincta est, qui quidem eo pallidior fit, quo majoribus diametri augmentis, foco microscopii admoto, utaris. Rubor hic in parenchymate residet (*imbibitio*), in *Fig. 1.* autem in vasis capillaribus distentis sanguineque turgentibus (*injectio*).

Fig. 3. Villi intestinales inflammati, *A* magnit. 90, *B* et *C* 220 diametr., juvenis apoplexia cerebri inflammatoria cum otorrhoea et typho emortui.

Entzündung, Faserstofferfudat und deſſen Entwicklung.

Fig. 1. Stück von einer entzündeten Schleimhaut, aus der Trachea eines jungen Mannes, der an febris mucosa ſtarb. — Die Reſpirationsſchleimhaut war vorzugsweiſe von der Krankheit ergriffen: während des Lebens Reſpirationsbeſchwerden, Rhonchus sibilans in beiden Lungen; mäßiger Auswurf, Eiter und Schleim mit größeren Blutſtreifen vermiſcht, enthaltend.

Bei der Section fand man die Schleimhaut der Trachea ſtark geröthet, die Röthe war dunkel, ins Violette ſpielend, ging aber durch die Einwirkung der Luft bald in ein helles Roth über. Fig. 1. *A* ſtellt ein Stück dieſer Schleimhaut dar, wie es dem unbewaffneten Auge erſcheint.

Bei 220maliger Vergrößerung ſah man normales Flimmerepithelium, die einzelnen Cylinder waren aber meiſt abgeſtoßen, ſo daß die Fläche der Schleimhaut frei erſchien. Fig. 1. *B* zeigt die freie Fläche der Schleimhaut nach abgeſtreiftem Epithelium, bei 220maliger Vergrößerung. Man ſieht ein ſehr dichtes Gefäßnetz, die Gefäße haben einen größeren Durchmeſſer als gewöhnlich und ſind ganz mit ſtockendem Blute erfüllt. Dieſes iſt noch vollkommen flüſſig, fließt beim Drucke aus den Gefäßen aus: im ausgefloſſenen Blute erkennt man noch die einzelnen, nur wenig in ihrer Form veränderten Blutkörperchen; ſie ſind mehr kugelig als gewöhnlich und haben die napfförmige Vertiefung in ihrer Mitte verloren (**). Die Gefäßnetze ſind ſo dicht, daß ſie ſtellenweiſe das Parenchym der Schleimhaut faſt ganz verdecken: wo letzteres erſcheint, iſt es farblos oder ſchwach bräunlich gefärbt und hat das gewöhnliche Anſehen einer normalen Schleimhaut.

Fig. 2. Infiltration von aufgelöſtem Blutfarbeſtoff und ihre mikroſkopiſche Unterſcheidung von der Entzündungsröthe.

Die Figur ſtellt die lebhaft geröthete innere Oberfläche der Aorta aus einer menſchlichen Leiche dar.

A Anſicht mit unbewaffnetem Auge. Die Röthe iſt ſehr intenſiv und von der Entzündungsröthe, Fig. 1. *A* durchaus nicht zu unterſcheiden.

Erſt durch die mikroſkopiſche Unterſuchung wird der Unterſchied deutlich. Die Fläche 2. *B*, 220 mal vergrößert, erſcheint noch immer gleichmäßig geröthet, die Röthe erſcheint aber um ſo blaſſer, je mehr die Vergrößerung ſteigt; ſie iſt hier an das Parenchym gebunden, während ſie bei Fig. 1. auf der Ueberfüllung der erweiterten Capillargefäße mit Blut beruht.

Fig. 3. Entzündete Darmzotten, *A* 90, *B* und *C* 220 mal im Durchm. vergrößert, von einem jungen Manne, der an entzündlicher Apoplexie des Gehirnes mit Otorrhöe und zugleich an einem Typhus litt und der Krankheit erlegen war.

Jul. Vogel del. C. Berg impr. Nbg. H. Bruch sc. Nürnbg

Intestinum tenue per omnem suum tractum valde rubebat. Rubor e fusco violaceus; villi sanguine oppleti, qui aut in vasa longitudinalia (*C*) et retia vasorum injectus, aut per totum parenchyma effusus erat (sanguis extra vasa? — *B*).

Fig. 4—7. formationis stadia demonstrant, quae fibrina inflammatione exsudata et coagulata percurrit. Omnium magnitudo 220 diametris aucta.

Fig. 4. Fibrina exsudata post bronchitidem. Prima formationis initia.

Vir 41 annorum robustus et hucusque sanus, humidi frigidique injuriis graviter laesus bronchitide vehementissima afficitur. Tussi vexatur, dolore in respirando pungente, vocis raucedine; sputa ab initio parca, tum copiosa, liquida, subflava, sub microscopio corpusculis puris scatentia; stethoscopio imposito sonus respiratorius debilis, rhonchus bronchialis humidus (rh. mucosus perperam dictus) strepens percipiebatur. Sputis purulentis copiosissimis (5—6 uncias per 24 horas ponderantibus) massae gelatinoso-membranaceae crebrius intermixtae erant.

Ejusmodi massa, nucem avellanam ambitu aequans, homogenea inventa est, coloris subflavi, hic illic ferruginei. Collae siccescenti similis diduci et in strata membranacea diffindi potuit. Singula strata continuas membranas, quales in angina membranacea exscreantur, formantia, sub microscopio nullam omnino structuram ostendebant, fibrinamque coagulatam accurate referebant, neque granulis neque fibrillis insignia (*Fig. 4. A*). Massa ipsa in medio opaca, ex caeruleo flava, margines versus pellucida erat, coloris fere expers.

Acido acetico pellucidior facta est, acido nitrico atque ammoniaco fere non mutata; kali caustico itidem pellucidior, mollior, nec vero plane soluta est. In acido muriatico concentrato, quin adeo bulliente, nihil solutum; post coctionem diuturnam neque acidi neque membranae color mutatus.

Inspersa autem erant huic massae amorphae hic illic corpuscula subrotunda, pallidissima, colore destituta (*Fig. 4. B* — an cellulae?) Quorum diameter $^1/_{100}$ — $^1/_{60}$‴ erat; nucleis carebant. An cellularum formandarum rudimenta, an primigenia fibrinae concrementa?

Fig. 5. Coagulum fibrinosum non formatum, pseudopolypus qui dicitur, ex corde viri 56 annorum.

In utroque cordis ventriculo coagula inveniebantur admodum compacta, coloris albi, trabeculis carneis tam arcte annexa atque implicata, ut ex his vel maxima adhibita opera non nisi in frustis evelli possent. Ex morbi decursu indicia erant, coagula illa decem circiter ante mortem diebus orta fuisse, dum aegrotus per plures horas animo prorsus deficeret et sine pulsibus esset.

Coagulum ventriculi sinistri solidissimum tenacissimumque vix rubebat; interne mollius erat, madebatque fluido alboflavescente, quod pus esse medici opinabantur.

Sub microscopio coagulum illud (*Fig. 5.*) massam obtulit cujuscunque structurae expertem, adipis autem guttulis

Der ganze Dünndarm erschien stark geröthet, die Röthe war dunkel, spielte ins Violette. Die Darmzellen erschienen sehr blutreich, enthielten entweder sehr entwickelte Längsgefäße (*C*) und Gefäßnetze, oder sie waren ganz und gar mit Blut erfüllt (Blutextravasat? — *B*).

Die Figuren 4—7 erläutern die weitere Entwickelung des in Folge von Entzündung ergossenen und dann geronnenen Faserstoffes; sie sind alle bei einer Vergrößerung von 220 mal Durchm. gezeichnet.

Fig. 4. Faserstoffersudat nach Bronchitis: auf der niedrigsten Stufe der Organisation.

Ein starker und sonst sehr gesunder Mann von 41 Jahren bekam in Folge einer starken Ernässung und Erkältung eine heftige Bronchitis. Husten, stechender Schmerz bei der Respiration, Heiserkeit, der Auswurf anfangs sparsam, später sehr reichlich, dünnflüssig, gelblich, unter dem Mikroskop eine ungeheure Menge von Eiterkörperchen zeigend; die Auscultation ergab wenig Respirationsgeräusch, starkes Schleimrasseln. Dem sehr reichlichen eiterigen Auswurf (er betrug in 24 Stunden 5—6 Unzen) waren häufig häutige, gallertartige Massen beigemischt.

Eine solche Masse, von Haselnußgröße, erschien ganz homogen, gelblich, stellenweise rostfarbig; sie glich gestandenem Leim, ließ sich auseinanderziehen und in häutige Schichten zerlegen. Diese Schichten bildeten auseinandergelegt vollständige Membranen (Croupmembran), erschienen unter dem Mikroskop vollkommen structurlos, ganz wie geronnener Faserstoff; man sah weder Körner noch Fasern (Fig. 4. *A*). Die Masse war in der Mitte undurchsichtig, bläulichgelb, an den Rändern durchscheinend, fast farblos.

Durch Essigsäure wurde die Masse durchsichtiger, durch Salpetersäure und Ammoniak wenig oder nicht verändert; durch Kali causticum wurde sie durchscheinender, weicher, ohne gänzlich aufgelöst zu werden. In concentrirter Salzsäure löste sich auch beim Kochen Nichts auf, auch nach längerem Kochen hatte sich weder die Farbe der Säure, noch die der Membran verändert.

An einzelnen Stellen enthielt diese amorphe Masse rundliche, sehr blasse, farblose Körper (Fig. 4. *B* — Zellen?). Sie hatten $^1/_{100}$ — $^1/_{60}$‴ Durchm. und enthielten keine Kerne — die ersten Spuren von Zellenbildung, oder primäre Faserstoffschollen.

Fig. 5. Unorganisirtes Faserstoffcoagulum aus dem Herzen eines 56jährigen Mannes — sogenannter falscher Herzpolyp.

Beide Herzventrikel enthielten sehr derbe Coagula von weißer Farbe, welche auf das Innigste mit dem Trabeculis carneis verflochten waren und sich nur mit großer Mühe stückweise von diesen trennen ließen. Die Beobachtung des Krankheitsverlaufes machte es sehr wahrscheinlich, daß sich diese Coagula ungefähr 10 Tage vor dem Tode des Kranken gebildet hatten, während einer mehrere Stunden dauernden sehr tiefen Ohnmacht, in welcher der Kranke vollkommen pulslos gewesen war.

Das Coagulum des linken Ventrikels war sehr derb und fest, schwach röthlich gefärbt; im Innern war es weich, mit einer gelblichweißen Flüssigkeit getränkt, welche von den anwesenden Aerzten für Eiter erklärt wurde.

Unter dem Mikroskop erschien das Coagulum (Fig. 5.) als eine vollkommen strukturlose Masse, welche mit einer gro-

granulisque sat magna copia conspersam; cellularum ne vestigia quidem. Acido acetico addito massa amorpha pallida ac pellucens facta est eo usque, ut fere evanuisse videretur. Ne nunc quidem sive nucleorum vestigia sive formationis initia observata. Adipis particulae acido non mutatae. Pus quod dixerant, ne ullum quidem puris corpusculum continuit, sed permulta adipis guttulas et granula in liquore haud colorato natantia.

Eodem modo coagulum ventriculi dextri comparatum erat.

Fig. 6. Fibrina exsudata formatione procedens, ex arco aortae viri hypertrophia cordis inflammatoria valvularumque vitiis emortui.

Arcus aortae exterius rubens, exsudato coagulato obductus erat. Exsudatum, coloris alboflavescentis, molle, liquido madebat alboflavescente glutinosiori, quod velut ex spongia exprimi potuit; ceterum attactu tenerum unctuosumque erat, et hic illic irregulariter effusum strata varie crassa formabat.

Microscopio exploratum massam prodidit amorpham, eo usque textam, ut vix fibrosa dici posset (*Fig. 6 A*), quae tam ammoniaco quam acido acetico pallidior et pellucens facta est.

Quae quidem massa magnam continuit copiam cellularum rotundarum aut saltem subrotundarum $^1/_{200}$ — $^1/_{100}$‴ diametro aequantium, utplurimum pallidarum, nucleis veris carentium; granulis autem scatentium, an interius contentis an exterius adspersis, nescio. Granula neque aqua, neque spiritu vini aquoso, neque ammoniaco kalive caustico, neque acido acetico affecta, aethere vero soluta sunt, solutaque in guttulas adiposas confluxerunt, unde illa ex adipe constitisse patet.

Cellulae ammoniaco addito pallescentes sensim evanuerunt; eodemque agente exsudatum amorphum palluit, et continuata ammoniaci actione tota massa mollior ac filamentosa facta est.

Aliae exsudati portiones cellulis, aliae massa primordiali amorpha inprimis insignes erant. Adipis liberi ne minimum in exsudato vestigium.

Liquidum purulentum ex massa expressum sub microscopio permultas cellulas discretas (*Fig. 6. B*) prodidit, iis, quae in exsudato natabant, tam forma quam chemica reactione simillimas.

Fig. 7. Fibrina exsudata, formationis initia capiens, ex pulmone inflammato.

Aegrotus, vir 40 annorum, rhedarius, ebriosus, ceterum vigens, inflammatione pulmonis dextri consummata laborans in nosocomium Monacense receptus fuerat. Symptomata fuerant febris cum pulsu duro, pleno, dolor in respirando vehementissimus, pectoris oppressio, tussis cum sputis cruentis. In pulmonis dextri parte inferiore sonus respiratorius nullus, crepitatio autem clara. Medicatio venaesectionibus et largis tartari stibiati dosibus inflammationem inprimis aggressa ita cesserat, ut septimo circiter die signa localia disparerent, percussionis sonus obtusus quidem maneret, sed pro crepitatione sonus adflatus cum magnis bul-

ßen Menge von Fetttropfen und Fettkörnchen bedeckt war; sie enthielt keine Spur von Zellen. Durch Eſſigſäure wurde die amorphe Maſſe ſehr blaß, bis zum Verſchwinden durchſcheinend; man ſah auch jetzt noch keine Spuren von Zellenkernen oder einer anfangenden Organiſation. Die Fetttheile wurden durch die Säure nicht verändert. Der vermeintliche Eiter im Innern enthielt durchaus keine Eiterkörperchen, ſondern nur ſehr viele Fetttropfen und Fettkörnchen in einer farbloſen Flüſſigkeit.

Ganz ähnlich verhielt ſich das Coagulum des rechten Ventrikels.

Fig. 6. In der Entwickelung begriffenes Faſerſtoffexſudat, vom Arcus Aortae eines Mannes, der an entzündlicher Hypertrophie des Herzens mit Klappenfehlern geſtorben war.

Der Arcus Aortae war äußerlich geröthet, mit geronnenem Exſudate bedeckt. Daſſelbe hatte eine gelblichweiße Farbe, war weich, mit einer gelblichweißen, dicklichen Flüſſigkeit getränkt, die ſich wie aus einem Schwamme herausdrücken ließ; es fühlte ſich ſanft und fettig an, und bildete unregelmäßige Partien von ziemlicher Dicke.

Unter dem Mikroſkope erſchien das Exſudat als eine amorphe Maſſe von ſehr unbeſtimmt faſerigem Gefüge (Fig. 6. *A*); ſie wurde durch Ammoniak ſowohl als durch Eſſigſäure blaſſer und durchſichtiger.

Dieſe amorphe Maſſe enthielt eine ſehr große Menge von Zellen von runder oder wenigſtens rundlicher Form. Dieſe Zellen hatten $^1/_{200}$ — $^1/_{100}$‴ im Durchmeſſer, waren meiſt ſehr blaß und ohne deutliche Kerne; zeigten dagegen eine ziemliche Anzahl von kleinen rundlichen Körnchen, von denen ſich nicht mit Sicherheit entſcheiden ließ, ob ſie im Innern der Zellen enthalten waren, oder denſelben äußerlich aufſaßen. Dieſe Körnchen wurden durch Waſſer, gewöhnlichen Weingeiſt, kauſt. Ammoniak, kauſt. Kali und Eſſigſäure nicht verändert, von Aether aber aufgelöſt, wobei ſie ſich zu größeren Fetttropfen vereinigten; ſie beſtanden alſo aus Fett.

Die Zellen wurden durch Behandlung mit Ammoniak blaſſer und verſchwanden allmälig; durch daſſelbe Reagens wurde auch das amorphe Exſudat blaſſer und bei längerer Einwirkung die ganze Maſſe allmälig weicher und fadenziehend.

An manchen Stellen des Exſudates herrſchten die Zellen vor, an anderen dagegen die amorphe Grundmaſſe. Freies Fett erſchien im Exſudate nirgends.

Die aus der Maſſe herausgedrückte eiterähnliche Flüſſigkeit zeigte unter dem Mikroſkop ſehr viele iſolirte Zellen (Fig. 6. *B*), welche den im Exſudate enthaltenen (Fig. 6. *A*) ganz ähnlich waren und ſich gegen chemiſche Reagentien ganz ebenſo verhielten.

Fig. 7. In der Entwicklung begriffenes Faſerſtoffexſudat aus einer entzündeten Lunge.

Der Kranke, ein kräftiger Kutſcher von 40 Jahren, dem Trunke ergeben, war mit allen Erſcheinungen einer Entzündung der rechten Lunge in das Münchner Krankenhaus eingetreten. Fieber mit hartem, vollen Pulſe, heftiger Schmerz beim Athmen, Oppreſſion der Bruſt, Huſten mit blutigem Auswurf. Im unteren Theil der rechten Lunge fehlte das Reſpirationsgeräuſch, dafür hörte man deutliches Kniſtern. Unter einer energiſchen antiphlogiſtiſchen Behandlung durch Venäſectionen und dem innerlichen Gebrauch von Tartar. stibiat. in großen Doſen verloren ſich gegen den ſiebenten Tag der Krankheit die örtlichen Erſcheinungen; der Percuſſionston blieb zwar

lis percipercetur, sputa copiosiora fierent. Sed ex inopinato virium prostratio, pulsus frequentissimus parvus debilisque, ventriculi regio tumida, vomitus crebri diem supremum praenuntiarant, quem aegrotus obiit.

Cadaveris dissectio adiposin hepatis cum degeneratione satis progressa patefecit.

Pars inferior dextri pulmonis (lobus medius et inferior) condensata erat, coloris ex cinereo rubicundi, qui aëre sensim laetior factus est, recens incisa texturam granulosam offerebat, non crepitabat, in aqua fundum petebat.

Fluidum ex parte pulmonis condensata extricatum non spumosum erat; sub microscopio aëris vesiculas non propellebat; haud rara vero ostendebat sanguinis corpuscula normalia permultasque cellulas pallidas $^1/_{200}$ — $^1/_{100}$‴ diametro aequantes, quarum aliae nucleos cum et sine nucleolis, aliae plus minus massae granulosae continebant (*Fig. 7. A B*). Cellulae modo discretae (*A*), modo in acervos coalitae (*B*) erant. Praeterea fibrinae coagula in racemorum aut globulorum formas concreta videbantur, figura ac magnitudine vesiculis pulmonum respondentia (*cf. Tab. XVI*). Et haec coagula microscopio explorata, ex massa plane amorpha (*Fig. 7. C*) cellulas granulosas et granula discreta continente constabant. Fibrina hic in eo fuerat, ut in cellulas granulosas concresceret.

Denique majores particulae ipsius telae pulmonalis condensatae microscopio disquisita sunt (*Fig. 7. D*). Massam offerebant irregulariter granulosam cum multitudine granulorum et acervis granulorum rotundis, $^1/_{200}$ — $^1/_{100}$‴ diametro aequantibus (cellulae granulosae). In singulis telae condensatae locis nihil nisi fibrina exsudata amorpha, in aliis eadem fere omnis in cellulas granulosas mutata sese prodidit.

dumpf, aber man hörte ſtatt des Kniſterns großblaſiges Geräuſch und der Auswurf wurde reichlicher. Da trat plötzlich ein allgemeines Sinken der Kräfte ein; der Puls wurde ſehr frequent, klein und matt; Aufgetriebenheit der Magengegend, häufiges Erbrechen, Tod.

Die Section ergab eine ſehr weit vorgeſchrittene fettige Entartung der Leber.

Der untere Theil der rechten Lunge (mittlerer und unterer Lappen) war verdichtet, von grauröthlicher Farbe, welche an der Luft allmälich hellroth wurde, zeigte auf dem friſchen Durchſchnitt ein körniges Anſehen; er kniſterte nicht und ſank im Waſſer zu Boden.

Die aus dem verdichteten Theile des Lungengewebes herausgeſchabte Flüſſigkeit war nicht ſchaumig; ſie zeigte unter dem Mikroſkope keine Luft, aber ziemlich viele unveränderte Blutkörperchen, und ſehr viele blaſſe Zellen, von $^1/_{200}$ — $^1/_{100}$‴ Durchm., welche theils Kerne mit oder ohne Kernkörperchen, theils eine körnige Maſſe in größerer oder geringerer Menge enthielten (Fig. 7. *A B*). Die Zellen erſchienen bald vereinzelt (*A*), bald zu größeren Partien verbunden (*B*). Neben dieſen Zellen ſah man Faſerſtoffgerinnſel von traubiger oder einfach kugeliger Geſtalt, welche an Form und Größe den Luftzellen der Lunge entſprachen (vergl. Tab. XVI). Dieſe Coagula beſtanden mikroſkopiſch unterſucht aus einer ganz amorphen Maſſe (Fig. 7. *C*), welche mit Körnchen erfüllte Zellen und einzelne Körnchen enthielt: der Faſerſtoff war hier in der Umwandlung in Körnchenzellen begriffen.

Größere Partien des verdichteten Lungengewebes ſelbſt erſchienen unter dem Mikroſkop (Fig. 7. *D*) als eine unbeſtimmt körnige Maſſe mit ſehr vielen kleinen Körnchen und rundlichen Körnerhaufen von $^1/_{200}$ — $^1/_{100}$‴ Durchm. (Körnchenzellen). An einzelnen Stellen des verdichteten Lungengewebes herrſchte das amorphe Faſerſtoffexſudat vor, an anderen Stellen war daſſelbe faſt ganz in Körnchenzellen umgewandelt.

TABULA III.

Pus et Cellulae granulosae.

Fig. 1—3. Pus normale (*p. bonum, laudabile*) ex abscessibus telae junctoriae. Magnit. 410 diametr. aucta.

In *Fig. 1.* corpuscula puris (*a*) fusciora sunt, magis compacta et granulis permultis conspersa. Praeterea vero granula minora (*b*) prostant, partim discreta, partim congregata. Haec ex adipe, i. e. elaino et margarino mixtis, constant.

Fig. 2. Pus itidem normale, corpuscula offert tenerrima, pallida, haud satis rotunda, paucis tantum granulis conspersa. In *b* nucleus per involucrum tenerrimum (*cellulae membranam*) conspicitur. Hoc pus adipis granula non continet.

Fig. 3. Corpuscula puris acido acetico colluta. Involucris acido solutis nuclei superstites sunt. *a* Nuclei trifidi, *b* nucleus simplex, involucro jam disparente circumdatus. In *c* et *d* involucro prorsus soluto, nuclei nudi prostant. Figura eorum patellaeformis, cum corpuscula puris normalia acido acetico tractata fuerint, solemnis est.

Fig. 4. Pus spurium ex pelvi renali feminae empyemate mortuae; magnit. 220 diametr.

Pelves renales liquido oppletae erant alboflavescente, spissiori, cremori lactis simili, primo igitur intuitu pus referente. Microscopio autem adhibito nihil conspici potuit nisi frustula epithelii desquamati, latici decolori (urinae) mixta. *a* lamella epithelii, medii quasi inter epithelium *cylindricum* ac *tessellatum* (Pflasterepithelium); cujus *b* singula cellula est; *c* epithelium cylindricum a latere, *d* desuper conspectum.

Fig. 5 et *6.* Puris generatio ex fibrina exsudata et coagulata, quippe quae sensim in puris corpuscula concrescit. Magnit. 220 diametr.

Fig. 5. Exsudatum pleurae costalis sinistrae, feminae pleuropneumonia mortuae. Hoc alboflavescens erat, non in pseudomembranam concretum, sed floccos formabat molles, gelatinosos, facile diducendos. Microscopio edocemur, plurimam fibrinae coagulatae partem in puris corpuscula mutatam esse; quod superest exsudati, striatum atque irregulariter filamentosum apparet. Acido acetico addito, fibrina turgescit, pellucida fit, et obtutui subducitur; corpusculorum puris nuclei tantum solutioni resistunt.

Fig. 6. Exsudatum puris fons, ex sacco pleurae alius empyemate mortui.

Eiter und Körnchenzellen.

Die 3 erſten Figuren ſtellen normalen Eiter aus Zellgewebsabſzeſſen dar, 410 mal im Durchm. vergrößert.

Bei *Fig. 1.* ſind die Eiterkörperchen (*a*) dunkler, derber, mit zahlreichen Körnchen bedeckt. Außer den Eiterkörperchen ſieht man noch ſehr viele kleinere Körnchen (*b*), theils einzeln, theils zu Partien vereinigt. Sie beſtehen aus Fett, einer Miſchung von Elain und Margarin.

Fig. 2. gleichfalls normaler Eiter, zeigt ſehr zarte, blaſſe Eiterkörperchen, die nicht vollkommen rund erſcheinen und nur von wenigen Körnchen bedeckt ſind. Bei *b* ſieht man den Kern durch die zarte Hülle durchſcheinen. Dieſer Eiter enthält keine Fettkörnchen.

Fig. 3. Eiterkörperchen mit Eſſigſäure behandelt. Die Säure hat die Hüllen mehr oder weniger aufgelöſt und nur die Kerne übrig gelaſſen. Bei *a* ſieht man einen dreifachen, bei *b* einen einfachen Kern, noch mit einem ſchwachen Reſt der Hülle umgeben. Bei *c* und *d* iſt die Hülle vollſtändig aufgelöſt und die bloßen Kerne übrig geblieben. Die hier abgebildete napfförmige Geſtalt der Kerne nach Behandlung mit Eſſigſäure iſt bei normalen Eiterkörperchen die gewöhnliche.

Fig. 4. Vermeintlicher Eiter aus dem Nierenbecken einer an Empyem Verſtorbenen, 220 mal vergr.

Die Nierenbecken waren ganz mit einer gelblich weißen, dicklichen, rahmähnlichen Flüſſigkeit angefüllt, welche vollkommen das Anſehen von Eiter hatte. Unter dem Mikroſkope ſah man jedoch blos abgeſtoßene Epithelialtheile, mit einer farbloſen Flüſſigkeit (Urin) innig gemiſcht. *a* eine Partie Epithelium, welche zwiſchen Cylinder- und Pflaſter-Epithelium die Mitte hält, *b* eine einzige Epithelialzelle der Art; *c* Cylinderepithelium, von der Seite geſehen, *d* eine Partie des letzteren, von oben geſehen.

Fig. 5. und 6. zeigen die Entſtehung des Eiters aus Exſudat von geronnenem Faſerſtoff. (Der geronnene Faſerſtoff verwandelt ſich allmälig in Eiterkörperchen). Vergr. 220 mal Durchm.

Fig. 5. Exſudat von der linken Rippenpleura einer an Pleuropneumonie verſtorbenen Frau. Es war gelblichweiß, bildete keine Pſeudomembran, ſondern weiche, gallertartige, leicht zerreißbare Flocken. Die mikroſkopiſche Anſicht zeigt, daß der größte Theil des geronnenen Faſerſtoffs in Eiterkörperchen übergegangen iſt; der unveränderte Theil des Exſudates hat ein geſtreiftes, unbeſtimmt faſiges Anſehen. Durch Behandlung mit Eſſigſäure quillt der Faſerſtoff auf, wird durchſichtig und verſchwindet für das Auge, von den Eiterkörperchen bleiben nur die Kerne übrig.

Fig. 6. Exſudat aus dem Pleuraſacke einer andern an Empyem verſtorbenen Perſon, in der Umwandlung in Eiter begriffen.

Pús.

Tab. histol. path. III.

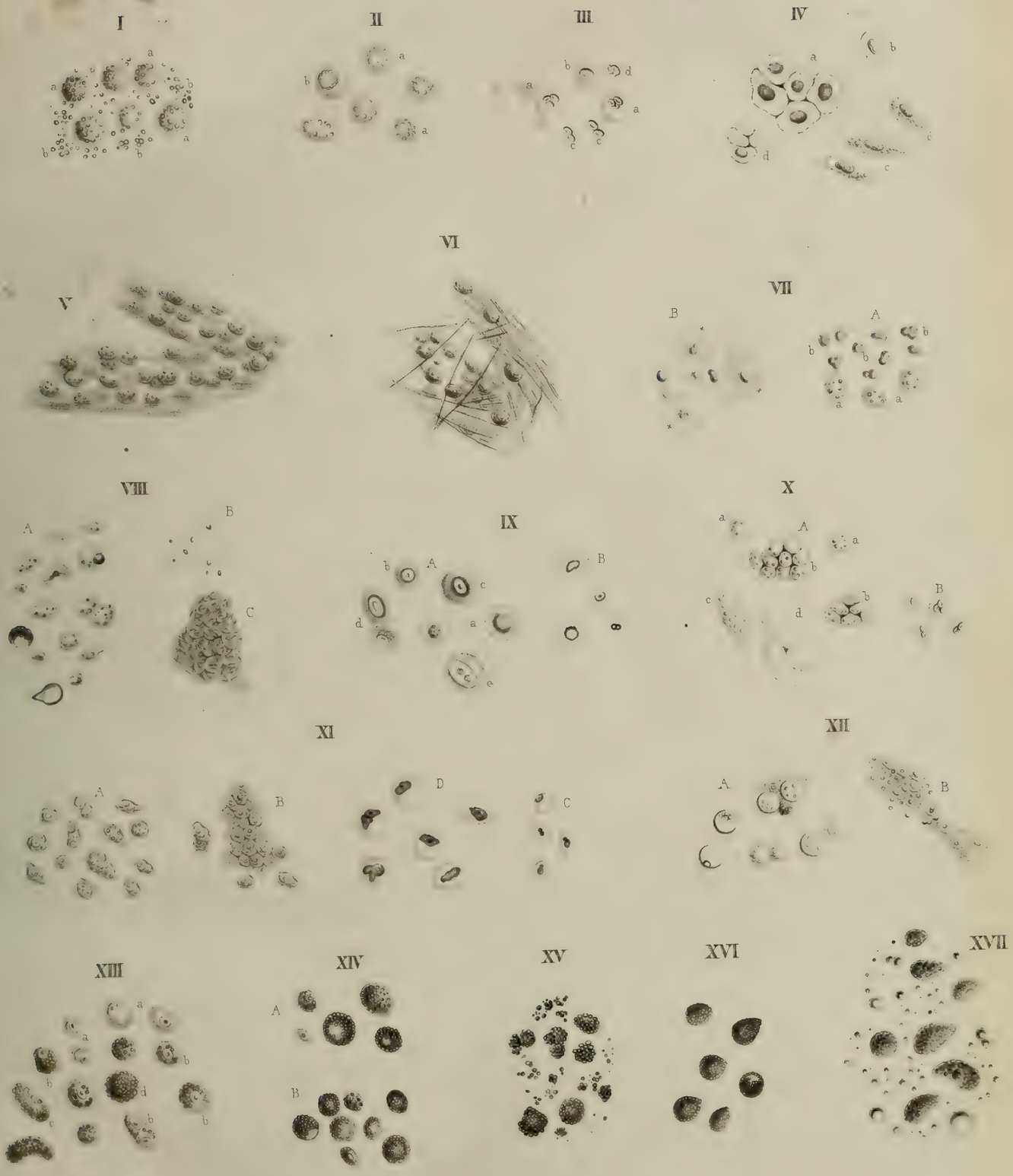

Jul. Vogel del.

C. Berg impr. Nbg

H. Bruch sc.

In pure ex sacco pleurae promanante plura concrementa natabant, pisum ad nucem usque avellanam ambitu aequantia, coloris subalbidi, mollia, facile dilaceranda. Quae cum microscopio subjicerentur, ex massa filamentosa, corpusculorum puris copiam continente contexta esse apparuit. Filamenta luculentius dignosci poterant, quam in *Fig. 5.*, et decussata nullam non regionem petebant. Acido acetico addito massa filamentosa omnis disparuit, nucleis corpusculorum puris tantum superstitibus. In kali lixivio autem et fila et puris corpuscula penitus soluta sunt.

Ventriculi qui dicuntur furunculorum aliorumque telae junctoriae abscessuum figuris modo explicatis perfecte redditi sunt.

Fig. 7. Puris generatio in tunicis mucosis. In cytoblastemate liquido, quod ex tunicis secretum est, primo nuclei concrescunt, qui postea involucris obducuntur, quo corpuscula puris forment. Magnit. 220 diametr.

Puella empyemate laborans, repente sputa copiosissima, quorum pondus plures libras quotidie aequabat, exscreavit. Haec tenuissima erant, cremori lactis similia, coloris alboflavescentis. Sub microscopio conspecta, (*A*) perpauca continebant puris corpuscula matura (*a*, *a*), ea quidem tenerrima pallidaque; nucleorum vero magnam copiam, cum simplicium, tum bifidorum trifidorumque (*b*, *b*, *b*). Acidum aceticum muci pauxillum coagulavit (*B*); nuclei non affecti, corpusculorum vero maturorum involucra, ut solent, pellucida facta sunt, unde nuclei in conspectum prodierunt (**), foveolam patellaeformen iis solemnem non prae se ferentes, sed irregulariter globosi.

Quae jam exposita sunt, in omnibus tunicarum mucosarum suppurationibus celeriter ortis copiosisque observantur.

Fig. 8—12. Puris abnormis variae species.

Fig. 8. Pus scrophulosum. Magnit. 410 diametr.

Pus ex glandulis colli tumentibus juvenis eximie scrophulosi oriundum: mucosum est, albidum et, quod solet, permultis globulis albidis permixtum. Ejus corpuscula (*8 A*) eo a norma recedunt, quod solito minora ($^1/_{400}$—$^1/_{300}$‴ circiter), formaque non satis definita, subrotunda, gibbosa, acuminata, quin adeo angulosa sunt; acido acetico solvuntur quidem, nucleis vero non prodeuntibus (*B*). Eodem acido magna copia magmatis mucosi (Pyini) coagulatur, quod puris corpuscula obvolvit et in glebas connectit (*C*). Pari modo solutio aluminis agit.

Praeter corpuscula autem huic puri gleboso caseoso hic illic substantia intertexta est aut plane amorpha aut striato-filamentosa, quae acido acetico pellucidior fit tandemque disparet (exsudatum nondum conformatum, idem ac in ventriculis furunculorum).

Fig. 9 et 10. Pus ex abscessulis glandularum cutis. Magnit. 220 diam. aucta.

Fig. 9. Pus abscessuli ex mechanica contusione, qua homo ceterum sanus laesus fuerat, in secundo pedis sinistri digito ad internam radicis unguis faciem orti. Abscessus cultro apertus paucas puris valde spissi guttulas effudit, quod microscopio exploratum, praeter puris et sanguinis corpuscula,

In dem aus dem Pleurasacke entleerten Eiter schwammen mehrere erbsen- — nußgroße Concremente von weißlicher Farbe, weich und leicht zerreißbar. Sie bestanden unter dem Mikroskop betrachtet, aus einer unbestimmt fadigen Masse, welche sehr viele Eiterkörperchen einschloß. Die Fäden waren deutlicher, als in Fig. 5. und liefen, sich durchkreuzend, nach allen Richtungen. Essigsäure machte die fadige Masse gänzlich verschwinden und ließ nur die Kerne der Eiterkörperchen zurück. Kalilauge löste Fäden und Eiterkörperchen vollkommen auf.

Die sogenannten Eiterpfröpfe aus Furunkeln und anderen Zellgewebsabscessen kommen mit den hier gegebenen Abbildungen ganz überein.

Fig. 7. macht die Bildung des Eiters auf Schleimhäuten anschaulich. In dem abgesonderten flüssigen Cytoblastem entstehen zuerst die Kerne der Eiterkörperchen, um diese bilden sich dann allmählig die Hüllen aus. Vergr. 220 m.

Ein Mädchen, das an Empyem behandelt wurde, bekam plötzlich einen sehr reichlichen Auswurf, der gesammelt täglich mehrere Pfunde betrug. Er war ganz dünnflüssig, rahmartig, von weißgelber Farbe. Unter dem Mikroskop zeigte er (*A*) nur sehr wenige vollkommene Eiterkörperchen (*a*, *a*), die aber sehr zart und blaß waren, dagegen eine große Menge Kerne von Eiterkörperchen, theils einfach, theils doppelt und dreifach (*b*, *b*, *b*). Durch Essigsäure gerann etwas Schleim (*B*); die Kerne der Eiterkörperchen erlitten keine Veränderung, in den bereits ausgebildeten Eiterkörperchen dagegen wurden, wie gewöhnlich, die Hüllen durchsichtig und es erschienen die Kerne (**). Diese hatten hier nicht die gewöhnliche napfförmige Gestalt, sie waren unbestimmt kugelig.

Das hier Beschriebene läßt sich bei allen schnell eintretenden, reichlichen Eiterabsonderungen auf Schleimhäuten beobachten.

Fig. 8—12. verschiedene Arten von abnormem Eiter.

Fig. 8. Scrophulöser Eiter, 410 m. vergrößert.

Der Eiter ist aus den angeschwollenen Halsdrüsen eines jungen Menschen mit sehr ausgeprägter Scrophulosis; er ist schleimig, weißlich und, wie der scrophulöse Eiter gewöhnlich, mit sehr vielen weißlichen Klümpchen vermischt. Die Körperchen dieses Eiters (*8 A*) weichen von der Norm ab, sind kleiner als gewöhnlich (im Mittel $^1/_{400}$—$^1/_{300}$‴), unbestimmt rundlich, höckerig, spitz, ja eckig; sie verschwinden durch Essigsäure, ohne daß ihre charakteristischen Kerne erscheinen (*B*). Durch Essigsäure gerinnt eine bedeutende Menge einer schleimigen Materie (Pyin?), welche die Eiterkörperchen einschließt und zu Klumpen zusammenbäckt (*C*). Alaunlösung hat dieselbe Wirkung.

Die klumpigen, käsigen Massen dieses Eiters zeigen außer Eiterkörperchen stellenweise noch ganz amorphe oder streifig-fadige Partien, welche durch Essigsäure durchscheinend werden und dem Auge verschwinden (noch unorganisirtes Exsudat ganz wie bei den Eiterpfröpfen).

Fig. 9 und 10. Eiter aus Absceßchen der Hautdrüsen. Vergröß. 220 m. Durchm.

Fig. 9. Eiter aus einem kleinen Absceß, der sich an der zweiten Zehe des linken Fußes, an der inneren Seite der Nagelwurzel in Folge einer mechanischen Verletzung bei einem gesunden Manne gebildet hatte. Der durch einen Einstich entleerte Eiter betrug wenige Tropfen und war von sehr dicker

quorum haec incisione ipsi immixta fuerant, cellulas ostendit epitheliales, a normali forma aberrantes (*Fig. 9. A*). Harum nempe diameter $^1/_{75}$—$^1/_{100}$‴ aequat, figura tum subrotunda (*a, b, c*) tum ovalis est (*d* et *e*). Aliae ex nucleo magno *opaco* constabant diametri $^1/_{110}$—$^1/_{180}$‴, qui involucro pellucido (*a*) cinctus erat; aliae ex nucleo *lucido* cum nucleolis in involucro opaco (*b*—*e*).

Acido acetico corpuscula puris solito modo afficiebantur, majora paullo pallidiora et pellucidiora facta sunt (*B*). Praeterea eodem acido permultum muci (Pyini?) in membranulam tenerrimam coagulatum est.

Fig. 10. Pus ex parvo abscessu glandulae cutis in naso hominis sani.

Pus corpusculis valde scatebat, quorum plurima perfecte rotunda erant, nucleisque carebant (*a*). Magnitudo eorum quam maxime diversa, diameter enim a $^1/_{170}$ ad $^1/_{300}$‴, plurimorum autem $^1/_{250}$‴ aequabat. Multa ordine tessellato conjuncta, et hanc ob causam paullulum angulosa (*b, b*), membranam formabant, et utplurimum tenerrima erant. Inter haec cellulae epitheliales (?) interspersae, rariores quidem, nucleorum expertes; quarum nonnullae granulis conspersae (*c*), plurimae autem laeves (*d*) eaeque hic illic in membranas contextae fuere. Acido acetico corpuscula puris solito modo (*B*), cellulae vero epitheliales plane non afficiebantur; idemque muci coagulum exortum est puris corpusculorum nucleos et cellulas epitheliales includens.

Fig. 11. Pus abnorme ex pulmone hominis typho mortui.

Pulmonis tela quam maxime condensata justoque compactior hepatis telam imitabatur, in aqua fundum petebat, non crepitabat, recensque incisa colorem offerebat fusco-violaceum. Microscopica exploratio eam aëre prorsus vacuam esse, sanguine autem turgere docuit. Quo quidem sanguine eluto omnem fere telam pulmonalem pure repletam esse apparuit. Hujus puris corpuscula (*A* et *B*) haud adeo normalia erant; amissa nimirum forma plane rotunda, alia ovata, alia paullo angulosa, distinctis tamen marginibus, superficie granulis solito minus conspersa. Magnitudo eorum varia, a $^1/_{500}$ ad $^1/_{150}$‴ aequabat. Acidi acetici actio eadem ac in normalibus, nisi quod nuclei, involucris solutis prodeuntes, patellae formam haud perfecte retulerint (*C* et *D*). Ammoniacum involucra et nucleos penitus solvit.

A, *B* et *C* magnit. 220 diam., *D* 410 diam.

Fig. 12. Pus ex abscessu s. d. frigido in humero dextro juvenis robusti vegetique. Magnit. 220 diametr.

Puris duo circiter unciae emanaverant, ejusque liquidi, satis tenuis, subflavi, immixtis floccis tenacibus filamentosis flavis; quare a pure bono coctoque longe alienum erat. Liquor hujus puris reactione alcalica insignis fuit.

Hic liquor microscopio exploratus, multa puris cor-

Consistenz. Er zeigte unter dem Mikroskop außer Eiterkörperchen und Blutkörperchen (die durch den Einstich erst hinzugekommen waren) noch eigenthümlich veränderte Epithelialzellen (Fig. 9. *A*). Die letzteren haben $^1/_{75}$ — $^1/_{100}$‴ Durchm. und sind theils rundlich (*a, b, c*), theils oval (*d* und *e*). Einige bestanden aus einem großen dunklen Kern, von $^1/_{110}$—$^1/_{180}$‴ Durchm., der von einer durchsichtigen Hülle umgeben war (*a*), andere zeigten einen hellen Kern mit Kernkörperchen in einer dunklen Hülle (*b*—*e*).

Durch Essigsäure erlitten die Eiterkörperchen die gewöhnliche Veränderung, die größeren Körperchen wurden etwas blässer und durchsichtiger (*B*). Außerdem entstand durch Essigsäure eine reichliche Gerinnung von Schleim (Pyin?), in Form einer zarten membranösen Masse.

Fig. 10. Eiter aus einem kleinen Abscess in einer Hautdrüse an der Nase eines gesunden Mannes.

Der Eiter zeigte unter dem Mikroskop eine sehr große Menge von Eiterkörperchen, von denen die meisten vollkommen kreisrund waren und keine Kerne zeigten (*a*). An Größe waren die einzelnen sehr ungleich; sie hatten zwischen $^1/_{170}$ und $^1/_{300}$‴ Durchm.; die Mehrzahl $^1/_{250}$‴. Viele waren pflasterartig zu einer Membran aneinander gereiht und dadurch etwas eckig (*b, b*); diese erschienen meist sehr zart. Dazwischen sah man einzelne Epithelialzellen (?) ohne Kerne; einige davon waren granulirt (*c*), die meisten zeigten eine glatte Oberfläche (*d*); diese waren bisweilen zu ganzen Partien membranartig aneinander gereiht. Durch Essigsäure wurden die Eiterkörperchen auf die gewöhnliche Weise verändert (*B*), während die Epithelialzellen unverändert blieben. Außerdem gerannen durch die Säure schleimige Massen, welche die Kerne der Eiterkörperchen und die Epithelialzellen einschlossen.

Fig. 11. Abnormer Eiter aus der Lunge eines am Typhus Verstorbenen.

Die Lunge war vollkommen verdichtet, leberähnlich, sank im Wasser zu Boden, knisterte nicht, hatte eine ziemliche Consistenz und zeigte eine dunkelblaurothe Farbe auf frischen Durchschnitten. Sie enthielt, wie die mikroskopische Untersuchung ergab, gar keine Luft und viel Blut. Nachdem das Blut ausgewaschen war, erschien das Lungengewebe fast überall mit Eiter erfüllt. Die Körperchen dieses Eiters (*A* und *B*) zeigten ein vom gewöhnlichen etwas abweichendes Verhalten; sie waren unregelmäßiger als gewöhnlich, nicht vollkommen rund, viele länglich, manche etwas eckig, ihre Umrisse waren meist sehr scharf, ihre Oberfläche weniger als gewöhnlich mit Körnchen besetzt. Ihre Größe war sehr verschieden; sie schwankte zwischen $^1/_{500}$ und $^1/_{150}$‴. Durch Essigsäure wurden sie ganz wie gewöhnliche Eiterkörperchen verändert; ihre Hüllen wurden durchsichtig, verschwanden allmählig und es erschienen die Kerne, die aber nicht deutlich napfförmig waren (*C* und *D*). Durch Ammoniak wurden Hüllen und Kerne vollständig aufgelöst.

A, *B* und *C* sind 220, *D* 410 mal vergrößert.

Fig. 12. Eiter aus einem sogenannten kalten Abscess an der rechten Schulter eines kräftigen jungen Mannes. Vergröß. 220 m. Durchm.

Der entleerte Eiter betrug etwa 2 Unzen; er bestand aus einer ziemlich dünnen, schwach gelblichen Flüssigkeit und zähen, fadigen Flocken von gelber Farbe, unterschied sich also wesentlich vom guten rahmartigen Eiter. Die Flüssigkeit reagirte stark alkalisch.

Unter dem Mikroskop zeigte die Flüssigkeit viele Eiterkör-

puscula ostendit, ea quidem fere omnia pellucidissima tenerrimaque, perfecte rotunda distinctis marginibus, granulis aut paucis aut plane non conspersa. In nonnullis nucleus per involucrum conspici poterat (*A*). Acido acetico affuso magna copia coaguli amorpho-filamentosi, corpusculorum puris nucleos involventis, concrevit. Alumine addito coagula haud minus copiosa, amorpho-granulosa (Pyina?) prodierunt.

Qui in illo liquore nataverant flocci filamentosi, contexti erant ex acervulis corpusculorum puris utplurimum parvorum, necdum maturorum, colla quadam granuloso-filamentosa in massas irregulares aggregatorum. Colla illa acido acetico pallida facta est, neque tamen soluta; adipis autem granula prodidit; ammoniaco parum affecta est.

Fig. 13—16. Cellulae granulosae s. granula continentes (*Glugii* globuli inflammatorii compositi, globuli exsudatorii). Magnit. 220 diam. aucta.

Fig. 13. formationem cellularum granulosarum demonstrat. Omnes cellulae hic depictae in uno eodemque pulmone inflammato propullularunt. Initio cellulae granulosae nonnisi cellulae simplices esse videntur, sine granulis, sed cum nucleo nucleolisque conspicuis (*a*, *a*). Plurimae rotundae sunt, nonnullae ovales, quin adeo angulosae; magnitudo earum a $^1/_{300}$ ad $^1/_{100}'''$ aequat. Postea eaedem cellulae granulis minimis, $^1/_{800}$—$^1/_{1500}'''$ aequantibus obducuntur, an externe tantum adspersis, an interne contentis, in primo formationis stadio valde dubium est; tota autem cellula granulis repleta (*a*), nucleus obtutui subducitur, et non nisi granula in illa contineri certum est. Granula ex adipe constare videntur.

Fig. 14. Cellulae granulosae rite conformatae ex pulmonibus inflammatis.

A ex pulmone hominis pneumonia mortui. Pulmo hepatisationem quae dicitur rubram ostendit.

B ex pulmone puellae exsudato pleuritico mortuae. Pulmo sinister fluido exsudato quam maxime compressus, aëre vacuus erat, non crepitabat, in aqua fundum petebat. Tela ejus microscopio explorata nulla affectionis vestigia ostendit praeter cellulas granulosas in ea depositas.

Fig. 15. Cellulae granulosae dilabentes ac dilapsae.

Cellulae granulosae ubi maturae fuerint, membranas amittunt; granula contenta erumpunt, et in acervulos majores minoresve aggregantur.

Quae hic depictae sunt cellulae granulosae, eas ex vetulae pneumonia mortuae pulmonibus depromsi. Pulmo dexter condensatus erat, ruber, hepatizans, aëre vacuus. Microscopio adhibito omnis tela pulmonaris ejusmodi cellulis granulosis plus minusve dilabentibus repleta videbatur.

Fig. 16. Cellulae granulosae ex hepate inflammatione emollito.

Fig. 17. Corpora granulosa quae vocantur lactis (*Corps granuleux*) ex ductibus lactiferis mammae propter scirrhum exstirpatae. Magnit. 220 diam. aucta. Ea hic subjiciuntur, quoniam cum cellulis granulosis confundi possint.

perchen; diese waren fast alle sehr durchsichtig und zart, vollkommen rund, scharf begränzt, theils ohne alle, theils sehr sparsam mit Körnchen besetzt. Bei einzelnen sah man den Kern durch die Hülle durchscheinen (*A*). — Durch Essigsäure bildete sich ein reichliches Gerinnsel von amorphfadiger Beschaffenheit, welches Kerne von Eiterkörperchen einschloß. Zusatz von Alaun bildete sehr reichliche Gerinnsel von körnig-amorpher Beschaffenheit (Pyin?).

Die gelblichen, unbestimmt fadigen Flocken, welche in der Flüssigkeit schwammen, bestanden (*B*) aus Anhäufungen von meist kleinen, unvollkommenen Eiterkörperchen, welche durch ein unbestimmt körnig-fadiges Bindemittel zu unregelmäßigen Gruppen verbunden waren. Durch Essigsäure wurde das Bindemittel etwas blässer, ohne jedoch zu verschwinden; es traten viele Fettkörnchen hervor. Auch Ammoniak hatte nur wenig Einfluß auf die unbestimmt körnige Masse.

Fig. 13—16 Körnchenzellen, Körnchen führende Zellen (Gluge's zusammengesetzte Entzündungskugeln, Exsudatkugeln) 220mal vergrößert.

Fig. 13. erläutert die Entwicklung der Körnchenzellen. Alle in dieser Figur dargestellten sind aus einer und derselben entzündeten Lunge. Im Anfange erscheinen die Körnchenzellen als einfache Zellen ohne Körnchen, mit deutlichem Kern und Kernkörperchen (*a*, *a*). Diese Zellen sind meist rundlich, bisweilen länglich, selbst eckig; ihre Größe wechselt zwischen $^1/_{300}$ und $^1/_{100}'''$. Später sieht man dieselben Zellen mehr oder weniger mit kleinen, $^1/_{800}$—$^1/_{1500}'''$ großen Körnchen bedeckt; im Anfange (bei *b*, *b*), so lange die Körnchen noch sparsam vorhanden sind, ist es schwer zu entscheiden, ob dieselben den Zellen nur äußerlich aufsitzen oder in ihrem Inneren enthalten sind. Zuletzt, wenn die ganze Zelle mit Körnchen erfüllt ist, läßt sich ihr Kern nicht mehr entdecken (*d*), und man kann nicht mehr zweifeln, daß das ganze Innere der Zelle mit Körnern erfüllt ist. Die Körnchen scheinen aus Fett zu bestehen.

Fig. 14. vollständig entwickelte Körnchenzellen aus entzündeten Lungen.

A aus der Lunge eines an Lungenentzündung Verstorbenen. Die Lunge zeigte sogenannte rothe Hepatisation.

B aus der Lunge eines an pleuritischem Erguß verstorbenen Mädchens. Die linke Lunge war durch die ergossene Flüssigkeit vollkommen zusammengedrückt, hatte eine bräunliche Farbe angenommen, enthielt keine Luft mehr; sie knisterte nicht, sondern sank im Wasser zu Boden. Unter dem Mikroskop erschien ihr Gewebe selbst ganz unverändert, nur waren sehr viele körnchenführende Zellen in dasselbe abgelagert.

Fig. 15. Zerfallende und zerfallene Körnchenzellen.

Wenn die Körnchenzellen ihre vollständige Ausbildung erlangt haben, so verschwinden die Zellenwände, die den Inhalt bildenden Körnchen werden frei und zerfallen in größere oder kleinere Körnerhaufen.

Die Körnchenzellen sind aus den Lungen einer bejahrten Frau, die an einer Lungenentzündung starb. Die rechte Lunge war verdichtet, roth, leberähnlich, enthielt keine Luft. Unter dem Mikroskop erschien das ganze Lungengewebe mit solchen mehr oder weniger zerfallenen Körnchenzellen erfüllt.

Fig. 16. Körnchenzellen aus einer entzündlich erweichten Leber.

Fig. 17. Die sogenannten *Corps granuleux* der Milch, aus den Milchgängen einer wegen Scirrhus amputirten Brust, 220mal vergr. Wir reihen sie hier an, weil sie möglicher Weise mit Körnchenzellen verwechselt werden könnten.

TABULA IV.

Telae junctoriae fibrarumque musculorum organicorum epigenesis.

Fig. 1 —4 telam junctoriam (cellulosam) recens formatam demonstrant; omnium magnitudo 220 diam. aucta est.

Fig. 1. Fibrina in pleura exsudata, quae nullam adhuc conformationem subiit; in hac, utpote cytoblastemate, membranarum spuriarum primordia vides.

Puella 21 annorum pleuritide exsudativa pectoris sinistri mortua est. In hoc pectoris cavo saccum reperimus recens formatum, undique clausum, fluido limpido repletum, infantis caput ambitu aequantem, qui pulmonem sinistrum comprimebat, cor autem dextra versus propulerat. Is, etiamsi pleurae superficiei internae arcte adjacens, cum ea tamen non coalitus erat, quare eadem aperta sponte prolapsus est. Pellucidus erat, coloris alboflavescentis, opalum paullo imitantis, collae siccescentis spissitudinem et adspectum referens, lineam circiter crassus; sed in permulta (ad 10 usque) strata tenuia concentrica diffindi potuit.

Haec strata et nudis et armatis oculis plane amorpha videbantur, neque fibrarum neque cellularum rudimenta offerebant, attamen hic illic paullulum plicata erant (*Fig. 1*).

Stratum illud membranosum (saccus) in aqua vel diutius ebulliente solvi non potuit, facillime autem et promtissime solutum est in liquore kali caustici caloris ope, paullo quidem aegrius et lentius in ammoniaco. Nec minus promte solutum est in acido muriatico concentrato libero ebulliente, eoque refrigerato flocci albi praecipitati sunt, liquor autem limpidissimus, decolor, ne minimum quidem violaceus perstitit.

Fig 2. Tela junctoria recens formata, singulaque formationis stadia deinceps offerens, ex membrana spuria pleurae.

Juvenis inflammatione pleurae dextrae correptus est; empyemate inde collecto spirandi difficultas adeo crevit, ut vix non suffocaretur. Quamobrem paracentesis thoracis instituta est, magnaque copia fluidi sponte concrescentis, plasma sanguinis chemica constitutione referentis, evacuata. Sed tam promtus fluidi exsudati reditus fuit, ut paracentesin bis repeti opus esset. Post ultimam thoracis punctionem, ubi fluidum non sponte coagulatum, serum nempe sanguinis pauco pure mixtum promanaverat, aegrotus mortuus est.

Cadavere dissecto pleuram dextram membranis spuriis ubique obductam invenimus, iisque saccum clausum forman-

Neubildung von Bindegewebe und organischen Muskelfasern.

Fig. 1 — 4. erläutern die Neubildung von Bindegewebe (Zellgewebe); alle sind bei einer Vergrößerung von 220 mal Durchm. gezeichnet.

Fig. 1. Noch ganz amorphes Faserstoffersudat von der Pleura, als früheste Stufe (Cytoblastem) der Pseudomembranen.

Ein Mädchen von 21 Jahren starb an Pleuritis exsudativa der linken Brusthälfte. Diese letztere enthielt in ihrer Höhle einen überall geschlossenen mit klarer Flüssigkeit erfüllten, neugebildeten Sack von der Größe eines Kindskopfes, der die linke Lunge ganz zusammengedrückt und das Herz nach rechts verschoben hatte. Dieser Sack lag unmittelbar an der inneren Oberfläche der Pleura an, war aber nicht mit derselben verwachsen, so daß er bei ihrer Eröffnung herausfiel. Er war durchscheinend, von gelblich weißer Farbe, etwas opalisirend, von der Consistenz und dem Aussehen des gestandenen Leimes, war ungefähr eine Linie dick, ließ sich aber in sehr viele (wenigstens 10) dünne concentrische Schichten zerlegen.

Unter dem Mikroskop erschienen diese Schichten ganz so, wie bei der Betrachtung mit unbewaffnetem Auge, vollkommen amorph, ohne alle Spur von Faser- oder Zellenbildung, nur hie und da etwas faltig (Fig. 1).

In Wasser löste sich diese membranöse Schicht nicht auf, auch nicht durch längeres Kochen; in Kalilauge löste sie sich beim Erhitzen schnell und vollständig, in Ammoniak schwieriger und langsamer. Auch in einem Ueberschusse von concentrirter Salzsäure löste sie sich beim Kochen vollständig, nach dem Erkalten schieden sich weiße Flocken aus, die Flüssigkeit blieb aber vollkommen hell und farblos und zeigte keine Spur einer Lilafarbe.

Fig. 2. Neugebildetes Bindegewebe auf verschiedenen Stufen der Entwicklung aus einer Pseudomembran der Pleura.

Ein junger Mann wurde von Entzündung der rechten Pleura befallen, die sehr bedeutendes Empyem zu Folge hatte. Da die sehr bedeutenden Respirationsbeschwerden ein augenblickliches Einschreiten verlangten, so wurde die Paracentese der Brusthöhle vorgenommen und dadurch eine sehr bedeutende Menge Flüssigkeit (welche von selbst gerann und die chemische Zusammensetzung das Blutplasma hatte) entleert. Diese exsudirte Flüssigkeit wurde aber so rasch wieder ersetzt, daß die Operation noch zweimal wiederholt werden mußte. Bald nach der letzten Operation, welche eine nicht von selbst gerinnende Flüssigkeit (bloßes Blutserum mit etwas Eiter gemischt) geliefert hatte, starb der Kranke.

Bei der Section fand man die rechte Pleura in ihrem ganzen Umfange mit Pseudomembranen belegt, welche einen ge-


IV
A
B
C
B
I
III
a
b
c
II
A
B
C
D
a
b
V
VI
A
B
VII
a
b
VIII
IX
A
B
a
b
C
X
A
B

tibus, qui serum subflavum cum corpusculis puris residentibus continuit. Membrana recens formata $^1/_2$—1‴ crassa, microscopio explorata variis locis formationis initia et progressus ostendit. Stratum recentissimum, pleurae cavo proximum, fibrarum rudimenta multosque cellularum nucleos conspicuos (*Fig. 2. A*) una cum adipis guttulis granulisque obtulit, ammoniaco addito pallidissima facta est ac pellucidissima, praeter adipis granula, ammoniaco non mutata. Quae ex his stratis recentissimis scalpendo extrusa est massa, ex particulis irregularibus, utplurimum oblongis constitit (cellulis puta, *Fig. 2. B*), nucleum aut plures nucleos continentibus. Harum aliae valde irregulares et compositae erant (*B, a*), aliae forma solita cellularum telae junctoriae fibrosarum gaudebant, i. e. caudatae et fusiformes erant (*B, b*). Omnium autem membranae acido acetico pallidae pellucidaeque factae sunt, nucleis intactis.

In vetustioribus exsudati stratis pleurae adjacentibus cellularum telae junctoriae fibrosarum formatio eo usque progressa erat, ut cellulae multo longiores et in fila diductae essent, nuclei autem adhuc perstarent (*Fig. 2. C*). Aliae cellulae (*Fig. 2. D*) fasciculos fibrarum junctoriarum parallelos constituebant, quibus nuclei impositi erant. Ammoniaco addito et nuclei et fibrae sensim disparuerunt.

Fig. 3. Tela junctoria partim matura, partim formationis stadia percurrens, ex pseudomembrana pleurae alius hominis. Servus rusticus is fuerat, 33 annorum, robustissimus quidem, utriusque pleurae inflammatione correptus; qui postquam per sex hebdomades a tonsore emeticis et purgantibus pessime tractatus esset, moriturus in nosocomium Monacense receptus est.

Cadavere dissecto utriusque pectoris pleuram tam pulmonalem quam costalem exsudato solido obductam reperimus, stratum 1—2‴ crassum formante.

Internae ejus superficiei hic illic frustula et flocci adhaerebant, coloris flavescentis, formationis haud dubie recentissimae. Etenim molles erant, fibrinae coagulatae ablutae simillimi, particulasque formabant irregulares et varie crassas. Microscopium ne ullam quidem formationem, nisi hic illic paullisper fibrosam ostendit. Acido acetico mollio-res, pellucidi, gelatinosi facti sunt; sed ne nunc quidem formationis rudimenta in iis detegi potuerunt.

Quod pleurae pulmonali et costali proxime adjacebat exsudatum, vetustioris quidem originis, stratum regulare erat, aequalis fere crassitudinis, quod opera aliqua adhibita in plura strata iterum diffindi potuit. Hoc stratum minus molle erat, quam id, de quo supra dixi, sed potius multo durius, quin adeo cartilagineum, neque in membranam diduci potuit. Formationem subierat, quae, quo propius pleurae superficiei situm erat exsudatum, quo vetustior igitur ejus origo, eo magis processerat: cellulas nimirum vidimus et fibras ex earundem immutatione oriundas (*Fig. 3*). Juniores cellulae fusiformes erant, cum nucleo conspicuo (*3 a*). Aliae, magis adultae, ex fibris tenuibus parallelis compositae fasciculum fibrarum telae junctoriae cum nucleo imposito constituebant (*Fig. 3. b*). In eo exsudati strato, quod pleuram contingebat, cellulae illae in fibras transiturae dense

schloſſenen Sack bildeten, der ein gelbliches Serum mit einem Satze von Eiterkörperchen enthielt. Die neugebildete Membran hatte eine Dicke von $^1/_2$—1 Linie; ſie zeigte bei der mikroſkopiſchen Unterſuchung bereits Anfänge von Organiſation, aber an verſchiedenen Stellen verſchiedene Stufen derſelben. Die jüngſte, der Pleurahöhle zugewandte Schicht erſchien unbeſtimmt faſerig mit vielen deutlichen Zellenkernen (Fig. 2. *A*), daneben ſehr viele Fetttropfen und Fettkörnchen; ſie wurde durch Behandlung mit Ammoniak ſehr blaß und durchſichtig; — nur die Fettkörnchen wurden durch dieſes Reagens nicht afficirt. Die aus dieſen jüngſten Schichten herausgeſchabte Maſſe beſtand aus unregelmäßigen, meiſt länglichen membranöſen Partien (Zellen — Fig. 2. *B*), welche einen oder mehrere Kerne enthielten. Einige dieſer Zellen waren ſehr unregelmäßig und zuſammengeſetzt (*B, a*), andere hatten die gewöhnliche Form der geſchwänzten, ſpindelförmigen Bindegewebsfaſerzellen (*B, b*). Eſſigſäure machte die Wände aller dieſer Zellen blaß und durchſichtig, ohne ihre Kerne zu verändern.

In den der Pleura zugekehrten älteren Schichten des Exſudates war die Entwicklung der Bindegewebsfaſerzellen bereits weiter vorgeſchritten. Die Zellen waren ſehr in die Länge gezogen, an den Enden in Faden auslaufend, die Kerne noch deutlich (Fig. 2. *C*). Andere Zellen (Fig. 2. *D*) bildeten parallellaufende Bündel von Bindegewebsfaſern mit aufliegendem Kern. Durch Behandlung mit Ammoniak verſchwanden allmälich ſowohl die Kerne als die Faſern.

Fig. 3. Neugebildetes und noch in der Bildung begriffenes Bindegewebe aus einer Pſeudomembran der Pleura eines anderen Mannes, der, ein kräftiger Knecht von 33 Jahren, an einer Entzündung beider Pleurahöhlen gelitten hatte, und nachdem er 6 Wochen lang von einem Bader mit Brech- und Abführmitteln mißhandelt worden war, ſterbend in das Münchner Krankenhaus gebracht wurde.

Bei der Section fand man beide Pleurahöhlen überall an der Lungen- und Rippenfläche mit einer Schicht von feſtem Exſudate belegt, welche wenigſtens 1—2 Linien Dicke hatte.

Hie und da hingen an der Innenfläche derſelben noch große Fetzen und Flocken von gelblicher Farbe, deren Bildung offenbar der jüngſten Zeit angehörte. Sie waren weich, glichen ganz geronnenem und ausgewaſchenem Faſerſtoffe, bildeten unregelmäßige Partien von ungleicher Dicke. Unter dem Mikroſkop erſchienen ſie vollkommen amorph (wie Fig. 1), hie und da unbeſtimmt faſerig. Durch Behandlung mit Eſſigſäure wurden ſie erweicht, durchſcheinend, gallertartig; ſie zeigten keine Spur von Organiſation.

Das unmittelbar die Lungen- und Rippenpleura bedeckende etwas ältere Exſudat bildete eine regelmäßige Lage von ziemlich gleicher Dicke, die ſich, wiewohl mit Mühe, in mehrere Schichten theilen ließ. Dieſes Exſudat war nicht ſo weich als das vorige, ſondern viel feſter, faſt knorpelartig, ließ ſich nicht zu einer Membran auseinander ziehen. Es zeigte Organiſation, die um ſo weiter vorgeſchritten ſchien, je mehr man ſich der Oberfläche der Pleura näherte, alſo je älter das Exſudat war. Die Organiſation beſtand in einer Bildung von Zellen und Umwandlung derſelben in Faſern (Fig. 3). Die jüngeren Zellen waren ſpindelförmig, ihr Kern deutlich (3. *a.*) Andere Zellen, weiter in der Entwicklung vorgeſchritten, beſtanden aus dünnen, parallelen Faſern und bildeten ein Bündel von Bindegewebsfaſern mit aufliegendem Kern (Fig. 3. *b*). In der die Pleura berührenden Schicht des Exſudates lagen

congestae erant (*Fig.* 3. *c*) telaque junctoria recens formata fibris minus expressis tantum et nucleorum copia a tela junctoria pleurae differebat. Nuclei subrotundi, ovales erant, nucleolis aut praediti aut carentes, nonnulli acuminati, avenae granum imitantes; nequaquam autem in fibras (nucleigenas) diducti. Acido acetico fibrae illae recens formatae pallidae factae sunt, sensimque disparuerunt; nuclei impositi perstiterunt intacti.

Fig. 4. telae junctoriae epigenesin in organorum parenchymate demonstrat. Hujus observationem in penis hypertrophia sensim crescente collegimus, qui quidem morbus in commentario Tabulae XXIII fusius explicabitur. Cf. Tab. cit.

A cellulae primigenae sunt, serius procul dubie in telam junctoriam transiturae.

B cellulae fusiformes, iis quae *Fig.* 3. *a* delineatae sunt, similes; hic illic dense congestae sunt.

C fasciculus telae junctoriae perfecte conformatus, qualis ex cellulis *B* nascitur.

Fig. 5—10 epigenesin fibrarum musculorum organicorum (i. e. voluntatis imperio exemtorum) demonstrant. Omnium figurarum magnitudo 220 diametris aucta est, excepta *Fig.* 5. quae 160 diametros aequat.

Fig. 5. cellulas primigenas offert tumoris fibrosi in utero nati. Hae cellulae haud dubie fibrarum muscularium organicarum rudimenta sunt, rarissime observatione cognoscenda. Historia morbi haec est.

Ancilla 44 annorum in nosocomium Monacense recepta ex pluribus annis in dextro abdominis latere tumorem fluctuantem tulerat, nihil autem inde doloris, praeter sensum pressorium, parturiendi quasi nisum, perceperat. Nunc repente vehementissimis abdominis doloribus, pressione auctis corripitur; sanguinis missiones atque emollientia strenue sed incassum adhibentur; triduo post aegrota moritur.

Cadavere dissecto omentum majus in dextro latere multo crassius invenimus et tam cum abdominis integumentis quam cum tumore duro concretum, qui quidem tumor in pelvis cavum usque dependebat binosque pugnos viriles ambitu aequabat. Externa ejus superficies tuberosa, coloris albi, attactu rigida erat; cum utero intime coalitus erat aut potius in ejus fundo radices egerat. Uteri superficies interna normalis videbatur, tunica mucosa integerrima; in cavo autem alius tumor inclusus erat, ita tamen ut ab omni parte liber, nullo loco ejus parietibus adhaereret, rotundus, pomum parvum ambitu aequans, coloris caeruleo-albi, fluido purulento flavescente obductus. Uteri substantia multo densior; in parietibus inaequaliter sed hic illic ad tres fere pollices crassis permulti tumores depositi erant subrotundi, variae magnitudinis, pisi nempe, fabae, nuci juglandis quin pomi parvi ambitum aequantes. Et horum quoque tumorum plurimi liberi erant, aut uteri substantiae adeo leviter inhaerentes, ut facili negotio ex ea evelli possent. Color eorum albus, textura solidissima, forma in universum globosa, tuberibus autem et gibberibus inaequalis. Qui dissecti essent, eandem interne ac externe offerebant texturam solidam, albam, splendentem; neque vero, quoad nudis quidem oculis

dieſe in der Umwandlung in Faſern begriffenen Zellen dicht an einander (Fig. 3. *c*) und das neugebildete Bindegewebe unterſchied ſich nur durch unvollſtändigere Faſerung und die Gegenwart vieler Kerne vom normalen Bindegewebe der Pleura. Die Kerne waren rundlich, oval, mit oder ohne Kernkörperchen, manche zugeſpitzt, haferkornförmig; Verlängerung derſelben in Faſern (Kernfaſern) ließ ſich nirgends wahrnehmen. Durch Eſſigſäure wurden dieſe neugebildeten Bindegewebsfaſern blaß und verſchwanden allmählig: die aufliegenden Kerne erlitten durch dieſes Reagens keine Veränderung.

Fig. 4. erläutert die Neubildung von Zellgewebe im Innern von Organen. Der Fall betraf eine ſehr langſam entſtandene Hypertrophie des Penis; er iſt ausführlicher beſchrieben in der Erläuterung zu Tab. XXIII, worauf wir hier verweiſen.

A ſind primäre Zellen, die ſich wahrſcheinlich ſpäter in Bindegewebe umgewandelt haben würden.

B ſpindelförmige Zellen, den Fig. 3. *a* abgebildeten ähnlich: ſie liegen ſtellenweiſe ganz dicht aneinander.

C iſt ein vollkommen ausgebildeter Bündel von Bindegewebe, wie er ſich aus den Zellen *B* entwickelt.

Fig. 5—10. erläutern die Neubildung von organiſchen (nicht willkürlich beweglichen) Muskelfaſern. Alle Figuren ſind 220 mal Durchm. vergrößert, mit Ausnahme von Fig. 5., wo die Vergrößerung nur 160 mal Durchm. beträgt.

Fig. 5. ſtellt primäre Zellen dar aus einer in der Entwicklung begriffenen Faſergeſchwulſt des Uterus. Sie bilden wahrſcheinlich die früheſte Entwicklungsſtufe der organiſchen Muskelfaſern, welche nur ſehr ſelten Gegenſtand der Beobachtung wird. Der Fall war folgender:

Eine Magd von 44 Jahren trat in das Münchner Krankenhaus. Sie hatte ſeit Jahren eine fluctuirende Geſchwulſt auf der rechten Seite des Unterleibes, die bisher nie ſchmerzhaft geweſen war, ein drängendes Gefühl ausgenommen, als ob die Kranke gebären wollte. Plötzlich ſtellten ſich heftige Schmerzen im Unterleib ein, die durch Druck vermehrt wurden. Sie ſteigerten ſich trotz einer energiſchen Behandlung mit Blutentziehungen und erweichenden Mitteln. Nach 3 Tagen ſtarb die Kranke.

Die Section ergab Folgendes: Das große Netz war auf der rechten Seite bedeutend verdickt, und ſowohl mit der Bauchwandung als mit einer feſten Geſchwulſt verwachſen, welche letztere nach unten ins Becken hineinreichte und die Größe von zwei Mannsfäuſten hatte. Die Geſchwulſt war außen unregelmäßig knollig, von weißer Farbe, feſt anzufühlen; ſie hing innig mit dem Uterus zuſammen, oder ging vielmehr von dem Grunde deſſelben aus. Die innere Fläche des Uterus ſchien normal, die Schleimhaut unverändert, in ſeiner Höhle aber war eine runde Geſchwulſt von der Größe einer Billardkugel abgelagert, welche ziemlich feſt war, von bläulich weißer Farbe und an ihrer Oberfläche mit einer gelblichen eiterähnlichen Flüſſigkeit bedeckt. Sie lag frei in der Höhle der Gebärmutter, ohne Zuſammenhang mit den Wänden derſelben. Die Subſtanz des Uterus war ſehr verdickt, die Dicke ſeiner Wände war ungleich, betrug aber an manchen Stellen bis 3 Zolle: in ſie waren ſehr viele rundliche Geſchwülſte von Erbſen-, Bohnen-, Wallnuß-Größe bis zum Umfang einer kleinen Billardkugel eingelagert. Dieſe Geſchwülſte lagen größtentheils frei oder waren wenigſtens ſehr leicht von der umgebenden Subſtanz der Gebärmutter zu trennen, hatten eine weiße Farbe und ein ſehr feſtes Gefüge. Ihre Geſtalt war im

lis discerni licuit, fibrosam aut alio modo structam. Major ille de quo supra dixi tumor, in uteri fundo oriundus, in apice suo hic illic emollitus erat, et excavationes continuit irregulares, quasi erosas, taeniis et frenis externe emollitis fracidisque, interne autem solidis pertextas, partim vacuas, partim coagulis sanguinis mollibus aut sanie purulenta albogrisea fracidaque repletas. Tumor emollitus superne ruptus erat, contentique sui partem in cavum peritonei effuderat, ex quo peritoneitis secundaria letalis subiit.

Alius tumor portioni uteri vaginali insedit, isque mollior, magnitudinis ovi columbini, qui ab uteri substantia avelli non potuit. Color ejus albus fuit, textura fibroso-reticularis cum magnis maculis, fluido tenaci albuminoso repletis.

Armatis autem oculis partes illas accuratius perlustrantes vidimus quae sequuntur.

Uteri substantia ex fibris quibus solet structa erat muscularibus organicis, $^1/_{150}$ — $^1/_{300}$‴ diam., quibus hic illic cellulae granulosae bruneae (cf. *Tab. III. Fig. 13—16*) magna copia impositae erant.

Eodem modo structa atque iisdem fibris cellulisque praedita erat massa in uteri cavo contenta; hanc autem tumores quoque et majores et minores accuratissime imitabantur. Magni tumoris apex emollitus praeter sanguinis grumos singulaque ejusdem corpuscula, permulta etiam puris corpuscula continuit, acido acetico sueto more mutata, membranis nimirum disparentibus nucleisque bifidis trifidisve prodeuntibus. Nuclei massa obvoluti erant acido acetico coagulata, plane amorpha, structurae experte, muco coagulato simili (Pyina?). Ex his omnibus conclusimus, tumoris emollitionem inflammatione natam fuisse. Taenias ac frena, quibus excavationes partis emollitae pertextae erant, microscopio subjecimus, et cognovimus fibrarum muscularium organicarum telaeque junctoriae reliquias esse, quae destructioni diutius restiterant quam parenchyma iis vicinum. Tumor mollior, qui portioni vaginali insederat, incrementum cepisse et ad fibrosorum genus pertinere videbatur. Etenim pars ejus fibrosa ex fibris muscularibus organicis telaque junctoria constitit; materia albuminosa, qua maculae perfusae erant, sub microscopio permultas cellulas offerebat subrotundas ovatasve, nucleis cum nucleolis praeditas (*Fig. 5*), partim discretas, partim in acervos aggregatas — cellulas primigenas puta, quae postea fibras musculares organicas conformaturae fuissent.

Tumorum in uteri substantia natorum nonnullos caute exstirpavimus, in frustula discidimus, aqua pluries ablumus atque disquisitioni chemicae subjecimus. Acido muriatico concentrato ebulliente sensim solvebantur; solutio nullo colore tingebatur. Acido acetico turgescebant, pellucida atque gelatinosa fiebant; sed etiamsi per plures hebdoma-

Allgemeinen die Kugelform, doch waren sie meist knollig, höckerig. Auf dem Durchschnitte zeigten sie in ihrem Innern dasselbe feste, weiße glänzende Gewebe, wie an ihrer Oberfläche, eine Faserung oder ein bestimmtes Gefüge ließ sich aber mit freiem Auge an ihnen nicht erkennen. Die große, oben beschriebene, vom Grunde des Uterus ausgehende Geschwulst war oben theilweise erweicht; sie zeigte unregelmäßige, gleichsam ausgefressene Höhlungen, welche von Balken und Brücken durchsetzt wurden, die an ihrer Oberfläche erweicht, schmierig, im Innern aber fest waren. Diese Höhlungen waren theils leer, theils mit weichen Blutcoagulis oder einer schmierigen, weißgrauen, eiterähnlichen Masse erfüllt. Die erweichte Geschwulst war oben aufgebrochen, und hatte einen Theil ihres Inhaltes in die Höhle des Peritoneums entleert, daher secundäre Peritoneitis und Tod.

An der Portio vaginalis des Uterus saß eine taubeneigroße, weichere Geschwulst, welche sich von der Uterinsubstanz nicht trennen ließ. Sie war weiß und bestand aus einem faserigen Gewebe mit großen Maschen, welche mit einer dicken, eiweißähnlichen Flüssigkeit ausgefüllt waren.

Die genauere mikroskopische Untersuchung dieser Theile ergab Folgendes:

Die Substanz des Uterus bestand aus den gewöhnlichen, $^1/_{150}$—$^1/_{300}$‴ im Durchm. haltenden organischen Muskelfasern. An einigen Stellen waren zwischen diesen Fasern bräunliche Körnchenzellen (vergl. Tab. III Fig. 13 — 16) in großer Menge abgelagert.

Die in der Höhle des Uterus enthaltene Masse zeigte ganz dieselbe Beschaffenheit, dieselben Fasern und ähnliche braune Körnchenzellen. Ganz ebenso verhielten sich die in der Substanz des Uterus enthaltenen Geschwülste, die großen sowohl als die kleinen. Der obere erweichte Theil der großen Geschwulst enthielt neben Blutklumpen und einzelnen Blutkörperchen auch sehr viele Eiterkörperchen, die durch Essigsäure die gewöhnliche Veränderung erlitten — ihre Hüllen verschwanden und es kamen die gewöhnlichen doppelten oder dreifachen Kerne zum Vorschein. Diese Kerne waren in eine durch die Essigsäure geronnene, ganz amorphe, structurlose, geronnenem Schleime ähnliche Masse eingeschlossen — Pyin? — Die Erweichung der Geschwulst war also offenbar von Entzündung veranlaßt. Die Brücken und Balken, welche die Höhlen des erweichten Theiles durchsetzten, erkannte man bei der mikroskopischen Untersuchung als Reste von organischen Muskelfasern und Bindegewebe, welche der Zerstörung, dem Zerfallen länger Widerstand geleistet hatten, als das umgebende Gewebe. Die weichere Geschwulst an der Portio vaginalis schien eine in der Bildung begriffene Fasergeschwulst zu seyn: der faserige Theil derselben bestand aus organischen Muskelfasern und Bindegewebe, die in den Maschen enthaltene eiweißähnliche Flüssigkeit zeigte unter dem Mikroskope sehr viele rundliche oder längliche, Kerne mit Kernkörperchen einschließende Zellen (Fig. 5), theils einzeln, theils in Gruppen vereinigt — wahrscheinlich primäre Zellen, die später in organische Muskelfasern übergegangen sein würden.

Einige von den in der Substanz des Uterus enthaltenen Fasergeschwülsten wurden sorgfältig ausgeschält, in kleine Stücke zerschnitten, mit Wasser wiederholt ausgewaschen und zu einigen chemischen Versuchen benutzt. Sie lösten sich in kochender concentrirter Salzsäure allmälich auf, die Lösung war farblos. In Essigsäure quollen sie auf, wurden durchsichtig und

des illo acido perfusa essent, tamen haud penitus solvi potuerunt.

Alia ejusmodi frustula aqua diligentissime abluimus, tum inter chartam bibulam ad siccum expressa ponderavimus; denique in balneo aquae 100° calidae perfecte siccata denuo ponderavimus. Ex millenis substantiae recentis partibus residuum habuimus 220 partium siccatarum; evaporarunt igitur 780 partes aquae (aliaeque substantiae ad 100° volatiles?).

Fig. 6. Fibrae musculares organicae ex cellulis nucleatis diductis procrescentes.

A ex tunica musculari ventriculi hypertrophica, viri 59 annorum. Ventriculus in pylori vicinio ulcere magno, sed non nimis penetrante (simplici ventriculi ulcere) corrosus erat. Tunica ejus muscularis justo crassior, diametri ad 8‴ usque aequantis, coloris albolactei, solidissima, elastica, fere cartilaginea; armatis oculis exploratam ex fibris quibus solet muscularibus organicis taeniaeformibus, $^1/_{400}$‴ latis, quibus permulti nuclei impositi erant, contextam esse vidimus.

Fibras nascentes et procrescentes in ea inprimis massa egregie discernere potuimus, quam ex tunica recens discissa cultro obtuso extrusimus et microscopio subjecimus. Apparuit nimirum hanc massam non nisi ex cellulis diductis pallidissimis cum nucleis et nucleolis constare (*Fig. 6. A*). Cellularum membranae acido acetico pallescebant, sensimque solvebantur, nucleis integris superstitibus.

B ex tumore fibroso uteri, nucis juglandis ambitum aequante, feminae cordis vitio extinctae.

Tumor textura sua ab aliis ejusdem generis non recessit. In frustulis ex ejus parenchymate exsectis fibrae ex cellulis nascentes egregie conspici potuerunt; cellularum nucleatarum diductarum (*Fig. 6. B*) plures in fibram connexae erant normalibus musculorum organicorum fibris prorsus consimilem.

Fig. 7. Fibrarum muscularium organicarum primordia (nudi nimirum nuclei) ex tumoris fibrosi uterini parte interiore.

Femina quadragenaria decimo jam anno uteri tumore magis magisque increscente laboravit. Valetudo initio non laesa fuit; postea metrorrhagiae proruperunt, quibus aegrota confecta est.

Cadaveris dissectio magnum uteri tumorem patefecit perfecte ovatum, superficie laevem, ambitu caput infantis aequantem. Qui cum in medio discissus esset, vidimus eodem totum uteri cavum expleri, quippe ovali, 7″ Par. longo, 5″ Par. (quae maxima diameter erat) lato, textura solidissima, fere cartilaginea praedito. Color ejus albofla-vescens erat, hic illic, inprimis in medio, ubi nudis oculis vasa sanguifera discerni poterant, rubens. Uteri parietes justo crassiores in fundo 1″ et plus, in cervice 2‴ circiter diametro aequabant; interna ejus facies nonnullis locis cum tumore intime concreta, aliis ab eo facillime disjungi potuit. In intima tumoris parte prope os uteri externum, parvum cavum reperimus, quod plura vasa, corvi pennam diametro aequantia excipiebat apertis ostiis hiantia, quae sanguinem fudisse manifestum erat.

gallertartig; eine vollständige Auflösung erfolgte aber selbst bei wochenlanger Behandlung nicht.

Einige mit Wasser sorgfältig ausgewaschene, dann mit Fließpapier abgetrocknete Stückchen dieser Geschwülste wurden gewogen, dann im Wasserbade bei 100° vollständig getrocknet und wieder gewogen: 1000 Theile frischer Substanz gaben bei diesem Versuche 220 Theile trocknen Rückstand, enthielten also 780 Theile Wasser (und andere bei 100° flüchtige Theile?).

Fig. 6. In der Entwickelung begriffene organische Muskelfasern, die sich aus verlängerten, kernhaltigen Zellen herausbilden.

A aus der hypertrophischen Muskelhaut des Magens bei einem 59jährigen Manne. Der Magen zeigte in der Nähe des Pylorus ein großes, aber nicht sehr tiefes Geschwür (einfaches Magengeschwür); seine Muskelhaut war sehr bedeutend verdickt und hatte einen Durchmesser von 8 Linien. Sie erschien milchweiß, sehr fest und elastisch, wie knorpelig, und bestand, unter dem Mikroskope gesehen, aus den gewöhnlichen organischen Muskelfasern des Magens, bandartig, $^1/_{400}$‴ breit, mit sehr vielen aufliegenden Kernen.

Die Entwickelung der Muskelfasern erschien besonders deutlich, wenn man das mit einem stumpfen Messer aus einem frischen Durchschnitte der Muskelhaut Herausgeschabte unter das Mikroskop brachte. Man sah dann, daß es durchaus aus länglichen, sehr blassen Zellen mit Kernen und Kernkörperchen bestand (Fig. 6. *A*). Durch Essigsäure wurden die Zellenwände blaß und allmälich aufgelöst, die Kerne aber nicht verändert.

B aus einer welschnußgroßen Fasergeschwulst des Uterus von einer Frau, die an einem Herzfehler zu Grunde ging.

Die Fasergeschwulst hatte ganz die gewöhnliche Beschaffenheit. An den aus ihrem Innern herausgeschabten Partien sah man sehr schön die Entwicklung der Fasern aus Zellen; mehrere verlängerte kernhaltige Zellen (Fig. 6. *B*) waren zu einer Faser verbunden, welche in jeder Hinsicht mit den gewöhnlichen Fasern der organischen Muskeln übereinkamen.

Fig. 7. Frühe Entwickelungsstufen organischer Muskelfasern aus dem Inneren einer Fasergeschwulst des Uterus (bloße Kerne).

Eine Frau von 40 Jahren litt seit 10 Jahren an einer immer zunehmenden Geschwulst des Uterus. Anfangs war das Allgemeinbefinden dabei gut, später traten Blutungen aus dem Uterus ein, die endlich den Tod der Kranken herbeiführten.

Die Section zeigte eine bedeutende Geschwulst des Uterus von regelmäßig ovaler Form, glatter Oberfläche, der Größe eines Kindskopfes. Ein durch die Mitte geführter Durchschnitt zeigte die ganze Höhle der Gebärmutter von einer eiförmigen Geschwulst ausgefüllt, die 7 Par. Zolle lang, im größten Durchmesser 5 Par. Zolle breit, von sehr festem, fast knorpeligem Gefüge war. Ihre Farbe gelblichweiß, stellenweise, namentlich in der Mitte, wo man schon mit unbewaffnetem Auge Blutgefäße wahrnahm, röthlich. Die Wände des Uterus waren verdickt, hatten oben am Grund über 1 Zoll, unten etwa 2 Linien Durchmesser: stellenweise war die innere Uteruswand mit der Geschwulst fest verwachsen, an anderen Stellen ließ sie sich leicht von derselben trennen. Unten, an der dem äußeren Muttermund entsprechenden Stelle der Geschwulst, befand sich eine kleine Höhle, in welche mehrere Gefäße von der Stärke einer Rabenfeder mit offenen Enden einmündeten; aus dieser Stelle kam also die Blutung.

Particulae tenuissimae, quas cultello *Valentini* (duplici lamina praedito) ex tumore exsecuimus et microscopio subjecimus, iisdem ac uteri substantia fibris contextae erant; quae quidem fibrae, dum acidum aceticum affunderetur, perpallidae fiebant, quo facto nuclei satis noti prodierunt.

Massa ex intimo tumore exsculpta permulta corpuscula continuit longitudinalia, acuminata, avenae granis similia, in acido acetico non solubilia (*Fig. 7. a* — nucleos cellularum), et cellulas nucleigenas diductas, acido acetico nucleis perstantibus solutas (*Fig. 7. b* — cellulae fibras formaturae). Exinde patuit, incrementum tumoris fibrosi non solum in externa ejus facie, quae parieti uterino contigua erat, sed in medio etiam processisse, nutritionis per vasa propria ope.

Fig. 8. Fibrae maturae ex tumore uteri fibroso, quem in cadavere ancillae 33 annorum, febre puerperali mortuae invenimus.

In fundo uteri externe duo tumores, amygdalarum magnitudine, peritoneo obvoluti prominebant, qui ex fibris constabant parallelis $^1/_{300}$‴ latis, telam densam solidissimam albo-lacteam componentibus. Fibrae acido acetico affuso pallescentes sensim solutae sunt; earumque plurimae cellularum nucleis oblongis, fusiformibus $^1/_{100}$—$^1/_{60}$‴ longis $^1/_{500}$‴ latis obsessae erant, qui acido acetico restiterunt.

Normalis uteri substantia ex iisdem, quibus uterque tumor fibris contexta erat.

Fig. 9. Fibrae musculares organicae recens formatae ex tunica ventriculi muscolari hypertrophica.

Vir robustissimus 29 annorum diutius jam hypertrophia tunicae ventriculi muscularis laboraverat, ex qua vomitu et digestione laesa vexabatur. Regionem pylori externe contrectantes tumorem deprehendimus, nucem juglandem ambitu exacquantem, perdurum. Ingesta quaevis rejiciens, pertinaciter obstipatus, emaciatus, febre hectica consumtus est.

Cadavere dissecto tunicam ventriculi mucosam et peritoneum ventriculum obtegens normali structura gaudere, tunicam vere muscularem, pylorum versus, hypertrophia satis laborare cognovimus. In cardiae vicinio tunica muscularis a norma haud recedebat, quippe $^1/_3$‴ crassa; in medio autem ventriculi crassities ejus ad $^3/_4$‴, pylorum versus ad $1^1/_2$‴ aucta erat, in ipso denique pyloro tunica illa 2—3‴ diametro acquabat; nec non ex interna ejus facie tubera prominebant pylorum adeo obstruentia, ut pennam anserinam vix immittere potuisses.

Sana tunicae mucosae pars, cardiae vicina, sub microscopio fibras ipsi solemnes $^1/_{300}$—$^1/_{400}$‴ diam. ostendit, iisque intertextas alias, tenuiores, fibris telae junctoriae similes. Affuso acido acetico fibrae latae sensim disparuerunt; tenuiores autem non solum non affectae sunt, verum etiam magis in conspectum prodierunt (fibrae nucleigenae). Cellularum nuclei neutiquam observati.

Hypertrophica qua pylorus obductus erat pars albescens erat, pellucida, durissima atque elastica, breviter, cartilaginea; cum microscopio exploraretur, eam ex iisdem ac sanam partem fibris latis parallelis pellucidis $^1/_{300}$—$^1/_{400}$‴ diam. contextam vidimus, nullis vero tenuioribus fibris (nucleigenis) intermixtis, quarum loco multi cellularum nuclei acuminati

Feine mit dem Doppelmesser gemachte Durchschnitte der Geschwulst zeigten sich unter dem Mikroskop ganz aus denselben Fasern zusammengewebt, welche die Substanz des Uterus bildeten. Durch Essigsäure wurden diese Fasern sehr blaß, und es erschienen die gewöhnlichen Kerne.

Aus der Mitte der Geschwulst herausgeschabte Masse zeigte sehr viele längliche, zugespitzte, haberkornförmige, in Essigsäure unlösliche Körperchen (Fig. 7. *a* — Zellenkerne), und kernhaltige, in Fasern verlängerte Zellen, die durch Essigsäure mit Zurücklassung der Kerne aufgelöst wurden (Fig. 7. *b* — in der Bildung begriffene Faserzellen). Das Wachsthum der Fasergeschwulst erfolgte also nicht blos an ihrer äußeren, der Uterinwand zugekehrten Fläche, sondern auch in ihrem Innern, in Folge einer Ernährung durch eigene Gefäße.

Fig. 8. Ausgebildete Fasern aus einer Fasergeschwulst des Uterus, bei einer Magd von 33 Jahren, die im Wochenbette am Kindbettfieber starb.

Der Uterus zeigte an seinem Grunde äußerlich zwei mandelgroße vom Bauchfell überzogene Geschwülste; sie bestanden aus parallellaufenden, $^1/_{300}$‴ breiten Fasern, welche ein dichtes, sehr festes Gewebe von milchweißer Farbe bildeten. Die Fasern wurden durch Essigsäure blaß und allmälich aufgelöst. Die meisten von ihnen trugen längliche, spindelförmige, $^1/_{100}$—$^1/_{60}$‴ lange und $^1/_{500}$‴ breite Zellenkerne, die von Essigsäure nicht angegriffen wurden (Fig. 8.).

Die normale Substanz des Uterus bestand aus denselben Fasern, welche in jeder Hinsicht mit denen der beiden Geschwülste übereinkamen.

Fig. 9. Neugebildete organische Muskelfasern aus der verdickten Muskelhaut des Magens.

Ein sehr kräftiger Mann von 29 Jahren litt seit längerer Zeit an Verdickung der Muskelhaut des Magens mit Erbrechen und gestörter Verdauung. An der dem Pylorus entsprechenden Stelle war äußerlich eine nußgroße sehr feste Geschwulst fühlbar. Erbrechen alles Genossenen, hartnäckige Verstopfung, Abmagerung und hektisches Fieber führten endlich den Tod herbei.

Die Sektion zeigte die Schleimhaut und den Bauchfellüberzug des Magens unverändert, die Muskelhaut aber gegen den Pylorus hin bedeutend verdickt. An der Cardia schien die Muskelhaut normal, war $^1/_3$ Linie dick, in der Mitte des Magens hatte sie eine Dicke von $^3/_4$‴, gegen den Pylorus hin stieg ihr Durchmesser auf $1^1/_2$‴, am Pylorus selbst hatte die Muskelhaut eine Dicke von 2—3 Linien und bildete nach Innen höckerige Hervorragungen, welche den Pylorus so verengten, daß er kaum eine Federpose durchließ.

Der nicht verdickte Theil der Magenschleimhaut an der Cardia zeigte unter dem Mikroskop die gewöhnlichen Fasern von $^1/_{300}$—$^1/_{400}$‴ Durchmesser, dazwischen dünnere, denen des Bindegewebes ähnliche Fasern. Durch Zusatz von Essigsäure verschwanden die breiten Fasern allmälig völlig, die dünneren Fasern wurden von der Säure nicht angegriffen, traten vielmehr schärfer hervor (Kernfasern); Zellenkerne fehlten durchaus.

Der verdickte Theil am Pylorus erschien weißlich, durchscheinend, sehr hart und elastisch, knorpelartig. Er zeigte unter dem Mikroskop dieselben breiten parallellaufenden, durchsichtigen Fasern von $^1/_{300}$—$^1/_{400}$‴ Durchmesser, wie der normale Theil, nur fehlten hier die dünneren Fasern (Kernfasern), und man sah statt derselben viele haberkornförmige, zugespitzte Zellenkerne

avenaeformes sese prodiderunt (*Fig. 9. A*). Acido acetico affuso fibrae perpalluerunt (*Fig. 9. B*), nuclei autem magis conspicui facti sunt (*Fig. 9. B a*); postquam vero acidum illud diutius cum in fibras tum in nucleos egerat, illae prorsus disparuerunt, hi perstiterunt (*Fig. 9. B b*). Quibus omnibus observatis edocti sumus, tunicae muscularis morbosam conditionem nihil nisi fibrarum muscularium luxuriem fuisse.

Fig. 10. Fibrae musculares organicae recens formatae ex tunica musculari hypertrophica tractus intestinalis viri peritonitide mortui.

Tunica muscularis intestini tenuis, ubi id coeco continuatur, ad 1‴ usque justo crassior erat. *A* lamella tunicae muscularis hypertrophicae tenuissima, cultelli Valentini ope resecta et microscopio subjecta. Fibras parallelas offert, quibus nuclei cellularum obsident.

B Cellulae fibrosae discretae in fibras musculares transiturae (Cf. *Fig. 6. B*).

C Frustulum lamellae ex tunica musculari exsectae, acido acetico irroratum. Fibrae perpallidae factae sunt, nuclei vero avenaeformes, hic illic vermiformes, magis in conspectum prodierunt.

(Fig. 9. *A*). Durch Behandlung mit Eſſigſäure (Fig. 9. *B*) wurden die Faſern ſehr blaß, und die Kerne traten deutlicher hervor (Fig. 9. *B a*). Nach längerer Einwirkung der Säure verſchwanden die Faſern vollkommen und es blieben nur die Kerne übrig (Fig. 9. *B b*). Die Veränderung der Muskelhaut beſtand alſo blos in einer Verdickung derſelben durch neugebildete Muskelfaſern.

Fig. 10. Neugebildete organiſche Muskelfaſern aus der hypertrophiſchen Muskelhaut des Darmes bei einem Manne, der an Peritonitis ſtarb.

Die Muskelhaut des Dünndarmes an ſeiner Uebergangsſtelle in den Blinddarm war zum Durchmeſſer einer Linie verdickt. *A* iſt ein feiner Durchſchnitt der hypertrophiſchen Muskelhaut mit dem Doppelmeſſer, unter dem Mikroſkop betrachtet. Man ſieht parallellaufende Faſern mit Zellenkernen bedeckt.

B ſind einzelne in der Entwickelung zu Muskelfaſern begriffene Faſerzellen (vgl. Fig. 6. *B*).

C endlich ein mit Eſſigſäure behandeltes Stückchen eines feinen Durchſchnittes der Muskelhaut. Die Faſern ſind ſehr blaß geworden, die haberkornförmigen, bisweilen wurmartig gekrümmten Kerne dagegen treten deutlicher hervor.

Regen. sanguinis, ossium, nervor. *Tab. histol. path. V.*

Vogel del. C. Berg impr. Nürnbg. H. Bruch sc. N.

TABULA V.

Sanguinis, ossium, nervorum, tunicarum serosarum epigenesis ac regeneratio.

Fig. 1—4 sanguinis morbosam epigenesin in corpore hominis adulti illustrant. Cujus quidem processus exemplum in sequentibus offeram.

Juvenis viginti circiter annorum fungo medullari in sinistro brachio corripitur. Malum lente crevit, denique exulceratum est; profusae sanguinis ex eo jacturae brachii amputationem flagitabant (microscopica partis resectae exploratio institui non potuit).

Decimo circiter post amputationem die ex trunco ossis curti, nimirum e cavo ejus medullari, excrescentiae luxuriantes propullularunt. Quae cum ademtae essent, alboflavae, molles, pingues, exsangues videbantur; microscopio subjectae telam junctoriam futuram prodiderunt (granulationes; cf. Tab. XXVI. Fig. 12. et commentarium).

Biduo post cum deligatio renovaretur, excrescentia priori simillima ex cavo ossis medullari profecta inventa est. Cerasi volumen exaequans externe coloris brunnei (a linimento ex pulv. cortic. Chinae adhibito) et vieta, interne alboflavescens erat, lardum referebat, ceterum attactu mollis fragilisque, ita ut sine cultri ope solis digitis facile divelli posset. Ex cavo ossis medullari procreverat.

Armatis oculis massam obtulit prorsus granuloso-amorpham, quae acido acetico affuso pallidissima et pellucida facta est. Ne ulla fere formationis rudimenta ostendit praeter cellularum hic illic progerminantium, quarum aliae certam formam nondum exsecutae, aliae longitudinaliter diductae erant (cellulae fibrosae telae junctoriae).

Hujus massae frustulum recens excisum (*Fig. 1.* *) punctulis et striis sanguineis affatim conspersum erat. Quae quidem sanguinis particulae ipsa massa contentae, neque ullis quidem ossis vasis continuae, fieri non potuit quin ibidem recens formatae essent; unde sanguificationis morphologiam, rarissime oculis observandam, collustratum iri speravimus. Ex accurata disquisitione collegimus quae sequuntur.

Omnes sanguinis recens geniti particulae ad id usque voluminis accumulatae erant, ut nudis adeo oculis discerni possent strias punctave referentes. Sanguis ubi nudis oculis discerni non potuerit, armatis quoque non detectus est. Hinc apparere videtur vasa majora prius quam minima (capillaria) formari.

Neubildung von Blut, Knochen, Nerven, serösen Häuten.

Die Fig. 1—4 erläutern die pathologische Neubildung von Blut im ausgewachsenen menschlichen Körper. Zu ihrer Erklärung dient folgender Fall.

Ein junger Mann von etwa 20 Jahren litt an einem Markschwamm des linken Oberarmes, der sich langsam entwickelte, aber zuletzt aufbrach. Wiederholte Blutungen aus demselben machten die Amputation des Armes nöthig (der amputirte Theil konnte nicht mikroskopisch untersucht werden).

Auf dem abgesägten Knochenstumpf zeigten sich etwa 10 Tage nach der Operation blumenkohlähnliche Wucherungen, die aus der Markhöhle des Knochens hervorkamen. Sie wurden abgenommen, erschienen dann weißlichgelb, weich, fettig, blutarm; mikroskopisch untersucht erwiesen sie sich als in der Bildung begriffenes Zellgewebe (Granulationen — s. Tab. XXVI. Fig. 12. und die Erklärung dazu).

Zwei Tage später fand man bei Erneuerung des Verbandes wieder eine, der vorhin beschriebenen ganz ähnliche Wucherung aus der Markhöhle des Knochens. Sie hatte die Größe einer Kirsche, war auswendig braun gefärbt (vom Verband — Linim. ex pulv. cort. Chinae) und verschrumpft, innen gelblichweiß, speckig. Ihre Consistenz war weich und mürbe, so daß sie mit den Fingern, ohne Anwendung schneidender Werkzeuge leicht abgebrochen werden konnte. Sie wurzelte, wie erwähnt, in der Markhöhle des Knochens.

Unter dem Mikroskop erschien sie durchaus als eine körnig-amorphe Masse, die durch Essigsäure ganz blaß und durchsichtig wurde. Sie war fast ohne alle Organisation, nur hie und da waren Spuren von Zellen zu erkennen, theils von unbestimmter Form, theils in die Länge gezogen (Bindegewebsfaserzellen).

Ein frischer Durchschnitt dieser Masse (Fig. 1 *) zeigte viele kleine Blutpunkte und Blutstreifen. Diese kleinen Blutpartien mitten in der Masse, ohne allen Zusammenhang mit den Gefäßen des Knochens, mußten sich nothwendig an Ort und Stelle neu gebildet haben und versprachen Aufschlüsse über die Morphologie der Blutbildung, die sich so selten direct beobachten läßt, zu geben. Das Resultat einer genauen Untersuchung war folgendes:

Alle neuentstandenen Blutpartien waren sehr groß, und schon dem unbewaffneten Auge als Streifen oder Punkte sichtbar: wo das unbewaffnete Auge kein Blut wahrnahm, da ließ sich auch unter dem Mikroskop keines entdecken. Es scheint also, daß sich nicht die kleinsten (Capillar-) Gefäße, sondern die größeren zuerst bilden.

Forma harum sanguinis particularum admodum varia fuit; nimirum aut subrotunda, aut plane incerta (*Fig. 1.*), longitudinaliter diducta (*Fig. 3.* et *4.*) aut ex pluribus particulis junctis stellata (*Fig. 4.*). Ne ulla quidem distinctis marginibus circumscripta erat; omnes sensim in parenchyma cedentes neque vasa constituebant aequabili diametro repentia, neque tunicis perfectis inclusae erant. Uno tantum loco (*Fig. 4.*) vasorum a parenchymate sejunctorum levissima vestigia conspici poterant. Color sanguinis jam nunc ruber erat, in particulis tenuibus ac dispersis e flavo ruber, in aggregatis autem et compactis atropurpureus. Nec non liquidus erat sanguis, adeo ut facili negotio ex parenchymate exprimeretur; corpuscula perfecte discreta continuit, partim in parenchymate dispersa (*Fig. 1.* rarius), partim in acervulos coacta (*Fig. 3.* et *4.*). Ejusmodi acervulos in cellulis communibus (vasorum cellulis) oriri nullo loco vidi.

Singula sanguinis corpuscula recens genita (*Fig. 2.*) normalibus paulo minora erant, $^1/_{600}$—$^1/_{500}$—$^1/_{450}$‴ diametro exaequantia; impressione patellaeformi iis solemni carentia, formam irregulariter sphaericam angulosam offerebant. Modo discreta erant modo plura inter se conglutinata. Aqua addita palluerunt, sensimque disparuerunt; quod acido acetico multo citius effectum est. Nucleorum nulla vestigia.

Apparuit igitur sanguinem illum in medio parenchymate (exsudato plastico) genitum, et initio quidem ibi collectum esse, ubi postea vasis majoribus contentus futurus esset. Neque in (vasorum) cellulis congestus, sed in parenchymate libere diffusus formationem subierat, et prius quam vasa adfuerat. Praeterea autem celerrime brevique tempore, biduo nondum peracto, efformatus ceteris omnibus telis, quin ipsa junctoria, maturior fuit.

Fig. 1. * particula excrescentiae luxuriantis recens excisa sanguinis punctis et striis variegata. Magnit. naturalis.

Fig. 1. Corpuscula sanguinis recens genita, partim discreta, partim in acervulos congregata, in parenchymate dispersa. Magnit. 220 diam. *a* Corpuscula sanguinis. *b* Adipis guttulae.

Fig. 2. Horum corpusculorum singula magnitudinis 410 diam.

Fig. 3. Sanguinis collectio annulum constituens, cum parenchymate intime confusa, corpuscula distincta continens. Magnitudo 220 diam.

Fig. 4. Sanguinis accumulatio stellatim divisa; magnitudinis 67 diam. aucta. Vasorum parietes jam in eo sunt, ut a parenchymate discernantur; sanguinis congeries nondum conformatae, confusae sunt, singula corpuscula haud distinguenda (neque foco microscopii vel magis contracto distingui possint). Sub * * adipis guttulae in parenchymate dispersae prostant.

Fig. 5 et *6* membranam serosam perfectam, epithelio obductam offerunt, morbosa epigenesi oriundam, eamque ipsam nunc nova inflammatione affectam. Haec simul epigenescos vasorum praebet exemplum. Magnit. 160 diam. aucta.

Puella 20 annorum pleuritidem pluries perpessa mortua est. In cavo pleurae sinistro tres sextarios liquoris aquosi limpidi, tribus saccis undique clausis, quorum alter alterum

Die Form dieſer Blutmaſſen war ſehr verſchieden: bald rundlich, oder ganz unbeſtimmt (Fig. 1.), bald in die Länge gezogen (Fig. 3. und 4.); bisweilen vereinigten ſich mehrere Partien ſternförmig mit einander (Fig. 4.). Die Blutmaſſen waren durchaus verwaſchen, verloren ſich allmälig ins Parenchym, noch bildeten ſie keine eigentlichen Gefäße von immer gleicher Breite, noch fehlten deutliche Gefäßwände. Nur bei Fig. 4. ſah man Andeutungen einer beginnenden Abgränzung der Gefäße vom Parenchym. Die Farbe dieſer Blutmaſſen war bereits roth, vom blaſſen Gelbroth, wo ſie dünner und weniger gehäuft waren, bis zum Dunkelblutroth, wo die Maſſen compacter erſchienen. Das Blut war bereits flüſſig; es ließ ſich aus dem Parenchym herausdrücken; es zeigte ferner deutlich abgegränzte Blutkörperchen, die theils einzeln im Parenchym zerſtreut lagen (Fig. 1 — dies ſelten), theils zu größeren Maſſen zuſammengehäuft waren (Fig. 3. und 4.). Eine Entwickelung dieſer Blutkörperchenhaufen in gemeinſchaftlichen Zellen (Gefäßzellen) ſah man nirgends.

Die einzelnen neugebildeten Blutkörperchen (Fig. 2.) waren etwas kleiner als gewöhnlich: ſie hatten $^1/_{600}$, $^1/_{500}$, höchſtens $^1/_{450}$‴ im Durchm., waren nicht, wie gewöhnlich, napfförmig vertieft, ſondern unregelmäßig ſphäriſch, eckig. Bald erſchienen ſie vereinzelt, bald waren mehrere mit einander conglutinirt. Durch Zuſatz von Waſſer wurden ſie blaß und verſchwanden allmälich; durch Eſſigſäure erfolgte daſſelbe viel raſcher. Von Kernen keine Spur.

Dieſes Blut war alſo offenbar im Innern des Parenchyms (plaſtiſchen Exſudates) entſtanden, und zwar zuerſt in Partien, welche den größeren Gefäßen entſprachen. Es hatte ſich ferner nicht etwa in (Gefäß-) Zellen gebildet, ſondern frei im Parenchym, und war früher vorhanden, als die Gefäße. Es entſtand ferner ſehr früh und ſchnell, in weniger als 2 Tagen, und früher, als alle übrigen Gewebstheile, ſelbſt früher als das Bindegewebe.

Fig. 1. * ein friſcher Durchſchnitt der Wucherung in natürlicher Größe, mit deutlichen Blutpunkten und Blutſtreifchen.

Fig. 1. Neugebildete Blutkörperchen, theils einzeln, theils in Gruppen vereinigt, im Parenchym zerſtreut; 220 mal Durchm. vergrößert. *a* Blutkörperchen. *b* Fetttropfen.

Fig. 2. einzelne neugebildete Blutkörperchen 410 mal Durchm. vergrößert.

Fig. 3. ringförmiger, mit dem Parenchym innig verſchmolzener Bluthaufen, mit deutlichen Blutkörperchen, 220 mal Durchm. vergr.

Fig. 4. Größere, ſternförmig verzweigte Blutmaſſe, 67 mal Durchm. vergrößert. Die Gefäßwände ſind bereits angedeutet, die Blutmaſſen noch unorganiſirt, verſchmolzen, einzelne Blutkörperchen nicht deutlich (auch nicht bei ſtärkerer Vergrößerung). Bei * * im Parenchym zerſtreute Fetttropfen.

Fig. 5. und 6. zeigen eine vollſtändige pathologiſch neu gebildete ſeröſe Haut, mit Epithelium, die ſich ſelbſt wieder im Zuſtande der Entzündung befand. Sie dient zugleich als Beiſpiel von neugebildeten Gefäßen. Vergrößert 160 mal Durchmeſſer.

Ein Mädchen von 20 Jahren ſtarb, nachdem ſie öfters an Pleuritis gelitten hatte. Die linke Pleurahöhle enthielt in ihrem Innern etwa 3 Maaß einer klaren, waſſerhellen

cingebat, contenti deprehendimus. Horum saccorum extimus pleura normalis fuit; intimus e strato constitit cujusvis structurae experte, neque cum medio, ex quo inflammato exsudatum fuerat, organico ullove alio modo cohaerente. Medius de quo hic inprimis agitur saccus, etsi tela junctoria vasisque interpositis cum pleura costali laxius, cum diaphragmate strictius, nec non adhaesionum ope cum pericardio conjunctus erat, nihilominus membranam ubivis integram, a subjacente pleura normali penitus deglubendam constituit. Haec membrana $^1/_2$ — 1‴ crassa erat, externe ex albo splendens (velut tendines), interne hic illic laete rubens.

Microscopio explorata (*Fig. 5.*) rete densissimum vasorum perfectorum, distentorum (inflammatorum) ostendit. Ab interna ejus facie epithelium nucleigenum (*Fig. 6.*) abradi potuit. Textus huius membranae spuriae cum normali membranarum serosarum textu ad amussim convenit, quippe ex fasciculis fibrarum telae junctoriae normalium decussatim quaquaversus repentium constitutus. Tela junctoria hic illic nondum penitus efformata erat; etenim et cellulas nucleigenas longitudinaliter diductas, et cellularum nucleos fibrarum fasciculis maturis impositos obtulit. Facies externa pleurae adjacens solidioris texturae erat; neque enim divelli neque in fibras dissolvi, sed, cum tenacior esset, potius dilacerari potuit; sub microscopio fibras non curvas, quales telae junctoriae sunt, sed rectas, protensas, saepius divisas, quin in ramos diremtas ostendit, quae junctim conspectae coloris fusco-brunnei, fibrisque elasticis arteriarum magis quam fibris telae junctoriae similes erant.

Fig. 5. Superficies membranae spuriae nuda, reti vasorum (congestione) distentorum undique obducta.

Fig. 6. Membranae epithelium nucleigenum. Utriusque figurae magnit. 160 diam. aucta.

Fig. 7—9 ossificationi morbosae demonstrandae inserviunt. Exhibent structuram intimam tabellae osseae recens formatae, in dura matre militis veterani apoplexia mortui repertae. Tabella plana erat, grossi minoris ambitum exacquabat, falcique cerebri, inter durae matris laminas in regione partis tertiae anterioris commissurae, insedebat. Figurae omnes 220 diam. auctae.

Fig. 7. margo tabellae est, ejusque recentissima pars, necdum penitus ossificata, videtur. In blastemate amorpho leviter striato (*a a*) corpora exstant pellucida fusiformia (* * *), ossis corpuscula futura; salibus calcariis nondum infarcta sunt; hinc eorum pallor ac pelluciditas.

Fig. 8. Pars tabellae osseae secundum diametrum longitudinalem resecta. Super *A* ostium hiat canalis ossei, cujus parietes ex lamellis orbicularibus convergunt; paulo obliquius dissectus est. Ad *B* lamellae rectilineae inter sese et cum ossis superficie parallelae componuntur. * * ossis corpuscula lamellis parallela.

Flüssigkeit. Diese Flüssigkeit war in 3 in einander eingeschachtelte vollkommen geschlossene Säcke eingeschlossen. Der äußerste derselben war die normale Pleura, der innerste bildete eine strukturlose, vollkommen amorphe Masse, ohne organischen, ja ohne allen Zusammenhang mit dem mittleren, dessen Entzündungsproduct er bildete. Der mittlere Sack, der uns hier beschäftigt, war zwar mit der Costalpleura und dem Diaphragma durch Bindegewebe und Gefäße locker vereinigt (nur mit dem Diaphragma hing er fester zusammen) und mit dem Pericardium durch Adhäsionen verbunden, bildete aber eine vollkommen selbstständige Membran, die sich bestimmt von der unterliegenden normalen Pleura abgränzte. Sie war $^1/_2$ — 1 Linie dick, außen von glänzendem Aussehen (seidenglänzend, wie Sehnen), innen hie und da lebhaft geröthet.

Er zeigte unter dem Mikroskop (Fig. 5.) ein sehr entwickeltes Netz von ausgebildeten, erweiterten (entzündeten) Blutgefäßen. Von seiner inneren Oberfläche ließ sich ein kernhaltiges Epithelium (Fig. 6.) abschaben. Das Gewebe dieser Pseudomembran glich histologisch ganz dem der normalen serösen Häute; es bestand aus Bündeln von normalen Bindegewebfasern, welche geschlängelt sich in verschiedenen Richtungen durchkreuzten. An manchen Stellen war dies Bindegewebe noch in der Bildung begriffen: man sah kernhaltige Zellen, welche sich nach beiden Seiten verlängerten, und Zellenkerne, welche den ausgebildeten Faserbündeln aufsaßen. An der äußeren, der Pleura zugekehrten Oberfläche war das Gewebe der Pseudomembran fester, ließ sich nicht auseinanderziehen noch auffasern; es war spröder, und zerriß eher; unter dem Mikroskop zeigte es Fasern, nicht geschlängelt, wie die des Bindegewebes, sondern gerade, gestreckt, häufig zertheilt, ja verästelt, in Masse gesehen von dunkler, bräunlicher Farbe, überhaupt mehr den sogenannten elastischen Fasern der Arterienhäute als dem Bindegewebe ähnlich.

Fig. 5. Freie Oberfläche der Pseudomembran mit einem ausgebildeten Netz von (im Congestionszustand befindlichen) Gefäßen.

Fig. 6. Kernhaltiges Epithelium der Pseudomembran. Beide Figuren 160mal Durchm. vergrößert.

Fig. 7 — 9. erläutern die pathologische Neubildung von Knochensubstanz. Sie zeigen die innere Struktur einer neugebildeten Knochenplatte, welche sich in der Dura mater eines alten, apoplektisch verstorbenen ausgedienten Soldaten fand. Das Knochenstück war platt, von der Größe eines Silbergroschens, und saß in der falx cerebri, zwischen den beiden Platten der Dura mater an einer dem vorderen Drittheil der Commissur entsprechenden Stelle. Alle Figuren sind 220mal Durchm. vergrößert.

Fig. 7. vom Rande des Knochenstückes scheint die jüngste, noch nicht vollkommen verknöcherte Partie. In einem noch amorphen, unbestimmt streifigen Blastem (*a a*) liegen durchsichtige, spindelförmige Körperchen (* * *), die späteren Knochenkörperchen: in ihnen sind hier noch keine Kalksalze abgelagert, sie sind daher blaß und durchsichtig.

Fig. 8. Durchschnitt des Knochenstückes parallel mit dem langen Durchmesser. Bei *A* erscheint die Oeffnung eines Knochenkanales, dessen Wände aus concentrisch ringförmigen Lamellen bestehen: er ist etwas schief eingeschnitten. Bei *B* laufen die Lamellen geradlinig, parallel mit einander und mit der Oberfläche des Knochens. * * sind Knochenkörperchen, die der Richtung der Lamellen parallel laufen.

Fig. 9. Tabellae osseae apex, verticaliter erga superficiem dissecta. Lamellas fusciores vides alternis pellucidioribus contextas, superficiei tabellae osseae parallelas. Ossis corpuscula non conspicua sunt.

Fig. 10 et *11.* regenerationem fibrarum nervorum primitivarum morbosis processibus effectam illustrant. Utraque figura ex imitatione Fig. 5 et 6. tab. II operis *Steinrückii:* de nervorum regeneratione. Berol. 1838. reddita est.

Fig. 10. Pars cicatricis nervi infraorbitalis cuniculi, ex quo nervo particula unam lineam longa exsecta fuerat, decem hebdomadas post vulnus inflictum explorata. Magnit. 430 diam. aucta.

Fibras nervorum primitivas, telae junctoriae pertextas exhibet.

Fig. 11. Fibrae primitivae recens formatae ex eadem cicatrice, normalibus, non laesis ejusdem nervi simillima.

Fig. 9. Durchſchnitt des Knochenſtückes am ſpitzen Ende, ſenkrecht auf die Oberfläche. Man ſieht dunklere Lamellen, mit helleren abwechſelnd; ihre Richtung iſt parallel mit der Oberfläche des Knochenſtückchens. Knochenkörperchen ſind nicht deutlich.

Fig. 10. und 11. zeigt durch pathologiſche Proceſſe neugebildete (regenerirte) Nervenprimitivfaſern. Beide Figuren ſind nach Steinrück copirt (De nervorum regeneratione. Berol. 1838. — Tab. II. Fig. 5. und 6.).

Fig. 10. Stück der Narbe des Nervus infraorbital. eines Kaninchens, aus dem ein Stück von der Länge einer Linie ausgeſchnitten worden war, 10 Wochen nach der Verwundung unterſucht, 430 mal vergrößert.

Einzelne Nervenprimitivfaſern, in Bindegewebe eingebettet.

Fig. 11. einzelne neugebildete Nervenprimitivfaſen ebendaher, den normalen, unverletzten Primitivfaſern deſſelben Nerven ganz analog.

Tuberculа. Fungus medullaris. *Tab. histol. path. VI.*

I



II



III

IV

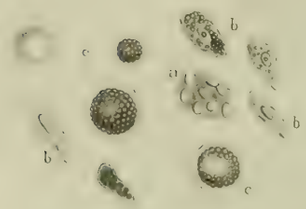

XIII B

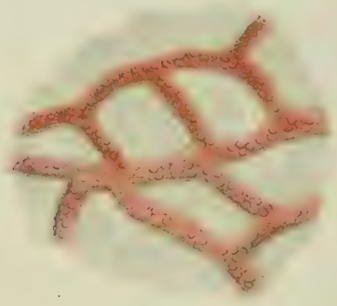

V

VI



VII



VIII

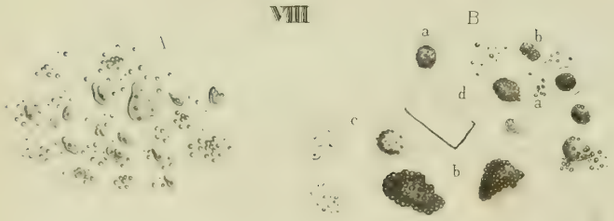

IX

X

XI

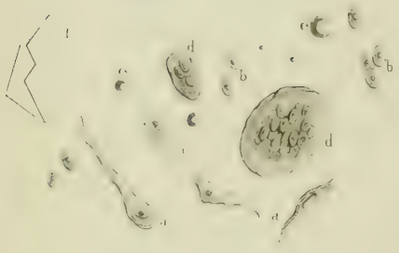

XII

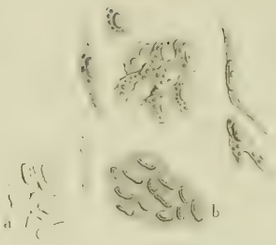

XIII A

XIV

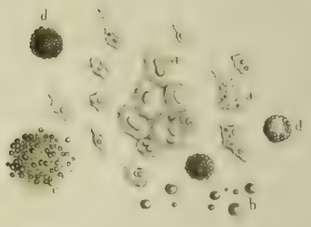

XV

XVI

XVII



XVIII

XIX

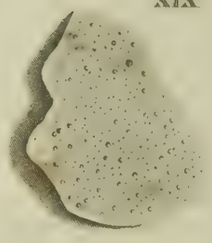

TABULA VI.

Tubercula, Fungus medullaris, Massa typhosa.

Fig. 1—8. tubercula ex variis organis varieque evolutione profecta exhibent.

Fig. 1. A—C. Tubercula pulmonum juvenis phthisi tuberculosa pulmonum consumti. *A* et *B* cellularum nuclei in cytoblastemate amorpho; quorum plurimi nucleolis praediti sunt. Ad *C* cytoblastema deficit, et cellulae (nuclei) sibi invicem contiguae sunt. Ammoniaco cytoblastema et cellularum nuclei solvuntur.

Fig. 1. D. Cellulae tuberculorum pulmonum alius juvenis eodem morbo mortui. Hic cytoblastema jam penitus consumtum est; nuclei membranis obducti sunt, nucleoli deficiunt. Membranae acido acetico sensim solvuntur; nuclei integri perstant.

Utriusque cadaveris pulmones praeter tuberculorum cellulas etiam cellulas continebant granulosas; in prioris juvenis pulmonibus plures insuper vomicas, tuberculis emollitis (sicuti in *Fig. 7* et 8.) repletas invenimus. Magnit. 220 diam. auct.

Fig. 2. Tubercula pulmonum alius juvenis. Magnit. 220 diam.

A Cellularum nuclei, quorum plurimi nucleolis praediti, in cytoblastemate amorpho.

B Tuberculorum cellulae ulterius profectae, cum membrana, nucleo et nucleolis; membrana acido acetico solvitur, nucleo nucleolisque integris perstantibus.

C Cellulae granulis repletae.

D Cellulae majores, quales in tuberculis haud raro occurrunt.

Fig. 3 et 4. Tubercula renum et pulmonum feminae junioris, phthisi tuberculosa renis dextri et pulmonum confectae.

Fig. 3. Tubercula renis dextri, cujus textura intima tuberculis infiltratis partimque emollitis destructa erat. Substantia eorum alba, lardoque similis, microscopio ad 220 diametros ampliata, permulta corpuscula rotunda (cellularum nucleos) in massa amorpha (cytoblastemate) exhibuit (*a*). Praeterea nonnullae cellulae majores, partim informes (*b*), partim valde oblongae, cellulis fibrosis telae junctoriae similes (*c*) prostabant.

Tuberkeln. Markschwamm. Typhusmasse.

Fig. 1—8. Tuberkeln aus verschiedenen Organen und auf verschiedenen Stufen der Entwicklung.

Fig. 1. A—C. Tuberkeln aus den Lungen eines an Tuberculosis pulmonum verstorbenen jungen Mannes. *A* und *B* Zellenkerne in einem amorphen Cytoblastem; die meisten von ihnen enthalten Kernkörperchen. Bei *C* ist das Cytoblastem verschwunden, und die Zellen (=kerne) berühren sich unmittelbar. Cytoblastem sowohl als Zellenkerne werden durch Ammoniak aufgelöst.

Fig. 1. D. Tuberkelzellen aus den Lungen eines anderen, an gleicher Krankheit verstorbenen jungen Mannes. Hier ist das Cytoblastem bereits verschwunden und die Kerne haben sich mit einer Zellenwand umgeben; die Kernkörperchen fehlen. Die Zellenwände werden durch Essigsäure allmälich aufgelöst, die Kerne bleiben unverändert.

Die Lungen beider Leichname enthielten außer den eigentlichen Tuberkelzellen noch viele Körnchenzellen; die des Ersteren zeigte überdies mehrere Vomicae, welche erweichte Tuberkelmasse (wie in Fig. 7 und 8.) enthielten. Vergr. 220 mal Durchmesser.

Fig. 2. Tuberkeln aus den Lungen eines anderen jungen Mannes. Vergr. 220 mal Durchm.

A Zellenkerne, die meisten mit Kernkörperchen, in einem amorphen Cytoblastem.

B weiter ausgebildete Tuberkelzellen, mit Zellenwand, Kern und Kernkörperchen; die Zellenwand wird durch Essigsäure aufgelöst, während Kern und Kernkörperchen unverändert bleiben.

C einzelne Zellen mit körnigem Inhalt.

D größere Zellen, wie sie in den Tuberkeln nicht selten vorkommen.

Fig. 3 und 4. Tuberkeln der Nieren und der Lunge von einer jungen Frau, welche an Phthisis tuberculosa renis dextri et pulmon. zu Grunde ging.

Fig. 3. Tuberkeln aus der rechten Niere, welche durch Infiltration von Tuberkeln und theilweise Erweichung derselben im Innern ganz zerstört war. Diese bestanden aus einer weißen, speckigen Masse, welche bei 220 mal Vergrößerung sehr viele runde Körperchen (Zellenkerne) in einer amorphen Masse (Cytoblastem) zeigte (*a*). Außer diesen sah man einzelne größere Zellen, theils von unbestimmter Form (*b*), theils sehr in die Länge gezogen, den Zellgewebsfaserzellen ähnlich (*c*).

Fig. 4. Tubercula pulmonum ejusdem feminae. Magn. 220 diam.

Horum cellulae magnam formarum varietatem exhibuerunt: *a* cellularum nuclei in cytoblastemate amorpho; *b* cellulae magnae longitudinales; *c* cellulae magnae rotundae, granulis cum refertae tum vacuae. Quae quidem cellularum formae simul in omnibus tuberculi particulis conspici poterant, nucleis *a* tamen multo frequentioribus.

Fig. 5. A. Tubercula pulmonum militis; magn. 220 diam. In his structura cellulosa eminebat; membrana et nucleus cum nucleolis fere ubique distingui poterant; ipsae autem cellulae forma ac magnitudine minus, quam solent, discrepabant.

Fig. 5. B. Tubercula sub peritoneo feminae hydropicae reperta; magn. 220 diam. In toto abdominis pariete nec non in mesenterio sub peritoneo sedebant, lentis ambitum aequantia, informia, satis dura, substantiae lardo similis. Microscopio explorata cellularum nucleos in cytoblastemate amorpho (*a*) et cellulas maturas (*b*) forma et chemica reactione cum tuberculorum cellulis prorsus convenientes obtulerunt.

Fig. 6. Massa tuberculosa ex glandulis mesentericis infantis scrophulosi, tuberculis et excavationibus pulmonum et tractus intestini tuberculis consumti.

Glandulae mesentericae multo plus quam par est volumine auctae, substantia alba lardo simili sub microscopio amorpha refertae erant. In hoc cytoblastemate amorpho permultae cellulae ovales continebantur. Massa tuberculosa granulis (adipis) scatebat, adeo ut hic illic velut pulvere conspersa appareret. Acido acetico cum substantia amorpha tum cellularum membranae solutae sunt, granula vero non affecta. Magnit. 220 diam.

Fig. 7. Massa tuberculosa quae diffluxit, ex renibus ejusdem feminae, cujus tubercula cruda *Fig. 3.* depicta sunt.

Massa glutinosa fuit, puri scrophuloso similis, haud mucosa; cum ammoniaco non, quod pus normale solet, in gelatinam abiit. Sub microscopio non puris corpuscula sed massam fere granulosam, cum paucis tuberculorum cellulis adhuc integris vidimus. Magnit. 220 diam.

Fig. 8. Massa tuberculosa quae diffluxit, ex pulmonibus militis febre pituitosa mortui.

Pulmonum tubercula parva, grani miliaris ad lentis usque magnitudinem exaequantia, satis pauca; valde emollita, fere purulenta, coloris flavescentis.

Microscopio adhibito singulorum mediam partem (*A*) granulis vix insignem, nonnullis nucleis et raris integrarum cellularum reliquiis intermixtis, deprehendimus. Quae quidem massa acido acetico non affecta, ammoniaco autem fere omnis soluta est, granulis fusciorибus (adipis) remanentibus.

Quae margines singulorum tuberculorum composuit ibi, ubi textu pulmonum sano cincta erant, ea alius indolis fuit (*B*). Permultas cellulas granulis refertas continuit, cum

Fig. 4. Tuberkeln aus der Lunge der genannten Frau, 220fach vergrößert.

Sie zeigten eine sehr große Mannigfaltigkeit von Zellenformen: *a* Zellenkerne in einem amorphen Cytoblastem; *b* große längliche Zellen; *c* große runde Zellen, theils mit, theils ohne Körnchen. Alle diese verschiedenen Zellenformen kamen fast an allen Stellen des Tuberkels zugleich vor, doch waren die Zellenkerne *a* an Menge bei weitem überwiegend.

Fig. 5. A. Tuberkeln aus den Lungen eines Soldaten, 220mal vergrößert. In ihnen war die zellige Structur besonders deutlich; man unterschied fast überall Zellenwand und Zellenkern mit Kernkörperchen und die einzelnen Zellen zeigten in Form und Größe weniger Verschiedenheiten, als sonst gewöhnlich.

Fig. 5. B. Tuberkeln, welche unter dem Peritoneum einer wassersüchtigen Frau saßen, 220mal vergrößert. Sie waren überall an der ganzen Bauchwand und auf dem Mesenterium unter dem Peritonealüberzug abgelagert, waren linsengroß, von unbestimmter Form, ziemlich fest, von speckiger Consistenz. Unter dem Mikroskop zeigten sie theils Zellenkerne in einem amorphen Cytoblastem (*a*), theils ausgebildete Zellen (*b*), welche in der Form und dem chemischen Verhalten ganz den Tuberkelzellen glichen.

Fig. 6. Tuberkelmasse aus den Mesenterialdrüsen eines skrophulösen Kindes, welches bedeutende Tuberkulosis der Lungen mit Excavationen und Tuberkelablagerung im Darmkanal zeigte.

Die sehr vergrößerten Mesenterialdrüsen waren mit einer weißen, speckigen Masse erfüllt, welche unter dem Mikroskop amorph erschien. In diesem amorphen Cytoblastem fanden sich sehr viele ovale Zellen. Die Tuberkelmasse zeigte sehr viele Körnchen (Fett), so daß sie stellenweise wie mit einem Pulver bestreut erschien. Durch Essigsäure wurde die amorphe Masse sowohl, als die Zellenwandungen aufgelöst, die Körnchen dagegen wurden nicht verändert. Vergrößerung 220mal Durchm.

Fig. 7. Zerflossene Tuberkelmasse aus den Nieren derselben Frau, wovon die cruden Tuberkeln Fig. 3. abgebildet sind.

Die Masse war dickflüssig, skrophulösem Eiter ähnlich, nicht schleimig, bildete mit Ammoniak keine Gallerte, wie normaler Eiter. Unter dem Mikroskop sah man keine Eiterkörperchen, sondern eine unbestimmte körnige Masse, mit einzelnen noch unzerstörten Tuberkelzellen gemischt. Vergrößerung 220mal Durchm.

Fig. 8. Zerflossene Tuberkelmasse aus den Lungen eines Soldaten, der dem Schleimfieber erlag.

Die Tuberkeln der Lunge waren klein, von der Größe eines Hirsenkorns bis zu der einer Linse, in mäßiger Anzahl vorhanden; sie waren sehr weich, fast eiterartig, von gelblicher Farbe.

Unter dem Mikroskop erschien die Masse aus der Mitte der einzelnen Tuberkel (*A*) ganz unbestimmt körnig, mit einzelnen Zellenkernen und sparsamen Resten ganzer Zellen. Diese Masse wurde durch Essigsäure nicht verändert, durch Ammoniak aber größtentheils aufgelöst mit Hinterlassung von dunklen Körnchen (Fett).

Die Masse vom Rande der einzelnen Tuberkel, wo diese in das gesunde Lungengewebe übergingen, zeigte eine andere Beschaffenheit (*B*). Sie enthielt sehr viele Körnchenzellen,

integras (*a*), tum solutas, in granula singula aut granulorum acervos dilapsas (*b*); praeterea puris corpuscula (*c*) et cholestearini crystallos (*d*). Magn. 220 diam.

Fig. 9—14. Fungus medullaris ex variis organis.

Fig. 9. Fungus medullaris ventriculi vetulae pneumonia mortuae. Ventriculus nihil abnormis obtulit, nisi tumorem ovatum, 3″ longum 2″ latum, qui in curvatura minori 2″ circiter a pyloro distans deprehendebatur. Hic quasi torum constituit ex pluribus nodis compositum, in medio depressum; nodi fabae ad nucis juglandis usque ambitum exaequabant. Tumor tunica mucosa normali undique obductus erat, substantia ejus modice dura, qualis in steatomate occurrit, neque ullo in loco emollita. Recens dissectus colorem alboflavescentem, vasorum sanguiferorum ne vestigium quidem obtulit. Microscopio adhibito hunc tumorem non nisi ex cellulis decoloribus, nucleos cingentibus, variarum formarum, constare vidimus, quae nulla alia substantia conglutinante interposita, tessellatim conjunctae erant. Cellulae discretae partim subrotundae aut ovales, partim longitudinaliter diductae, hic illic caudatae $^1/_{170}$—$^1/_{60}$‴ longae, $^1/_{100}$—$^1/_{200}$‴ latae erant; nucleorum diameter $^1/_{200}$—$^1/_{300}$‴. Neque acido acetico, neque ammoniaco solutae sunt. — Magnit. 220 diam.

Fig. 10. Fungus medullaris vesicae urinariae, quo vir 66 annorum mortuus erat.

Vesica urinaria tota in fungum medullarem conversa erat; parietes ejus ad 1″ usque justo crassiores. Volumen vesicae externe auctum, cavum vero angustius erat; superficies cum externa tum interna inaequalis, tuberosa. Praeter vesicam glandulae etiam inguinales dextrae et prostata fungo medullari correptae erant.

Substantia fungosa vesicae mollis, cerebri medullae similis, premendo facile in pultem conteri potuit; quin adeo hic illic jam diffluxerat; coloris albidi, attactu pinguis erat.

Microscopio haec edocti sumus: fungus medullaris penitus ex cellulis constitit variae formae ac magnitudinis, cellulas rotundas, ovales, caudatas vidimus, quarum nullae ceteris multitudine praestabant. Magnitudinis eadem diversitas fuit. Omnes nucleo praediti erant, plurimae nucleolum in nucleo continentes. Cellulae subrotundae $^1/_{100}$ — $^1/_{60}$‴ diametr.; ovales $^1/_{50}$—$^1/_{100}$‴ longae, $^1/_{100}$—$^1/_{300}$‴ latae. Rotundarum nuclei $^1/_{200}$‴ circiter diametro aequabant, oblongarum angustiores erant. Nonnullae cellulae magnitudine ad $^1/_{30}$‴ usque excedentes, utplurimum alias minores cum nucleis complectebantur (*a*). Aliae cellulae, perpaucae quidem, granula fusca continebant (*b*).

Acidum aceticum neque in nucleos, neque in membranas cellularum egit. Acido nitrico cellulae conglutinatae et coagulo amorpho (albumine) inclusae sunt; ipsae autem integrae perstiterunt, nisi quod nucleus paulisper dispareret (an albumine in ipsis coagulato?). Neque ammoniaco solutae sunt, tantummodo palluerunt; sed nuclei prorsus evanuerunt. Granula fusca non affecta sunt. Ceterum hic fungus vasis sanguiferis pertextus erat.

Glandularum inguinalium fungus medullaris eodem modo ac vesicae constitutus, nisi quod in illo manifestum esset, theils unverändert (*a*), theils aufgelöst, in einzelne Körner oder Körnerhaufen zerfallen (*b*), Eiterkörperchen (*c*) und Krystalle von Cholestearin (*d*). Vergr. 220 mal Durchm.

Fig. 9—14. Markschwamm aus verschiedenen Organen.

Fig. 9. Markschwamm des Magens einer an Pneumonie verstorbenen bejahrten Frau. In dem übrigens normalen Magen saß an der kleinen Krümmung, etwa 2 Zoll vom Pförtner eine länglich runde Geschwulst von 3 Zoll Länge und 2 Zoll Breite. Sie bildete eine Art Wulst, der aus mehreren Knoten bestand, mit einer Vertiefung in der Mitte; die einzelnen Knoten hatten die Größe einer Bohne bis welschen Nuß. Die ganze Geschwulst war von der unveränderten Schleimhaut überzogen, hatte eine mittlere Konsistenz (etwa die des Steatoms) und war nirgends erweicht. Auf dem frischen Durchschnitt hatte sie eine gelblich-weiße Farbe, und zeigte keine Spur von Blutgefäßen. Mikroskopisch untersucht bestand sie ganz aus farblosen, kernhaltigen Zellen von verschiedener Form, welche ganz allein, ohne alles Bindemittel pflasterartig mit einander vereinigt, die Geschwulst bildeten. Die isolirten Zellen waren theils rundlich oder oval, theils in die Länge gezogen, unregelmäßig geschwänzt; $^1/_{170}$—$^1/_{60}$‴ lang, $^1/_{100}$—$^1/_{200}$‴ breit, ihre Kerne hatten $^1/_{200}$—$^1/_{300}$‴ im Durchm. Sie wurden weder durch Essigsäure, noch durch Ammoniak aufgelöst. Vergrößerung 220 mal Durchm.

Fig. 10. Markschwamm der Harnblase, von einem an dieser Krankheit verstorbenen 66jährigen Manne.

Die Harnblase war ganz in Markschwamm übergegangen, verdickt (ihre Wände hatten gegen 1 Zoll Durchm.), äußerlich vergrößert, in ihrer inneren Höhle verkleinert, auf der äußeren und inneren Oberfläche rauh, uneben, höckerig. Außer der Blase waren auch die Leistendrüsen der rechten Seite und die Prostata vom Markschwamm ergriffen.

Die Markschwammmasse der Blase war weich, hirnähnlich, durch Druck leicht in Brei zu verwandeln, ja hie und da bereits zerflossen; von Farbe weißlich, fettig anzufühlen.

Die mikroskopische Untersuchung ergab Folgendes: Der Markschwamm bestand ganz aus Zellen von verschiedener Form und Größe; sie waren theils rund, theils oval, theils geschwänzt; keine dieser Formen herrschte vor. Ihre Größe war ebenso verschieden. Alle hatten einen Kern und die meisten in diesem ein Kernkörperchen. Die rundlichen Zellen maßen $^1/_{100}$ —$^1/_{60}$‴ im Durchm.; die länglichen waren $^1/_{50}$—$^1/_{100}$‴ lang, $^1/_{100}$ — $^1/_{300}$‴ breit. Die Kerne hatten im Durchschnitte bei den runden $^1/_{200}$‴ Durchm.; bei den langen waren sie schmaler. Manche Zellen erschienen sehr groß, bis zu $^1/_{30}$‴, sie schlossen dann gewöhnlich mehrere kleinere Zellen mit Kernen in sich ein (*a*). Einzelne Zellen, doch verhältnißmäßig nur wenige, enthielten dunkle Körnchen (*b*).

Durch Essigsäure wurden weder die Zellenkerne, noch die Wandungen verändert. Durch Salpetersäure klebten die Zellen aneinander und wurden in ein amorphes Gerinnsel (Eiweiß) eingeschlossen; sie selbst wurden nicht verändert, nur wurde der Kern etwas undeutlicher (durch geronnenes Eiweiß in ihrem Innern?). Durch Ammoniak wurden die Zellen selbst nicht aufgelöst, blos blasser, aber die Kerne verschwanden. Die dunklen Körnchen blieben unverändert.

Der Markschwamm enthielt Blutgefäße. — Ganz ähnlich wie der Markschwamm der Blase verhielt sich der der Leisten-

fungi cellulas inter fibras telae junctoriae propullulasse. — Magnit. 220 diam.

Fig. 11. Fungus medullaris uteri vetulae. Pars uteri superior, si tumorem fibrosum, globi sclopetarii magnitudine gaudentem exceperis, sana erat, pars vaginalis autem tota in fungum medullarem conversa. Praeterea magnus fungus medullaris musculo psoadico sinistro insidebat.

Massa medullaris uteri mollissima erat, coloris albidi; sub microscopio cellularum plures species ostendit: caudatas cum nucleis et nucleolis (*a a*), subrotundas cum nucleis et nucleolis (*c*), nucleos cellularum expertes, cum nucleolis (*b b*), cellulas permagnas, nucleorum copiam continentes (*d d*), denique multas elaini et margarini guttulas granulaque (*e*) et cholestearini crystallos (*f*). Ex iisdem particulis fungus medullaris musc. psoadicum obtegens constabat. — Magnit. 220 diam.

Fig. 12. Fungus medullaris hepatis feminae 48 annos agentis, cujus etiam vesica atque pars uteri vaginalis in fungum medullarem degeneraverant. Hepar magnitudine normam non excedebat, sed per omnes suas partes tumoribus circumscriptis, coloris alboflavescentis, ambitus varii, obsessum erat. Horum tumorum forma varia, sphaerica nimirum, reniformis, tuberosa erat, ambitus pisum ad nucem usque avellanam aequabat. Strenue circumscripti erant, parenchymati normali insidebant, e superficie nullo loco prominentes; color eorum alboflavescens, textura fibroso-radiata, satis compacta, neutiquam emollita. Vasis pertexti erant, nudo oculo bene conspicuis. Microscopio adhibito prorsus e cellulis compositos esse vidimus. Hae quidem nucleis nucleolisque praeditae utplurimum subrotundae aut oblongae, nonnullae caudatae erant. Acido acetico affuso pallescebant, nucleis bene in conspectum prodeuntibus (*a*). Hic illic nuclei nudi in cytoblastemate amorpho videbantur (*b*). Magnit. 220 diam.

Fig. 13. A et *B.* Tumor, quem fungum medullarem esse suspicio fuit, ex pulmone centurionis genorrhoeam saepius perpessi.

In pulmone tumor circumscriptus deprehendebatur nucum juglandem ambitu aequans, coloris alborufidi, mollissimus, facile in pultem conterendus, cerebri medullae similis; quamobrem fungus medullaris pulmonum dictus est.

Hunc sub microscopio compositum vidimus 1) ex reti valde conspicuo vasorum capillarium sanguine adhuc plenorum (*Fig. 13. B*, magnit. 90 diam.); 2) inprimis ex olei guttulis $^1/_{200}$ — $^1/_{1500}$‴ diametro aequantibus (*Fig. 13. A*, magn. 220 diam.). Harum guttularum ingens fuit copia; eaeque aethere et alcohole solvebantur in majores guttas confluentes, ammoniaco autem non afficiebantur. Guttulis premendo et abluendo sublatis pulmonum substantia integre normalis apparuit, pariter ac quae tumoris vicina erat.

drüsen, nur sah man hier deutlich, daß die Markschwammzellen zwischen Bindegewebsfasern sich entwickelt hatten. Vergrößerung 220 mal Durchm.

Fig. 11. Markschwamm des Uterus einer alten Frau. Der obere Theil des Uterus war, ein Fibroid von der Größe einer Flintenkugel ausgenommen, normal, die Vaginalportion desselben dagegen ganz in Markschwamm übergegangen. Außerdem fand sich eine große Markschwammmasse auf dem linken Psoas aufliegend.

Die Markschwammasse des Uterus war sehr weich, von weißlicher Farbe: sie zeigte unter dem Mikroskop verschiedene Arten von Zellen; geschwänzte Zellen mit Kernen und Kernkörperchen (*a a*); rundliche Zellen mit Kernen und Kernkörperchen (*c*), bloße Zellenkerne mit Kernkörperchen (*b b*), sehr große Zellen, die in ihrem Inneren sehr viele Kerne enthielten (*d d*), viele Tropfen und Körnchen von Elain und Margarin (*e*), Krystalle von Cholestearin (*f*). Ganz so verhielt sich die den Psoas bedeckende Markschwammmasse. — Vergrößerung 220 mal Durchm.

Fig. 12. Markschwamm der Leber aus einer 48jährigen Frau, bei der außerdem auch die Harnblase und der Vaginaltheil des Uterus in Markschwamm übergegangen waren. Die Leber war nicht vergrößert, aber in allen ihren Theilen mit einer großen Anzahl umschriebener gelblich-weißer Geschwülste von verschiedener Größe angefüllt. Sie hatten eine unbestimmte Form, waren kugelförmig, nierenförmig, knollig; ihre Größe schwankte von der einer Erbse bis zu der einer Wallnuß. Sie waren genau umschrieben, in das normale Parenchym abgelagert, ragten an der Oberfläche nirgends vor; ihre Farbe war gelblich-weiß, ihr Bau faserig, strahlig, ihre Konsistenz ziemlich beträchtlich; keine Spur von Erweichung. Sie enthielten deutliche, mit bloßen Augen sichtbare Gefäße. Unter dem Mikroskop erschienen sie ganz aus Zellen zusammengesetzt, die deutliche Kerne mit Kernkörperchen zeigten. Die Zellen waren meist rundlich oder oval, einzelne geschwänzt. Durch Essigsäure wurden die Zellen blaß und ihre Kerne kamen sehr deutlich zum Vorschein (*a*). Stellenweise sah man bloße Zellenkerne in einem amorphen Cytoblastem (*b*). Vergr. 220 mal Durchm.

Fig. 13. A und *B* vermeintlicher Markschwamm der Lunge, von einem Offizier, der öfters an Gonorrhöe gelitten hatte.

Die Lunge enthielt eine umschriebene Geschwulst von der Größe einer Wallnuß, von röthlich-weißer Farbe. Sie war ganz weich, ließ sich leicht zu Brei zerdrücken und glich der Hirnmasse. Diesen physikalischen Eigenschaften nach wurde sie für Markschwamm der Lungen erklärt.

Unter dem Mikroskop zeigte die Masse der Geschwulst 1) ein sehr deutliches Netz von Kapillargefäßen, die noch mit Blut erfüllt waren (Fig. 13. *B* 90 mal vergrößert); 2) der Hauptmasse nach bestand die Geschwulst aus kleinen Oeltropfen, von $^1/_{200}$ — $^1/_{1500}$‴ Durchm. (Fig. 13. *A* — 220 mal vergrößert). Sie waren in ungeheurer Anzahl vorhanden, wurden durch Aether und Alkohol aufgelöst, wobei sie zu größeren Tropfen zusammenflossen, durch Ammoniak nicht verändert. Wurden diese Oeltröpfchen durch Pressen und Auswaschen hinweggeschafft, so blieb die normale Lungensubstanz übrig, ohne daß sich weiter etwas Abnormes entdecken ließ. Die Lungensubstanz in der Umgebung der Geschwulst erschien vollkommen normal.

Fig. 14. Fungus medullaris ex glandulis inguinalibus vetulae.

Uterus nec non glandulae inguinales dextri lateris fungo medullari correptae fuere, qui in utraque parte cum signis physicis tum microscopico adspectu prorsus idem recognitus est. Substantia ejus alboflavescens, unguinosa, cerebri substantiae similis, mollissima. Sub microscopio fungus inprimis e cellulis componi visus est, quarum diameter $^1/_{400}$ — $^1/_{150}$‴ (*a*), forma varia, utplurimum subrotunda ovatave, erat, paucis caudatis intermixtis. Permulta adipis granula et guttulas (*b*) vidimus, granulaque hic illic in acervulos congesta (*c*); nec defuerunt cellulae granulosae (*d*). Magnit. 220 diam.

Fig. 15. ex *Joh. Mülleri* opere: *„Ueber den feineren Bau und die Formen der krankhaften Geschwülste."* Tab. II. Fig. 11. imitatione delineata est.

Corpuscula caudata in fasciculos conjuncta. Fungus medullaris permagnus ex femore infantis.

Fig. 16 — 19. Massa typhosa, i. e. qua organa in typho infarciuntur.

Fig. 16. Massa typhosa e glandulis mesentericis puellae 15 annorum, typho mortuae.

Puella ex 14 jam diebus aegrota, in nosocomium Monacense recepta pulsu vehementer concitato et diro calore cruciabatur. Pulmones minus quam solent affecti, abdominis autem organa praeprimis laborabant; meteorismo summo, diarrhoea frequentissima testantibus. Octavo post receptionem die aegrota, viribus repente collapsis, mortua est in morbi fastigio.

Cadavere dissecto cerebrum et medullam spinalem norma gaudere vidimus, pulmonesque in basi sanguine paullo turgidiores, ceterum sanos: lien justo mollius; tractum autem intestinorum graviter laesum. Etenim intestini tenuis ima pars crassissima, glandulaeque omnes cum Peyerianae tum Brunnianae massa typhosa infarctae, coli quoque glandulae omnes tumidae et infarctae, mesentericae autem praeprimis tumidae fuere.

Mesentericarum glandularum nonnullas fabam ambitu aequantes diligentius exploravimus. Substantiam continebant mollem, facile conterendam, quae sub microscopio structurae expers, leviter granulosa, coloris albobrunnei apparebat, ingentique cellularum copia scatebat (*A*). Hae cellulae subrotundae erant, fere omnes minus $^1/_{300}$‴, perpaucae $^1/_{150}$ — $^1/_{200}$‴ diametro aequantes. Nucleo nonnullae tantum praeditae erant. Acido acetico massa amorpha pellucida facta est, ex eaque sensim soluta multae cellulae parvae (nuclei?) prodierunt, acido non affectae (*B*). Ammoniaco et kali caustico cum cellulae tum blastema prorsus soluta sunt.

Eadem fere massa coli glandulae repletae erant. Magnit. 220 diam.

Fig. 17. Massa typhosa ex glandulis Peyerianis adolescentis 17 annorum.

Aegroti, cum in nosocomium reciperetur, tristissimus jam fuit status. Organa abdominalia inprimis affecta esse, diarrhoea profusa et meteorismus testabantur. Quinto

Fig. 14. Markschwamm aus den Leistendrüsen einer bejahrten Frau.

Der Uterus sowohl als die Leistendrüsen der rechten Seite waren von Markschwamm ergriffen; dieser verhielt sich dem physikalischen Verhalten sowohl, als dem mikroskopischen Ansehen nach in beiden Organen ganz gleich. Die Masse war gelblich-weiß, fettig, von der Konsistenz des Gehirnes, sehr erweicht. Unter dem Mikroskop erschienen als Hauptbestandtheil des Markschwamms Zellen von unregelmäßiger Form, von $^1/_{400}$ — $^1/_{150}$‴ Durchm. (*a*). Die meisten waren rundlich oder eiförmig, verhältnißmäßig nur wenige geschwänzt. Außerdem sah man viel Fett, in kleinen Körnchen und Tröpfchen (*b*); diese Körnchen waren stellenweise zu größeren Massen zusammengehäuft (*c*). Hie und da erschienen Körnchenzellen (*d*). Vergrößerung 220mal Durchm.

Fig. 15. Kopie aus Joh. Müller's Werk „Ueber den feineren Bau und die Formen der krankhaften Geschwülste." Tab. II. Fig. 11.

Geschwänzte Körperchen zu Fascikeln vereinigt. Sehr großer Markschwamm am Oberschenkel eines Kindes.

Fig. 16—19. Typhusmasse, d. h. Masse, welche sich beim Typhus in verschiedenen Organen ablagert.

Fig. 16. Typhusmasse aus den Mesenterialdrüsen eines 15jährigen Mädchens, welche dem Typhus erlag.

Die Kranke kam mit sehr heftiger Gefäßaufregung und großer Hitze ins Münchner Krankenhaus, fühlte sich bereits seit 14 Tagen unwohl. Die Lungen waren weniger ergriffen als gewöhnlich, die Unterleibsorgane vorwaltend afficirt: starker Meteorismus, profuse Diarrhöe. Die Kräfte sanken plötzlich und der Tod der Kranken erfolgte 8 Tage nach ihrer Aufnahme, auf der höchsten Höhe der Krankheit.

Bei der Sektion fand man Gehirn und Rückenmark normal beschaffen, die Lungen gesund, nur an ihrem unteren Theile etwas mit Blut überfüllt; die Milz etwas erweicht, den Darmkanal vorwaltend ergriffen. Der untere Theil des Dünndarms war sehr verdickt, alle Drüsen, Peyer'sche und Brunn'sche mit Typhusmasse infiltrirt; auch im Grimmdarm alle Drüsen angeschwollen und verdickt; die Mesenterialdrüsen stark angeschwollen.

Einige Mesenterialdrüsen von der Größe einer Bohne wurden genauer untersucht. Sie enthielten in ihrem Inneren eine weiche, markige Substanz, die sich leicht zerdrücken ließ. Unter dem Mikroskop erschien diese als eine amorphe, schwachkörnige Masse von bräunlich-weißer Farbe, in welche eine ungeheuere Menge kleiner Zellen abgelagert waren (*A*). Diese hatten eine unbestimmt rundliche Form, waren meist klein, fast alle unter $^1/_{300}$‴ Durchm., nur wenige maßen $^1/_{150}$ — $^1/_{200}$‴ Durchm. Wenige dieser Zellen zeigten einen deutlichen Kern. Durch Essigsäure wurde die amorphe Masse durchsichtig und allmälig aufgelöst; aus ihr traten sehr viele kleine Zellen (Zellenkerne?) mit scharfen Umrissen hervor, welche von der Säure nicht afficirt wurden (*B*). Ammoniak und kaustisches Kali lösten sowohl die Zellen als das Blastem vollkommen auf.

Die Drüsen des Grimmdarmes enthielten eine ganz ähnliche Masse. — Vergrößerung 220mal Durchm.

Fig. 17. Typhusmasse aus den Peyer'schen Drüsen eines 17jährigen Schusterjungen.

Der Kranke wurde sehr leidend in das Krankenhaus aufgenommen. Die Unterleibsorgane waren vorwaltend ergriffen, starke Diarrhöe; bedeutender Meteorismus. Er starb am 5.

post receptionem die extinctus est signis perforationis intestini.

Cadavere dissecto utrumque pulmonem exsudato gelatinoso externe obductum invenimus (sero sanguinis, in pleurae pulmonalis telam transsudato); pulmones ipsos satis sanos, in basi tantum sanguine turgentes. Abdomen valde tumidum magnam exsudati seroso-purulenti copiam continuit; omnia fere organa, intestinorum inprimis gyri, exsudato gelatinoso et fibrinae coagulatae stratis obducta, et passim conglutinata erant. Glandulae mesentericae admotum tumebant. Intestinum tenue multis ulcusculis corrosum; glandulae Peyerianae fere omnes ulceratae. Uno horum ulcerum intestinum perforatum erat. Ubicunque intestinum ulceribus exesum erat, tunica ejus mucosa cum epithelio abolita erat, ejusque loco massa lardosa, alboflavescens (massa typhosa) prostabat. Quae quidem massa, microscopio explorata, leviter granulosa, structurae expers, coloris albobrunnei apparuit, acido acetico atque ammoniaco mollior et pellucida facta est eodem prorsus modo ac fibrina coagulata. Continuit autem hic illic cellulas irregulares $^1/_{300}$ — $^1/_{400}$‴ diam. (*Fig. 17.*) et permulta granula, adipis. — Magnit. 220 diam.

Fig. 18. Cellulae ex massa typhosa in glandulis Peyerianis militis, in morbi fastigio mortui.

Glandulae Peyerianae omnes, Brunnianarum plurimae massa typhosa dense infarctae erant. Tunica mucosa, etiamsi sanguine turgens tamen adhuc integra glandulas infarctas obduxit; ulcera nondum formata erant.

Massa typhosa in glandulis tunicam mucosam inter et muscularem deposita structurae omnino expers, nonnullis tantummodo locis cellularum rudimenta ostendit. Cellulae utplurimum plures nucleos continebant (*Fig. 18.*). — Magnit. 220 diam.

Fig. 19. Massa typhosa, structurae expers, ex pulmonibus militis.

In utroque pulmone fere ubique nodi tuberculis similes, compacti, varii ambitus, coloris alboflavescentis deprehendebantur. Microscopio adhibito hos nodos aëre et sanguine prorsus carere cognovimus; telae pulmonalis nullum vestigium, nihil nisi massam amorpho-granulosam decolorem, multis adipis granulis conspersam vidimus. Haec ne cellulas quidem continuit. Acido acetico pellucida facta est, prodiitque tela pulmonalis sana, quam illa massa obvolverat. — Magnit. 220 diam.

Tage nach der Aufnahme unter den Erscheinungen einer Perforation des Darmes.

Bei der Leichenöffnung fand man beide Lungen äußerlich mit gallertartigem Exsudate bedeckt (Blutserum, das sich in das Gewebe der Lungenpleura infiltrirt hatte), die Lungen selbst ziemlich frei, nur an ihrem unteren Theile mit Blut überfüllt. Der Unterleib war sehr stark aufgetrieben, und enthielt sehr viel serös-eiteriges Exsudat; fast alle Eingeweide, namentlich die Darmschlingen, waren mit gallertartigem Exsudat und Schichten von geronnenem Faserstoff bedeckt und zum Theil dadurch konglutinirt. Die Mesenterialdrüsen waren stark angeschwollen, der Dünndarm enthielt sehr viele Geschwüre, fast alle Peyer'schen Drüsen waren in solche verwandelt. Eines dieser Geschwüre hatte den Darm durchbohrt. An den Stellen, wo diese Geschwüre saßen, fehlte die Schleimhaut des Darmes zugleich mit dem Epithelium; statt derselben fand sich eine gelblich-weiße, speckige Masse (Typhusmasse). Diese Masse erschien unter dem Mikroskop unbestimmt körnig, amorph, von bräunlich-weißer Farbe; sie wurde durch Essigsäure sowohl als durch Ammoniak erweicht und durchsichtig, ganz wie geronnener Faserstoff. An manchen Stellen enthielt sie unregelmäßige Zellen von $^1/_{300}$ — $^1/_{400}$‴ Durchm. (Fig. 17.) und sehr viele Fettkörnchen. — Vergrößerung 220mal Durchm. —

Fig. 18. Zellen aus der Typhusmasse in den Peyer'schen Drüsen eines Soldaten, der auf der Höhe der Krankheit starb.

Alle Peyer'schen und die meisten Brunn'schen Drüsen waren dick mit Typhusmasse infiltrirt. Noch überzog die unversehrte, wiewohl stark geröthete Schleimhaut des Darmes diese Ablagerungen und noch hatten sich keine Geschwüre gebildet.

Diese in den Peyer'schen Drüsen zwischen Schleimhaut und Muskelhaut abgelagerte Typhusmasse erschien im Allgemeinen amorph, zeigte aber an einzelnen Stellen deutliche Zellenbildung. Diese Zellen enthielten meist mehrere Kerne (Fig. 18.). — Vergr. 220mal Durchm. —

Fig. 19. Typhusmasse auf der niedrigsten Stufe der Organisation aus den Lungen eines Soldaten.

Beide Lungen zeigten fast in ihrem ganzen Umfange kleinere und größere tuberkelähnliche Knollen von gelb-weißer Farbe, die sich fest anfühlten. Die mikroskopische Untersuchung dieser Stellen ergab den Mangel aller Luft und alles Blutes; man sah vom Lungengewebe keine Spur, sondern blos eine amorph-körnige, farblose Masse, mit sehr vielen Fettkörnchen bedeckt. Sie zeigte keine Spur von Zellenbildung. Durch Essigsäure wurde diese Masse durchsichtig und es kam das normale Lungengewebe zum Vorschein, welches in diese Masse eingeschlossen war. — Vergr. 220mal Durchm.

Lipoma. Tumor fibrosus. *Tab. hist. path. VII.*



Jul. Vogel del. C. Berg impr. Nürnbg. E. Brückner Nbg.

TABULA VII.

Lipoma, Steatoma, Tumores fibrosi.

Fig. 1. Lipoma seu steatoma. Magn. 160 diam.

Mulier quadragenaria pluribus tumoribus in capite et collo affligebatur, qui quater jam exstirpati semper redierant. Mense septembri 1839 nosocomium Erlangense adiit, repetitam exstirpationem passura. Tumorum inspectio haec docuit.

Primus tumor in dextro nasi latere sedens a radice ad inferiorem alae partem sese extendit, ossibusque subjacentibus tam arcte adhaesit, ut os nasi et processum nasalem maxillae superioris una cum partibus mollibus resecare opus esset.

Alius tumor medio margini inferiori mandibulae dextrae adnatus cum vena atque arteria cohaesit, ita ut in exstirpatione arteria liganda esset.

Tertius tumor in collo lineam medianam inter mandibulam et laryngem obsedit.

Tumores postquam exstirpati erant, singuli pomum minus ambitu aequabant; omnes irregulariter sphaerici, tuberosi, nodosi erant, compacti velut lardum tenax, tenuique capsula obducti.

Textus in omnibus idem erat: e fibris nimirum, quales telae junctoriae sunt (*Fig. 1. a*) et adipis cellulis (*b*), quae cellulis telae adiposae prorsus aequales erant, compositus. Vasa sanguine plena, etiamsi haud conspicua, procul dubio aderant, rara tamen, sicuti in omni tela adiposa, et propter magnam in operosa exstirpatione sanguinis jacturam, sanguine vacua, quare detegi non potuerunt. Permultae adipis guttulae (*c*) ex cellulis particularum microscopio subjectarum expressae erant per lamellam vitream illas obtegentem.

Quorum quidem elementorum in tumore compositio haec fuit. Fibrarum modo singulae modo plures in fasciculos undulatos, quales telae junctoriae sunt, complicatae tumoris quasi stroma formabant, in quo cellulae adipis dispositae erant. Fasciculorum fibrosorum nullus fuit ordo neque regula, sed decussatio in regionem quamcunque. Tela

Fett- und Faser-Geschwülste.

Fig. 1. Fettgeschwulst (Lipom oder Steatom.) 160mal im Durchm. vergrößert.

Eine Frau von ungefähr 40 Jahren hatte mehrere Geschwülste am Kopf und Halse; sie war bereits viermal operirt worden, die Geschwülste hatten sich aber jedesmal wieder gebildet. Im September 1839 kam sie in das Erlanger Spital, um sich einer nochmaligen Operation zu unterwerfen. Die äußere Untersuchung ergab Folgendes:

Die eine Geschwulst saß an der rechten Seite der Nase, reichte von der Nasenwurzel bis an das untere Ende des Nasenflügels und hing so fest mit den knöchernen Unterlagen zusammen, daß das Nasenbein und der Processus nasalis des Oberkiefers bei der Operation mit entfernt werden mußten.

Die zweite Geschwulst saß am unteren Rande der rechten Mandibula in ihrer Mitte; sie hing mit einer Vene und Arterie zusammen, welche letztere unterbunden werden mußte.

Die dritte saß am Halse in der Medianlinie zwischen Mandibula und Kehlkopf.

Jede dieser Geschwülste hatte nach der Hinwegnahme ungefähr die Größe eines kleinen Borsdorfer Apfels; alle waren unbestimmt kugelig, höckerig, knollig, hatten die Konsistenz eines dicken Speckes und waren in einen dünnen Balg eingeschlossen.

In histologischer Hinsicht verhielten sich alle diese Geschwülste vollkommen gleich: sie bestanden aus Fasern, identisch mit denen des Bindegewebes (Fig. 1. *a*), und aus Fettzellen (*b*), welche ganz mit denen des normalen Fettzellgewebes übereinkamen. Deutliche, mit Blut erfüllte Gefäße ließen sich nicht wahrnehmen; doch waren sie ohne Zweifel vorhanden, nur sparsam, wie im Fettzellgewebe überhaupt, und in Folge der bei der ziemlich langwierigen Ausschälung stattfindenden Blutung blutleer, daher sie sich der Beobachtung entzogen. Neben dem Objekte erschienen viele durch den Druck des bedeckenden Glasplättchens aus den Fettzellen herausgepreßte Fetttropfen (*c*).

Diese Elemente waren in der Geschwulst folgendermaßen vertheilt: Die Fasern, bald einzeln, bald wie im Bindegewebe zu wellenförmig geschlängelten Bündeln vereinigt, bildeten die Grundlage der Geschwulst; zwischen ihnen waren die Fettzellen abgelagert. Die Anordnung der Faserbündel war ganz unregelmäßig, sie kreuzten sich in allen Richtungen. Wo das

ubi compactior et densior erat, fibrae, ubi mollior et unguinosior, adipis cellulae praeprimis obtinebant. In his molliori-bus et valde adiposis partibus, cellulae eodem ordine, quo plantarum cellulae, coagmentatae erant (cf. Tab. XXII. Fig. 1). Cellulae lipomatis substantiae osseae proxime insederunt.

Membrana capsularis tenuis erat, fibrosa, ex densis fasciculis fibrarum junctoriarum quaquaversus decussatis contexta, ita ut cystidi tumorum cysticorum (cf. Tab. IX. Fig. 3 et 5.) simillima esset.

Fig. 2—6. Tumores fibrosi, quorum fibrae cum fibris musculorum organicorum conveniunt (fibroides), ex pluribus organis.

Fig. 2. Tumor fibroides ventriculi, ex cadavere operarii 44 annorum, morbo renum mortui. Magn. 220 diam.

Ventriculus in curvatura minori versus cardiam tumore obsessus erat, magnitudine ac forma amygdalam imitante. Hic sub tunica mucosa, aut potius in musculari sedit, coloris albidi, attactu atque figura tonsillae similis. Externe tela cellulosa obvolutus eadem cum telis vicinis conjunctus seu potius ab iis sejunctus erat. Capsula, seu cystide satis conformata carebat. Contentum tumoris cum externa ejus facie omnino convenit; recens dissectum eandem densitatem, colorem albolacteum exhibuit, substantiam homogeneam, rigidam, fragilemque, quae non, uti tela junctoria, sine dilaceratione extendi potuit.

Sub microscopio vasorum sanguiferorum vestigia distingui poterant; sed in universum tumor exsanguis erat.

Textus tumoris prima exploratione microscopica haud satis patefactus est. Cum massa exsculpta accuratius inspiceretur, multos cellularum nucleos vidimus cum nucleolis (*Fig. 2. C*), tum etiam fibrillas singulas tenuissimas latas et protensas, quarum multis nuclei adhuc obsidebant (*Fig. 2. B* et *D*). Fibrae telae junctoriae prorsus deerant. Acido acetico fibrae latae pallidiores factae sensim disparuerunt fere omnes, nucleis magis in conspectum prodeuntibus. Disquisitionem persequendo certiores facti sumus, fibras istas latas, muscularibus organicis plane aequas, parallelas totum tumorem componere (*Fig. 2. A*). Sed haud adeo eminentes, neque seorsim conspiciendae in textum tenerrimum confluebant, quin hic illic blastema amorphum nondum in fibras formatum subesse, quod aeque ac fibrae addito acido acetico palluit et visui sese subduxit. Fibrae quam viam sequerentur, an concentricae orbicularesque, superficiei tumoris parallelae essent, an varia directione haud definita ingredirentur, propter earum tenuitatem erui non potuit.

Fig. 3. Fibrae maturae et cellularum nuclei ex tumore fibroide uteri. Magn. 220 diam.

Hae fibrae ex tumoribus uteri puerperae Tab. IV. Fig. 8. delineatis et explicatis ortae, sed ex alia particula desumtae sunt, differuntque cellularum nucleis fusiformibus valde diductis.

Gewebe feſter und derber war, da herrſchten die Faſern, wo es weicher, fettähnlicher erſchien, die Fettzellen vor. In den letzteren ſehr fetten Partien lagen die Fettzellen regelmäßig, wie Pflanzenzellen aneinander (vergl. Tab. XXII. Fig. 1.). Die Fettzellen des Lipoms ſaßen unmittelbar auf der unveränderten Knochenſubſtanz auf.

Die Balgmembran war dünn, fibrös, aus dichten Bindegewebsfaſerbündeln zuſammengewebt, welche ſich nach allen Richtungen durchkreuzten, ganz ſo wie der Balg der eigentlichen Balggeſchwülſte (vergl. Tab. IX. Fig. 3 und 5.).

Fig. 2—6. Faſergeſchwülſte, deren Faſern denen der organiſchen Muskeln gleichen (Fibroide), aus verſchiedenen Organen.

Fig. 2. Fibroid des Magens; aus der Leiche eines 44jährigen Taglöhners, der an einer Nierenkrankheit ſtarb, 220mal im Durchm. vergr.

Der Magen enthielt an der kleinen Curvatur gegen die Cardia hin ein pathologiſches Produkt von der Größe und Form einer Mandel. Es lag unter der Schleimhaut, oder vielmehr in der Muskelhaut, war von weißlicher Farbe, ſeine Konſiſtenz eine mittlere, ungefähr die einer erſtirpirten Tonſille, der es auch in der Form glich. Es war äußerlich mit Zellgewebe umhüllt, und dadurch mit den umliegenden Geweben verbunden, oder vielmehr von ihnen abgegränzt. Eine deutliche umgebende Membran oder Balg fehlte. Das Innere der Geſchwulſt glich ganz dem Aeußeren; es erſchien auf dem friſchen Durchſchnitte milchweiß, hatte dieſelbe Konſiſtenz wie die Oberfläche und war ganz homogen. Es war ſehr ſtraff und ſpröde und ließ ſich nicht, wie Bindegewebe, ausdehnen und auseinanderziehen, ohne zu zerreißen.

Unter dem Mikroſkop ſah man Spuren von mit Blut erfüllten Gefäßen, doch war es blutarm.

Die hiſtologiſche Zuſammenſetzung der Geſchwulſt erſchien unter dem Mikroſkop auf den erſten Blick nicht ganz deutlich. Bei genauerer Betrachtung aber ſah man in der herausgeſchabten Maſſe ſehr viele Zellenkerne mit Kernkörperchen (Fig. 2. *C*), dann einzelne ſehr zarte, ziemlich breite, langgeſtreckte Faſern, von denen vielen noch Zellenkerne aufſaßen (Fig. 2. *B* und *D*). Bindegewebsfaſern fehlten gänzlich. Durch Eſſigſäure wurden die breiten Faſern bläſſer, verſchwanden allmälig faſt ganz und die Kerne traten deutlicher hervor. Bei fortgeſetzter Unterſuchung überzeugte man ſich, daß dieſe breiten, den organiſchen Muskelfaſern vollkommen identiſchen Faſern, parallel neben einander gelagert, die ganze Geſchwulſt bildeten (Fig. 2. *A*). Dieſe Faſern waren aber nicht ſehr deutlich markirt, nicht ſcharf abgegränzt, das Ganze war vielmehr höchſt zart, auch ſchien ſtellenweiſe ein amorphes noch nicht zu Faſern entwickeltes Blaſtem vorhanden, welches, wie die Faſern, durch Eſſigſäure bläſſer und undeutlicher wurde. In welcher Richtung die Faſern angeordnet waren, ob ſie concentriſch, kreisförmig, parallel mit der Oberfläche der Geſchwulſt, oder in unbeſtimmter Richtung verliefen, ließ ſich wegen der großen Zartheit derſelben nicht beſtimmen.

Fig. 3. Ausgebildete Faſern und Zellenkerne aus einem Fibroid des Uterus, 220mal vergr.

Sie ſind aus den ſchon Tab. IV. Fig. 8. abgebildeten und beſchriebenen Fibroiden des Uterus einer Wöchnerin, aber aus einer anderen Partie der Geſchwulſt und unterſcheiden ſich von den dort abgebildeten durch die Anweſenheit von ſehr verlängerten, ſpindelförmigen Zellenkernen.

Fig. 4. Cellulae primigeniae ex tumore fibroide genitalium, initia fortassis formandarum fibrarum in hujusmodi tumoribus referentes. Magn. 160 diam.

Morbi historia in commentario Tab. IV. Fig. 4. jamjam enarrata est.

Fig. 5. Vasa et

Fig. 6. cellularum nuclei formationem subeuntes ex tumore fibroide uteri permagno. Magn. 220 diam.

Historia morbi in comm. Tab. IV. Fig. 7. exstat; hic conclusiones addamus: 1) quod tumores fibroides vasis sat efformatis instructi sint; 2) quod non sola appositione crescant, sed, sicuti telae normales permanentes, nova elementa pariant, efforment, et per haec incrementum capiant.

Fig. 7—9. Tumores fibroides, quorum textura cum tela junctoria convenit.

Fig. 7 et *8.* Polypi fibrosi textura. Magn. 220 diam.

Vir polypo laborabat e cavo narium postico per choanas in pharyngem prominente. Palato molli fisso polypus extractus est.

Particulae exstirpatae firmissimae erant, sanguine turgentes, omnino homogeneae; et aqua elutae colorem album, textum fibrosum exhibebant. Microscopio edocti sumus, eas ex fibris telae junctoriae plerumque nondum efformatis constare. Harum fibrarum plurimae serpendo inter se confusae erant, multae nucleis cum nucleolis praeditae. Omnia telae junctoriae formandae stadia (Fig. 7.) hic prostabant, quae Tab. IV. Fig. 2—4. jam delineata sunt.

Fig. 7. *A* Cellulae primigeniae cum nucleis et nucleolis. *B* eaedem diductae et caudatae. *C* Blastema leviter fibrosum cum nucleis impositis. *D* Cellulae valde protensae. *E* eaedem cellulae, laxe coagminatae, in fasciculos telae junctoriae complicatae. *F* Cellula, quae limborum disjunctione in multas fibras dilapsa est. *G* Textus fibrarum telae junctoriae maturarum.

Acido acetico affuso massae pars pellucida facta est, quo facto tum multi nuclei discreti, tum etiam multae fibrae integrae in blastemato amorpho in conspectum prodierunt. Fibrarum via orbem seu sphaeram sequi videbatur.

Totus polypus obductus erat tunica mucosa integra, hujus autem superficies pluribus stratis epithelii tessellati, nullo loco vibratorii, obtecta.

Fig. 8. *A* Cellulae epithelii sine nucleis. *B* epithelium ex cellulis nucleatis compositum; utraque particula ex variis superficiei tumoris locis. Cellulae epitheliales omnes corrugatae erant.

Fig. 9. Tumor fibrosus cutis (verruca). Magn. 160 diam.

Verruca petiolata ex causa haud cognita in fossa axillari juvenis robusti vegetique ex duobus fere annis procrescens, excisa est. Ab initio adeo parva fuerat, ut vix conspici potuisset; sensim incrementum ceperat.

Post exstirpationem plana lentis magnitudinem ac for-

Fig. 4. Primäre Zellen aus einem Fibroid der Genitalien, wahrscheinlich die früheste Entwickelungsstufe der Fibroidfasern darstellend, 160 mal Durchm. vergr.

Der Fall ist bereits in der Erklärung zu Tab. IV. Fig. 5. beschrieben.

Fig. 5. Gefäße und

Fig. 6. in der Entwickelung begriffene Zellenkerne aus einem sehr großen Fibroid des Uterus, 220 mal vergr.

Der Fall ist der in der Erläuterung zu Tab. IV. Fig. 7. beschriebene und dient zum Beweise, daß die Fibroide 1) deutliche Blutgefäße enthalten, 2) nicht blos durch Apposition, sondern wie normale bleibende Gewebe durch Entwickelung neuer histologischer Elementartheile in ihrem Innern sich vergrößern.

Fig. 7 — 9. Fasergeschwülste, deren histologische Elemente mit denen des Bindegewebes übereinkommen.

Fig. 7 und *8.* Histologische Elemente eines Faserpolypen, 220 mal Durchm. vergr.

Ein Mann litt an einem Polypen, welcher am hinteren Ende der Nasenhöhle ansitzend durch die Choanen in den Pharynx hineinragte. Der Polyp wurde nach vorgängiger Spaltung des weichen Gaumens durch Operation entfernt.

Die entfernten Stücke waren sehr fest, blutreich, durchaus homogen, hatten ausgewaschen ein weißes, faseriges Ansehen. Ihr Gewebe bestand, mikroskopisch untersucht, aus Bindegewebsfasern, von denen aber die meisten noch in der Bildung begriffen waren. Die meisten erschienen geschlängelt, unordentlich unter einander verworren; sehr viele zeigten Kerne mit Kernkörperchen. Man sah alle Entwickelungsstufen des Bindegewebes (Fig. 7.), wie sie bereits auf Tab. IV. Fig. 2—4. dargestellt wurden.

Fig. 7. *A* vollkommen primäre Zellen mit Kernen und Kernkörperchen. *B* dieselben Zellen nach zwei Seiten hin verlängert, geschwänzt. *C* undeutlich faseriges Blastem mit aufsitzenden Zellenkernen. *D* sehr verlängerte Zellen. *E* dieselben verlängerten Zellen, zu lockeren Partien aneinandergereiht, zu Bindegewebsbündeln zusammentretend. *F* Zelle, die durch leistenartige Abschnürung in viele Fasern zerfallen ist. *G* Partie von bereits ausgebildeten Bindegewebsfasern.

Durch Behandlung mit Essigsäure wurde ein Theil der Masse durchsichtig; man sah dann viele isolirte Kerne, aber auch viele unveränderte Fasern in einer halb-amorphen Masse. Die Richtung der Fasern schien im Allgemeinen eine kreisförmige, kugelige.

Der ganze Polyp war von der unveränderten Schleimhaut überzogen, welche an ihrer Oberfläche ein aus mehreren Schichten bestehendes Pflasterepithelium, aber nirgends Flimmerepithelium zeigte.

Fig. 8. *A* Partie von kernlosen Epithelialzellen, *B* Epithelium mit kernhaltigen Zellen; beide von verschiedenen Stellen der Oberfläche der Geschwulst. Alle Epithelialzellen waren gerunzelt.

Fig. 9. Fasergeschwulst der Haut (Warze), 160 mal Durchm. vergr.

Eine gestielte Warze, welche in der Achselgrube eines sehr kräftigen, gesunden jungen Mannes saß, wurde durch Abschneiden entfernt. Sie bestand seit ungefähr zwei Jahren, war anfangs klein, kaum bemerkbar, ohne nachweisbare Ursache entstanden, hatte sich aber allmälig immer mehr vergrößert.

Nach der Exstirpation erschien sie platt, von der Größe

mam referebat, epidermide normali obducta et leviter corrugata erat. Petiolus brevis tenuisque.

Disquisitio accuratior haec docuit. A superficie verrucae pulvis abradebatur albidus tenuissimus, quem sub microscopio ex squamulis tenuissimis subrotundis nec non angulosis, nucleorum expertibus constare cognovimus (*Fig. 9. A a*). Hae squamulae cum cellulis planis, extimum stratum epidermidis normalis constituentibus omnino conveniebant. Cellulae stratorum internorum epidermidis tumorem obtegentis passim minores, minus planae erant, nucleisque conspicuis praeditae (*Fig. 9. A b*). Tumor igitur epidermide normali obductus erat.

Intima verrucae pars ex fibris dense compactis texta erat (*Fig. 9. B*). Hic illic fasciculi fibrarum junctoriarum, undulatim serpentium, passim nucleis obsessarum, prostabant (*Fig. 9. C*).

Inter hanc telam multae cellulae caudatae cum nucleis dispertitae erant (*Fig. 9. D*), omnia telae junctoriae formandae stadia, quae Tab. IV. Fig. 2—4. delineata sunt, offerentes.

und Form einer großen Linse, war mit normaler Oberhaut bekleidet, schwach gerunzelt. Ihr Stiel war kurz und dünn.

Die genauere Untersuchung ergab folgende Zusammensetzung derselben. Die von der Oberfläche der Warze abgeschabte Masse bildete ein weißliches, staubiges Pulver, welches unter dem Mikroskop aus sehr dünnen rundlichen oder ovalen, auch eckigen Plättchen ohne Kerne bestand (Fig. 9. *A a*); sie waren ganz identisch mit den platten Zellen, welche die äußerste Schicht der normalen Epidermis bilden. Die Zellen, welche die inneren Epidermoidalschichten der Geschwulst bildeten, waren zum Theil kleiner, weniger platt und zeigten deutliche Kerne (Fig. 9. *A b*). Der Ueberzug der Geschwulst bestand also aus normaler Epidermis.

Das Innere der Warze war von einem sehr dicht gewebten fibrösen Gewebe gebildet (Fig. 9. *B*). Hie und da sah man deutliche Bündel von wellenförmig geschlängelten Bindegewebsfasern, denen oft noch Zellenkerne aufsaßen (Fig. 9. *C*).

In der Masse waren überall sehr viele geschwänzte Zellen mit Kernen zerstreut (Fig. 9. *D*), welche alle verschiedenen Entwickelungsstufen des Bindegewebes, wie sie auf Tab. IV. Fig. 2—4. dargestellt sind, repräsentirten.

I
II
III
IV
V
VI
VII
VIII
IX
X
XI
XII
XIII
XIV

TABULA VIII.

Carcinoma. Scirrhus. Carcinoma alveolare.

Fig. 1 — 3. Carcinoma durum (scirrhus) testiculi. Magn. 220 diam.

Testiculus exstirpatus ovum anserinum ambitu aequabat, ovique forma, qua in sano statu gaudet, bene servata, nullis tuberibus seu nodis deformis erat. Superficies ejus, quae tunicis vaginalibus adversa est, laevis, hic illic tantummodo cum tunicis concreta erat. Epididymis satis conspicua haud videbatur intumuisse. Ejusmodi testiculum si dissecueris, omnem ejus textum eodem modo degeneratum videbis, densum nempe, cartilagineum, album.

Microscopio exploratus exhibet quae sequuntur.

Frustula minima, quae a tumore recens dissecto abrasimus et aqua conspersimus, ex cellularum congerie constare vidimus (*Fig. 1.*). Hae cellulae perpallidae sunt, variae magnitudinis ac formae, subrotundae (*a*), acuminato-ovatae (*b*), caudatae (*f*), denique informes. Plurimae nucleis conspicuis instructae sunt (*a b*), nonnullae nucleolis in nucleo (*c h*), perpauci nucleis carent aut adipis guttulis conspersae sunt (*g*). Inter has cellulas singula corpuscula minora (cellularum nuclei cum et sine nucleolis *d*) prostant, praeterea acervuli majores minoresve granulorum fuscorum (adipis [*e*]); denique hic illic intumescentiae nodosae prominent (*Fig. 3. B*), quae capsulae sunt paulisper fibrosae, cellulis modo descriptis repletae.

Frustula tumoris forficula abscissa cum aqua adsperseris tenuibusque acubus, quantum fieri potuerit, divelleris, videbis primo cellulas, de quibus jam dictum est, perpallidas, variae formae ac magnitudinis. Hae affuso acido acetico prorsus disparent; remanent non nisi nuclei cum nucleolis. Cellulae, si aquam iterum iterumque affundendo eas elueris, textum relinquunt fibrarum latarum pellucidarum (*Fig. 2.*). Hae muscularibus organicis simillimae sunt; addito acido acetico disparent fere, prodeuntque particulae oblongae avenaeformes (nuclei *Fig. 3. A*), iis similes, quae post acidi acetici in fibras musculares intestini uterive actionem comparent. Cellulae et fibrae (adipis granulis et chole-

Eigentlicher Krebs (Carcinoma). Skirrhus. Gallertkrebs.

Fig. 1—3. Festes Carcinom (Skirrhus) des Hoden. Vergr. 220 mal Durchm.

Der exstirpirte Hode hatte die Größe eines Gänseeies, zeigte noch seine regelmäßige Eiform ohne alle Höcker und Auswüchse. Seine den Vaginalhäuten zugekehrte Fläche war glatt, nur stellenweise mit diesen Häuten verwachsen. Der Nebenhode war deutlich und schien nicht vergrößert. Wird der Hode durchschnitten, so sieht man, daß seine ganze Masse eine gleichförmige Veränderung erlitten hat: sie erscheint sehr fest, knorpelartig, von weißer Farbe.

Die mikroskopische Untersuchung ergiebt Folgendes:

Kleine Massen, welche von einem frischen Durchschnitt der Geschwulst abgeschabt und mit Wasser befeuchtet untersucht werden, bestehen ganz aus Anhäufungen von Zellen (Fig. 1.). Diese Zellen sind sehr blaß, von verschiedener Form und Größe, bald rundlich (*a*), bald spitz-oval (*b*), bald geschwänzt (*f*) oder von ganz unregelmäßiger Form. Die meisten zeigen deutliche Kerne (*a b*); bei einigen sieht man im Kern ein deutliches Kernkörperchen (*c h*); nur wenige sind ohne Kerne, einzelne mit Fetttröpfchen besetzt (*g*). Zwischen diesen Zellen sieht man einzelne kleinere Körperchen (Zellenkerne mit oder ohne Kernkörperchen *d*). Stellenweise erscheinen zwischen den Zellen kleinere oder größere Partien von dunklen Körnchen (Fettkörnchen [*e*]). Endlich sieht man hie und da einzelne knollige Partien (Fig. 3. *B*). Sie bestehen aus unbestimmt faserigen Kapseln, deren Inneres mit den bereits beschriebenen Zellen erfüllt ist.

Bringt man kleine mit der Scheere abgeschnittene Stückchen der Geschwulst unter das Mikroskop, die man mit Wasser befeuchtet und mit feinen Nadeln so viel als möglich aufgefasert hat, so erscheinen zuerst die bereits erwähnten sehr blassen Zellen von verschiedener Form und Größe. Durch Behandlung mit Essigsäure verschwinden sie völlig und es bleiben nur die Kerne mit Kernkörperchen übrig. Werden diese Zellen durch wiederholtes Auswaschen mit Wasser so viel als möglich entfernt, so bleibt ein Gewebe zurück, welches aus breiten, durchsichtigen Fasern (Fig. 2.) besteht. Diese Fasern gleichen ganz den organischen Muskelfasern; sie verschwinden durch Essigsäure größtentheils und es kommen dann längliche haber-

stearini crystallis hic non respectis) sola elementa sunt huic scirrho propria.

Lamellae tenuissimae cultelli Valentini ope ex tumore exsectae non solum ea quae descripsimus, elementa histologica sed etiam peculiarem eorum compositionem patefecerunt. Fibrae non rectam viam sed arcuatam secutae curvas, parabolas, ellipses seu orbes formabant spatia circumscribentes, quae cellulis repleta erant. Fibrarum decursus acidi acetici inprimis actione patefactus est, quippe qua nuclei, fibrarum situm indicantes, in conspectum prodierunt. Hujusmodi exemplum in *Fig. 3. A* habes. Fibrarum aliae rectam lineam tenent, aliae orbiculares capsulam sphaericam cellulis repletam formant. Tales particulae si remoto microscopii foco explorentur, fibras non solum maculas orbiculares, sed capsulas vere sphaericas formare manifestum fit: tubera fibrosa vides, nullis cellulis apparentibus, quae tum demum prodeunt, cum globuli ope compressorii complanati aut capsularum fibrae acido acetico pellucidiores factae fuerint; tunc enim cellularum internarum nuclei rotundi, a nucleis capsulae oblongis satis diversi, luculenter conspiciuntur.

Massae ex tumore exsculptae si acidum aceticum adspersum fuerit, materies amorpha mucosa coagulatur.

Parva scirrhi pars mollior est ac puriformis, massam pultaceam constituit, ex cellularum destructarum fibrarumque residuis congestam. In hac neque fibras neque cellulas distingues singulas; omnia in pultem structurae plane expertem contrita sunt, qua multa granula fusco-brunnea (adipis) tum discreta, tum coacervata continentur. Acido acetico addito tota massa pallescit, in globum concrescit; peculiaris autem materiae coagulatio non observatur.

Praeterea in aliquo scirrhi loco cellulae permagnae cum et sine nucleolis prostant, nec non cholestearini crystalli illis interpositi.

Epididymidis fere normalis tunicaeque vaginalis singulae tantum portiones scirrho sunt affectae, quae textu atque elementorum dispositione cum testiculo scirrhoso omnino conveniunt.

Fig. 4 et *5*. Scirrhus hepatis. Magn. 220 diam.

Miles junior diu abdominis intumescentia indies crescente laboravit. Abdomen contrectantes tumorum durum nodosum deprehendimus, totum abdomen explentem. Febre hectica mors acceleratur.

Cadavere dissecto paullulum liquoris puriformis in abdominis cavo reperimus, superficiem plurimorum organorum fibrina exsudata coagulataque obductam. Hepatis ingens magnitudo, adeo ut in pelvim prominens, totum fere ab-

kornförmige Maſſen (Kerne) zum Vorſchein (Fig. *3. A*), ganz denen ähnlich, welche erſcheinen, wenn die Muskelfaſern des Darmes oder Uterus mit Eſſigſäure behandelt werden. Dieſe beiden Elemente, Zellen und Faſern, ſind (abgeſehen von den Fettkörnchen und den ſogleich zu beſchreibenden Choleſtearinkryſtallen) die einzigen, welche in dieſem Skirrhus vorkommen.

Feine mit dem Doppelmeſſer gemachte Durchſchnitte der Geſchwulſt zeigten nicht nur dieſelben Beſtandtheile, ſie ließen auch die eigenthümliche Anordnung dieſer hiſtologiſchen Elemente erkennen. Die Faſern zeigten nämlich keinen geraden, vielmehr einen mehr bogenförmigen Verlauf, ſie bildeten Curven, Parabeln, Ellipſen oder Kreiſe, deren Inneres mit Zellen ausgefüllt war. Dieſer Verlauf wurde vorzüglich deutlich durch Behandlung mit Eſſigſäure, welche die Kerne ſcharf hervortreten machte, an deren Richtung ſich der Verlauf der Faſern erkennen ließ. Fig. *3. A* ſtellt eine ſolche mit Eſſigſäure behandelte Partie dar. Ein Theil der Faſern verläuft mehr gerade, ein anderer bildet eine kugelförmige Kapſel, deren Inneres mit Zellen erfüllt iſt. Unterſucht man ſolche Partien bei ſchwächerer Vergrößerung, ſo überzeugt man ſich, daß die Faſern nicht blos kreisförmige Maſchen, ſondern wirkliche kugelige Kapſeln bilden: man ſieht dann fibröſe Knollen ohne alle Spur von Zellen; letztere erſcheinen erſt, wenn durch Druck mit Hülfe des Compreſſoriums die Kugeln abgeplattet werden: oder wenn man durch Eſſigſäure die Faſern der Kapſel durchſichtiger macht, wo dann die runden Kerne der inneren Zellen, beſtimmt verſchieden von den länglichen Kernen der umhüllenden Kapſel, deutlich hervortreten. —

Durch Behandlung der aus der Geſchwulſt herausgeſchabten Maſſe mit Eſſigſäure gerinnt eine amorphe, ſchleimartige Materie.

Eine kleine Partie des Skirrhus iſt erweicht, eiterähnlich. Die halbflüſſige, breiartige Maſſe derſelben beſteht aus Reſten zerſtörter Zellen und Faſern, aber weder die einzelnen Faſern noch die Zellen ſind deutlich, Alles iſt in eine unbeſtimmte halbflüſſige Maſſe aufgelöſt, in der ſich ſehr viele dunkle, bräunliche Körnchen (Fett) theils einzeln, theils zu größeren Maſſen zuſammengehäuft, befinden. Durch Eſſigſäure wird die ganze Maſſe blaſſer, ballt ſich zuſammen, ohne daß man eine deutliche Gerinnung einer eigenthümlichen Materie beobachten kann.

An einer Stelle des Skirrhus ſieht man ſehr große Zellen, viele mit, andere ohne Kerne, dazwiſchen Kryſtalle von Choleſtearin (Fig. 3. *C*).

Einzelne ſkirrhöſe Stellen in dem größtentheils normalen Nebenhoden und in der Scheidenhaut des Hoden zeigen ganz dieſelben hiſtologiſchen Elemente mit derſelben Anordnung.

Fig. 4 und *5*. Skirrhus der Leber. Vergr. 220 mal Durchm.

Ein junger Mann, Soldat, litt ſeit längerer Zeit an einer immer mehr zunehmenden Anſchwellung des Unterleibes. Man fühlte deutlich eine feſte, den ganzen Unterleib einnehmende Geſchwulſt mit mehreren harten, knotigen Stellen. Febris hectica. Tod.

Bei der Leichenöffnung fand man in der Unterleibshöhle etwas eiterige Flüſſigkeit und die meiſten Eingeweide an ihrer Oberfläche mit geronnenem Faſerſtoffexſudate bedeckt. Die Leber war außerordentlich vergrößert, ſo daß ſie bis in das

dominis cavum expleret. Exemtum ex abdomine 14 libras 9 uncias 2 drachmas bavar. pondere aequabat. Nodis permultis (20—30) alboflavescentibus, plus dimidio substantiae comprehendentibus pertextum erat, parenchymate ceterum normali gaudens. Ambitus augmentum omnibus lobis commune erat. Tumorum fere omnium forma subrotunda aut ovata; magnitudo a nuce juglande ad ovum gallinaceum usque variabat. Attactu duri firmique, fere cartilaginei, recens dissecti coloris alboflavescentis erant. Plurimi, dum comprimerentur, plus minus humoris alboflavescentis destillabant; nonnulli in medio mollissimi erant, adeo ut in illo humore diffluxisse viderentur. Plurimi etiam, dum dissecarentur, sub cultro crepitabant, apertique texturam fibroso-radiatam, nec vero strata concentrica offerebant. Nodi scirrhosi vasis sanguiferis conspicuis, nudo etiam oculo distinguendis instructi erant, et cum parenchymate normali intime coaliti in hoc immergebantur nulla tunica nulloque textus ipsis proprii strato cincti.

Microscopica tumorum investigatio haec docuit.

A. Humor alboflavescens e tumoribus dissectis expressus compositus erat

1) ex adipis guttulis bene conspicuis, variae magnitudinis, tum discretis (*Fig. 4. A*), tum in acervos collectis concretisque (*B*).

2) ex corpusculis majoribus fuscis granulosis, subrotundis ovatisve, cellulas granulosas adspectu referentibus (*Fig. 4. C*). Cellulae esse videbantur, minimas adipis guttulas aut continentes, aut iisdem irroratae.

3) ex corpusculis minimis pallidis subrotundis, $^1/_{300}$ — $^1/_{400}$‴ diametro aequantibus (*Fig. 4. D*). Haec cellularum nuclei erant, utplurimum nucleolis, uno binisve praediti, pauci discreti, longe plurimi in acervos coagmentati. Plurimi etiam pallidi erant, pauci tantummodo magis fusci, compacti, bene circumscripti.

4) Horum nucleorum nonnulli, at pauci, cellulis minimis pallidis inclusi erant (*Fig. 4. D a*).

Chemica harum particularum constitutio haec fuit.

Aqua nihil mutatum est.

Aethere sufficienter addito adipis guttulae (*A B*) et corpuscula granulosa (*C*) in majores guttas confluebant. Nuclei vero ac cellulae (*D*) albumine coagulato in glomus informe concrescebant, adeo ut neque haec neque illa elementa amplius discernenda essent.

Acido acetico addito materies amorpha, muco coagulato similis, pari modo concrescebat. Nuclei leviter corrugati paullulum ambitus amiserunt, luculentiores vero et marginibus distinctiores prodierunt. Adipis guttulae granulaque non affecta sunt.

Solutione kali (acido carbonico ex aëre paulisper temperati) cellulae et cellularum nuclei plane solvebantur ut

Becken reichte und faſt die ganze Unterleibshöhle einnahm. Sie wog herausgenommen 14 Pfd. 18½ Loth baier. Mediz. Gewicht. Ihre Subſtanz zeigte eine große Menge (wohl 20 — 30) gelblich-weiße Knoten von verſchiedener Größe, welche mehr als die Hälfte ihres Volumens betragen mochten. Das zwiſchen den Knoten liegende Leberparenchym erſchien ganz normal. Die Vergrößerung erſtreckte ſich ſo ziemlich gleichmäßig auf alle verſchiedene Leberlappen. Die Geſchwülſte der Leber hatten alle eine rundliche oder ovale Form: ihre Größe war verſchieden, von der einer Wallnuß, bis zu der eines Hühnereies. Sie fühlten ſich hart und feſt an, faſt knorpelig, und zeigten auf dem Durchſchnitt eine weiß-gelbliche Farbe. Aus den meiſten ließ ſich eine weiß-gelbliche Flüſſigkeit in mehr oder weniger großer Menge herausdrücken, ja einzelne waren in ihrem Inneren ganz erweicht, in die erwähnte Flüſſigkeit umgewandelt. Die meiſten knirſchten beim Durchſchneiden unter dem Meſſer und zeigten einen ſtrahlig-faſerigen Bau; concentriſche Schichten ließen ſich an ihnen nicht unterſcheiden. Die ſkirrhöſen Knoten hatten deutliche, zum Theil ſchon dem bloßen Auge ſichtbare Blutgefäße. Sie waren mit dem normalen Parenchym innig verbunden und gingen unmittelbar in daſſelbe über; ſie waren durch keine Membran, durch keine eigene hiſtologiſche Schicht von demſelben abgegränzt.

Die mikroſkopiſche Unterſuchung der ſkirrhöſen Geſchwülſte ergab Folgendes:

A. Die aus den durchſchnittenen Geſchwülſten ausdrückbare weiß-gelbliche Flüſſigkeit beſtand

1) aus deutlichen Fetttröpfchen von verſchiedener Größe, theils einzeln (Fig. 4. *A*), theils zu größeren Maſſen zuſammengehäuft (*B*);

2) aus größeren dunklen, granulirten, rundlichen oder ovalen, den Körnchenzellen ähnlichen Körperchen (Fig. 4. *C*). Es ſchienen Zellen zu ſein, welche kleine Fetttropfen in ihrem Innern enthielten, oder die äußerlich damit beſetzt waren;

3) aus kleinen, blaſſen, rundlichen Körperchen, von $^1/_{300}$ — $^1/_{400}$‴ Durchm. (Fig. 4. *D*). Die meiſten hatten Kernkörperchen, viele ein einfaches, manche ein doppeltes. Dieſe Körperchen (Zellenkerne) erſchienen hie und da iſolirt, die meiſten aber waren zu ganzen Maſſen zuſammengehäuft. Die meiſten waren blaß, einzelne dunkler, derber mit ſcharfen Umriſſen.

4) Einige dieſer Kerne, aber verhältnißmäßig nur wenige, waren mit kleinen blaſſen Zellen umgeben (Fig. 4. *D a*).

Gegen Reagentien verhielten ſich dieſe Elemente folgendermaßen:

Waſſer veränderte Nichts.

Durch reichlichen Zuſatz von Aether verſchwanden die Fetttröpfchen (*A B*) und die granulirten Körperchen (*C*); ſie floſſen zuſammen und vereinigten ſich zu größeren Fetttropfen. Die Zellenkerne und Zellen (*D*) dagegen wurden durch gerinnendes Eiweiß zu unregelmäßigen geronnenen Klumpen vereinigt und dadurch undeutlich.

Durch Eſſigſäure gerann gleichfalls eine amorphe, geronnenem Schleim ähnliche Maſſe. Die Zellenkerne ſchrumpften etwas zuſammen, wurden (doch nur wenig) kleiner, traten aber beſtimmter und ſchärfer markirt hervor. Die Fetttröpfchen und Fettkörnchen wurden nicht affizirt.

Durch Kalilöſung (die etwas Kohlenſäure aus der Luft angezogen hatte) verſchwanden die Zellen und Zellenkerne voll-

disparerent; perstiterunt non nisi corpuscula granulosa (*B*) et adipis guttulae, quae igitur kali frigido non in saponem redacta sunt.

B. Partibus, quae modo descriptae sunt, aqua quantum fieri potuit elutis, stroma tumorum restitit fibrosum, e fibris nempe distinctis parallelis latis (*Fig. 5. A*) contextum, quae cum muscularibus organicis, quales in utero et canali intestinali occurrunt, utique conveniebant. Hae adeo dense contextae erant, ut membranulas constituerent, in quibus singulae fibrae vix recognoscerentur (*Fig. 5. B*); quin adeo hic illic substantia, etiamsi densa ac compacta, plana amorpha, nullis omnino fibris apparentibus, videbatur. Huic cellularum nuclei tam fortiter adhaerebant, ut nullo modo elui possent (*Fig. 5. C*); unde in ipsa substantia compacta amorpha sitos esse conclusimus. Fibris illis latis taeniaeformibus (*Fig. 5. A*) aliae fibrae passim intertextae erant, ex cellulis caudatis nucleigeris concretae (*Fig. 5. D*). Hae fibrae caudatae rarae quidem, peculiares complexus formabant. Chemicam fibrarum diversarum naturam experiri neglexi.

In lamellis tenuissimis, quas a tumoribus non elutis abscidi, prostabant adipis guttulae (*Fig. 4. A B*), corpuscula granulosa (*Fig. 4. C*) et cellularum nuclei (*Fig. 4. D*), praeterea phosphatis ammonico-magnesici crystalli minimi (post mortem crediderim concretos esse); quae omnia inter fasciculos fibrarum deposita erant. Nonnullis in locis fibrae praevalebant, aliis, praesertim qui emolliti essent, adipis guttulae, aliis cellularum nuclei. Fibrarum neque certum ordinem, neque decursum arcuatum observavi.

Fig. 6 — 8. Carcinoma molle articulationis genu. Fig. 6 et 7. magn. 220 diam.; Fig. 8. 96 diam.

Juvenis magna genu sinistri intumescentia laborabat. Infra genu extremitas valde emaciata erat; magna etiam totius corporis emaciatio atque hectica fecris aegrotum cruciabant. Dorsum pedis dextri ulcere (scrophuloso ?) corrosum erat.

Genu aegrotum ad duplum fere normalis ambitus intumuerat; tumor contrectatus fluctuationem simulavit, cutis paulisper tensa, at non livida erat. Exc. *Stromeyer* crus in inferiore femoris triente amputavit, mihique statim explorandum tradidit.

Resectis genu integumentis facile cognovimus, membranam synovialem inprimis et telam adiposam circumvestientem degenerasse. Synovia non adaucta fuit. Membranae synovialis textus omnis, praeter illas ejus partes, quibus cartilagines articulares vestitae erant, destructus et in substantiam griseo-rufam mollissimam conversus erat, telae adiposae simillimam, colore tantum diversam. Eandem mutationem tela adiposa subierat, plus minus, a 2—3‴ ad ½″ usque penetrantem. Membrana synovialis ac tela adiposa degenerando adeo confusae erant, ut sibi simillimae essent

ständig; es blieben nur die granulirten Körperchen (*B*) und Fetttropfen übrig, die sich also mit Kali in der Kälte nicht verseiften.

B. Die faserige Grundlage der Geschwülste, nachdem die bisher erwähnten Theile so gut als möglich durch Wasser ausgewaschen waren, bestand aus deutlichen parallellaufenden breiten Fasern (Fig. 5 *A*), welche den organischen Muskelfasern, wie sie im Uterus und Darmkanal vorkommen, vollkommen glichen. Sie waren sehr fest miteinander zu membranösen Massen verbunden, in denen man oft die einzelnen Fasern nur mit Mühe erkannte (Fig. 5. *B*), ja stellenweise erschien die Substanz, wiewohl sehr fest und derb, vollkommen amorph, ohne alle Spur von Fasern, und die Zellenkerne waren so fest in sie eingelagert, daß sie durchaus nicht ausgewaschen werden konnten (Fig. 5. *C*). Hier schienen also die Zellenkerne in einer festen, amorphen Substanz zu liegen. Stellenweise lagen zwischen den erwähnten bandartigen Fasern (Fig. 5. *A*) andere Fasern, die aus aneinandergereihten geschwänzten Zellen mit deutlichen Zellenkernen bestanden (Fig. 5. *D*). Diese geschwänzten Fasern bildeten eigene Gruppen, waren aber verhältnißmäßig selten. Die Untersuchung des Verhaltens der verschiedenen Fasern zu chemischen Reagentien wurde leider versäumt.

An dünnen Durchschnitten der unausgewaschenen Geschwülste sah man, daß die Fetttröpfchen (Fig. 4. *A B*), die granulirten Körper (Fig. 4. *C*) und die Zellenkerne (Fig. 4. *D*) und außerdem noch kleine Krystalle von phosphorsaurer Ammoniak-Magnesia (wahrscheinlich erst nach dem Tode entstanden) in den Zwischenräumen der Faserbündel abgelagert waren. An einigen Stellen herrschten die Fasern vor, an anderen, namentlich den erweichten, die Fetttropfen, an anderen die Zellenkerne. Eine bestimmte Anordnung der Fasern oder ein bogenförmiger Verlauf derselben ließ sich nicht wahrnehmen.

Fig. 6 — 8. Weicher Krebs des Kniegelenks. Fig. 6 und 7. Vergr. 220mal Durchm.; Fig. 8. Vergr. 96mal Durchm.

Ein junger Mensch litt an einer bedeutenden Anschwellung des linken Kniees: die Extremität war vom Knie abwärts sehr abgemagert. Ueberhaupt war große Abmagerung des ganzen Körpers und hektisches Fieber zugegen. Auf dem Rücken des rechten Fußes befand sich ein (skrophulöses ?) Geschwür.

Das leidende Knie hatte wohl das Doppelte seines normalen Umfangs; die Geschwulst gab bei der Untersuchung ein täuschendes Gefühl von Fluktuation, die Haut war etwas gespannt, aber durchaus nicht mißfarbig. Das Bein wurde von Prof. Stromeyer am unteren Drittheil des Oberschenkels amputirt und mir zur Untersuchung überlassen, die sogleich nach der Operation vorgenommen wurde.

Nach Eröffnung des Kniegelenkes sah man sogleich, daß die Degeneration ihren Sitz hauptsächlich in der Synovialmembran und dem sie zunächst umgebenden Fettzellgewebe hatte. Die Synovia war nicht vermehrt. Von der eigentlichen Synovialmembran war Nichts mehr zu erkennen; sie war, die Stellen ausgenommen, wo sie die Gelenkknorpel überzog, in eine grau-röthliche Masse umgewandelt, welche sehr weich war und die Consistenz und das Ansehen von gewöhnlichem Fettzellgewebe hatte; von letzterem unterschied sie sich nur durch eine mehr schmuzige, röthlich-graue Farbe. Ganz

neutriusque textus ab altero distingui posset. In hac massa confusa multae foveolae emollitae inordinate dispertitae erant, lentem ad fabam usque ambitu aequantes, unguine fracido alboflavescenti spisso puriformi refertae. Paucis tantum locis tela adiposa membranae synoviali proxima normalis videbatur. Admirati sumus in corpore tam emaciato telam adiposam tanta luxurie articulationem degeneratam circumvestire. Cartilagines tam patellae quam epiphysium femoris tibiaeque sanissimae videbantur. Lamellam cartilaginis patellae armatis oculis exploravi: cartilaginis tam corpuscula quam substantia intercellularis nihil praeter normam exhibuerunt, nisi quod corpuscula multas adipis guttulas continerent. Nudae vero earundem cartilaginum superficies fere ubique strato tenui membranoso obtectae erant, quod chartam scriptoriam tenuissimam crassitudine non superabat; hoc in frustulis facile deglupsimus, frustulaque gelatinosa, cinereoflava, opaca erant.

Jam tumoris singulas portiones microscopio subjecimus.

1) Stratum tenue, quod modo diximus cartilagines obtegisse, plane amorphum videbatur, fibrinae coagulatae simile, vasorum expers, nullis telae junctoriae fibris neque epithelio instructum. Cellulas aliquot continuit, ***Fig. 6. A*** delineatis plerumque similes, aut etiam crassa membrana nucleum contentumque granulosum includentes (***Fig. 6. B***) aut denique pluribus nucleis praeditas (***Fig. 6. C***). Acido acetico addito massa amorpho-membranosa pellucidissima facta est, multique cellularum nuclei in conspectum prodierunt; unde conclusimus blastema carcinomatis futuri esse.

2) Superius foveolas commemoravimus, in massa degenerata emollitione excavatas, unguine alboflavo puriformi refertas. Hoc ex latice limpido permultis cellulis scatente constitit. Cellulae minores majoresve, subrotundae seu ovatae erant; minores $^1/_{200}$ — $^1/_{300}$‴ (***Fig. 6. A a***), quin adeo $^1/_{400}$‴ (***d*** — nonnisi nuclei esse videntur) diametro aequabant, majores $^1/_{100}$ — $^1/_{80}$‴ diam. longitudinali. Plurimae granulis (adipis) fuscis conspersae, multae nucleo conspicuo cum nucleolis praeditae sunt. Praeter has cellulas passim sanguinis corpuscula (***Fig. 6. A c*** — margine adverso) multaque adipis granula vidimus.

Acido acetico latex coagulatus est, cellularum membranae perpalluerunt (***Fig. 6. D a***) aut disparuerunt. Nuclei distinctius et luculentius prodeuntes (***Fig. 6. D***) simplices erant, et a nucleis corpusculorum puris acido acetico irroratorum satis differebant. Granula fusca, quibus cellulae conspersae erant, acido non affecta sunt (***E***).

auf dieſelbe Weiſe war das umgebende Fettzellgewebe verändert, ſtellenweiſe in einer bedeutenden Dicke, von $^1/_2$ Zoll und mehr; an anderen Stellen erſtreckte ſich die beſchriebene Veränderung des Fettzellgewebes nur auf eine Tiefe von 2 — 3 Linien. Die veränderte Synovialmembran und das veränderte Fettzellgewebe glichen einander ſo völlig, daß ſich zwiſchen beiden gar keine Grenze mehr auffinden ließ und beide unmittelbar in einander übergingen. In der degenerirten Maſſe waren viele linſen- bis bohnengroße erweichte Stellen, welche eine ſchmuzig weiß-gelbe, dickliche, eiterartige Flüſſigkeit enthielten. Sie waren ohne beſtimmtes Geſetz durch die ganze Maſſe zerſtreut. Nur an wenigen Stellen ſchien das Fettzellgewebe in der unmittelbaren Nähe der Synovialmembran normal. Es fiel auf, daß die Menge des Fettzellgewebes bei der Abmagerung des übrigen Körpers verhältnißmäßig in der Umgebung des kranken Gelenkes ſehr groß war. Die Knorpelüberzüge ſowohl der Patella, als der Gelenkenden des Os femoris und der Tibia erſchienen ganz normal. Ein Knorpelſcheibchen von der Oberfläche der Patella wurde mikroſkopiſch unterſucht: die Knorpelkörperchen ſowohl als die dazwiſchenliegende amorphe Intercellularſubſtanz des Knorpels zeigten die gewöhnliche Beſchaffenheit, nur enthielten die meiſten Knorpelkörperchen viele Fetttröpfchen. Dagegen waren die freien Flächen der genannten Knorpel faſt überall mit einer dünnen, membranöſen Schicht bedeckt, welche ſich leicht in Fetzen abziehen ließ und dann gallertartig, gelblich-grau, trübe erſchien; ſie hatte die Dicke des Poſtpapiers.

Die verſchiedenen Partien der Geſchwulſt wurden nun mikroſkopiſch unterſucht:

1) Die eben erwähnte dünne Schicht auf den Knorpeloberflächen erſchien vollkommen amorph, geronnenem Faſerſtoff ähnlich, ohne Gefäße, ohne Spur von Zellgewebsfaſern oder Epithelium. Man ſah in ihr einzelne Zellen, von denen die meiſten den Fig. 6. ***A*** abgebildeten glichen, andere hatten eine ſehr dicke Zellenwand und neben dem Kerne einen körnigen Inhalt (Fig. 6. ***B***), noch andere enthielten mehrere Kerne (Fig. 6. ***C***). Durch Behandlung mit Eſſigſäure wurde die amorphe membranöſe Maſſe vollkommen durchſichtig: in ihr traten ſehr viele Zellenkerne ſcharf hervor. Sie war alſo ohne Zweifel ein in der Entwickelung zum Krebs begriffenes Blaſtem.

2) Die in den oben erwähnten erweichten Stellen, welche in der degenerirten Maſſe vorkamen, enthaltene weiß-gelbe, eiterartige, breiähnliche Maſſe, enthält in einer farbloſen Flüſſigkeit ſehr viele größere und kleinere Zellen Dieſe Zellen ſind rundlich oder oval, die kleineren haben $^1/_{200}$ — $^1/_{300}$‴ Durchm. (Fig. 6. ***A a***), ja noch kleinere (***d***) nur $^1/_{400}$‴ (dies ſcheinen bloße Zellenkerne), die größeren meſſen $^1/_{100}$ — $^1/_{80}$‴ im längſten Durchmeſſer. Die meiſten Zellen ſind mit dunklen Körnchen (Fett ?) beſetzt, und viele zeigen einen deutlichen Kern mit Kernkörperchen. Außer dieſen Zellen ſah man noch einzelne Blutkörperchen (Fig. 6. ***A c*** — ſie zeigen in der Abbildung die ſchmale Kante) und viele Fettkörnchen.

Durch Zuſatz von Eſſigſäure gerann die Flüſſigkeit: die Zellenwände wurden ſehr blaß (Fig. 6. ***D a***) oder verſchwanden. Die Kerne der Zellen traten ſchärfer und deutlicher hervor (Fig. 6. ***D***); ſie waren alle einfach und unterſchieden ſich beſtimmt von den Kernen, welche Eiterkörperchen nach Behandlung mit Eſſigſäure zeigen. — Die auf den Zellen aufſitzenden dunklen Körnchen wurden durch die Säure nicht verändert (***E***).

Ammoniaco caustico addito latex non mutatus est, cellularum vero membranae nec non nuclei palluerunt, denique disparuerunt, perstantibus tamen granulis fuscis cellulas obsidentibus, quae potius in conspectum prodierunt (*Fig. 6. E*).

Laticem, quo carcinomatis cellulae suspensae erant, chemicis auxiliis explorantes, sequentia experti sumus.

Acido nitrico addito coagulum coaluit copiosissimum, fere amorphum, albidum, cellulas obvolvens (albumen); cellulae non affectae sunt.

Aethere larga materiae amorphae opacae (albuminis) copia coagulata est; granula (adipis) fusca, cellulis adspersa, soluta sunt fere omnia.

Infusum gallarum coagulum uberrimum coegit, partim amorpho-granulosum, coloris brunnei (albumen), partim plane amorphum, coloris expers (substantiae extractivae). Cellulae hoc coagulo obvolutae erant.

Bichloreto hydrargyri coagulum copiosissimum amorphum, coloris expers, redditum est, cellulas obvolvens (albumen).

Argento nitrico tum massa granulosa nigra (chloretum argenti) quam fusco-brunnea, plane amorpha (albumen) coagulata est.

Acido acetico affuso coaguli amorphi (pyinae?) modicam copiam accepimus.

Quantum acido acetico, tantum fere alumine etiam coagulatum est (minus tamen quam reagentibus albumen coagulantibus). Coagulum plane amorphum erat, coloris expers, cellulas obvelabat.

3) Massa, quam prae ceteris carcinomatosam dixerim, griseo-rufa, telae adiposae similis, vasis sanguiferis (*Fig. 8.*) pertexta fuit satis conspicuis; curvo decursu in retia irregularia complicitis. In ipso textu eaedem cellulae ac in locis emollitis (*Fig. 6. A*) prostabant. Laticis portio et hic acido acetico in coagulum amorphum haud coloratum coacta est. Cellulis premendo atque eluendo quantum fieri potuit remotis, substantia amorpho-fibrosa perstitit, textus stroma constituens, quam cum accuratius investigaremus, ex fibris taeniaeformibus parallelis (*Fig. 7. A*) organicas musculares ad effigiem aemulantibus compositam esse in marginibus inprimis perspeximus. Huic textui cum acidum aceticum infunderetur, in fibris valde pallescentibus nuclei prodierunt, partim ovati cum nucleolis, partim longitudinaliter diducti, acuminati, avenaeformes (*Fig. 7. B a*). Tota compages amorpho-fibrosa acido acetico pellucida reddita est, omnibusque locis, iis etiam, ubi singulae fibrae certe non distinguendae erant, permultos nucleos obtulit, in series parallelas coagminatos (*Fig. 7. B b*). Hinc patuit, eas adeo portiones, quae amorphae videbantur, ex iisdem fibris contextas esse. In parvis particulis fibrae illae parallelae et satis rectae decurrebant; ordinem vero ac regulam omnibus communem non observavimus. Fibris cellulae, magna hic illic copia, interspersae erant; alternis locis fibrae cellulaeve praevalebant. Nec defuerunt carcinomatis portiones, quae telam adiposam normalem quam maxime adsimularent, microscopio autem accuratius investigatae eadem quae jam

Zusatz von kaustischem Ammoniak veränderte die Flüssigkeit nicht, machte aber die Zellenwände sowohl als die Zellenkerne blaß und brachte sie zuletzt zum Verschwinden. Nur die dunklen Körnchen, welche die Zellen bedeckten, wurden vom Ammoniak nicht angegriffen, traten vielmehr schärfer und deutlicher hervor (Fig. 6. *E*).

Ueber die chemische Beschaffenheit der Flüssigkeit, in welcher die Krebszellen suspendirt waren, gaben mikrochemische Versuche folgende Aufschlüsse:

Durch Zusatz von Salpetersäure bildete sich ein sehr reichliches, fast amorphes, weißliches Koagulum, welches die Zellen einschloß (Eiweiß). Die Zellen selbst wurden nicht verändert.

Durch Aether erfolgte eine reichliche Gerinnung einer amorphen dunklen Materie (Eiweiß?); die auf den Zellen sitzenden dunklen Körnchen wurden größtentheils aufgelöst (Fett).

Infus. Gallarum gab ein sehr reichliches Gerinnsel, theils amorph-körnig, von bräunlicher Farbe (Eiweiß), theils vollkommen amorph, farblos (Extraktivstoffe). Die Zellen wurden in diese Gerinnsel eingeschlossen.

Durch Quecksilberchlorid sehr reichliche Gerinnung einer amorphen, farblosen Masse, welche die Zellen einschloß (Eiweiß).

Durch salpetersaures Silber eine sehr reichliche Gerinnung; theils schwarze, körnige Masse (Chlorsilber), theils dunkelbraune, vollkommen amorphe Massen (Eiweiß).

Durch Essigsäure gerann eine mäßige Menge einer amorphen Masse (Pyin?).

Durch Alaun trat eine mäßige Gerinnung ein (ungefähr so viel wie durch Essigsäure, weniger als durch die Reagentien, welche das Eiweiß zum Gerinnen bringen). Die Masse war vollkommen amorph, farblos; sie schloß die unveränderten Zellen ein.

3) Die eigentliche, dem Fettzellgewebe ähnliche grauröthliche Krebsmasse enthielt deutliche Blutgefäße (Fig. 8.), welche geschlängelt verlaufend, unregelmäßige Netze bildeten. In dem Gewebe erschienen dieselben Zellen, welche in den erweichten Stellen beschrieben worden sind (Fig. 6. *A*). Auch hier gerann durch Essigsäure ein Theil der Flüssigkeit zu einer amorphen farblosen Masse. Wurden die Zellen durch Pressen und Auswaschen so viel als möglich entfernt, so blieb als Grundlage des Gewebes eine amorph-faserige Substanz zurück, in der man bei genauer Betrachtung parallellaufende bandartige Fasern erkannte (Fig. 7. *A*), welche denen der organischen Muskeln vollkommen glichen. An den freien Rändern waren sie vorzüglich deutlich. Behandelte man das Gewebe mit Essigsäure, so wurden diese Fasern sehr blaß und es erschienen in ihnen Kerne, bald oval mit Kernkörperchen, bald in die Länge gezogen, zugespitzt, haberkornförmig (Fig. 7. *B a*). Die ganze, amorph-faserige Masse wurde durch Essigsäure durchsichtig und zeigte überall, auch an den Stellen, wo man die einzelnen Fasern nicht mit Bestimmtheit unterscheiden konnte, sehr viele in parallelen Reihen geordnete längliche Kerne (Fig. 7. *B b*). Es geht daraus hervor, daß auch jene scheinbar amorphen Stellen aus denselben Fasern bestanden. Diese Fasern liefen an kleinen Stücken parallel und ziemlich gerade; eine regelmäßige Anordnung derselben im Großen ließ sich nicht wahrnehmen. Zwischen den Fasern waren die Zellen eingestreut, oft in großen Partien; an manchen Stellen herrschten die Fasern, an anderen die Zellen vor. An einigen Stellen

descripsimus elementa offerrent, fibras nimirum, cellulas adipisque guttulas magna copia illic interspersas. Tela carcinomatosa in sanam pedetentim transiit. Etenim telae adiposae circumvestientis particulam, armatis adeo oculis perlustrantes nihil distinximus, nisi cellulas adiposas normales, vasis pertextas. Cellulis autem premendo ruptis adipeque expresso et aqua quantum fieri potuit eluto, compages restitit ex perpaucis telae adiposae particulis normalibus, innumeris vero fibris carcinomatosis recentissime genitis constituta. In hac carcinomatis portione, haud dubie recentissima, manifestum erat fibras carcinomatosas eodem modo ac fibras musculares organicas ex cellulis protensis fusiformibus progigni. Cellulis, quarum nuclei nucleolique acido acetico affuso egregie in conspectum prodierunt, detrita illa telae adiposae compages abundabat, modo discretis, modo acervatim congregatis (*Fig. 7. C*). Aliis locis inter cellulas telae adiposae normales carcinomatis etiam cellulae praeter fibras insitae erant (*Fig. 6. A*).

Massae degeneratae portionem membranae synoviali vicinam chemicis periculis subjeci, quorum eventum observare aliis negotiis prohibitus atque haec tantum edoctus sum, partes millenas massae carcinomatosae recentis 171 partes solidas et 829 partes volatiles ad 100° *C.* evaporatas (aquae) continere; massamque carcinomatosam adipe abundantissimam esse.

Fig. 9. Cellulae carcinomatis ex scirrho mammae. Magnit. 220 diam.

Fibrae in carcinomate rarae erant, iis, quas *Fig. 5. A* et *Fig. 7. A* delineavi, prorsus aequales; his interpositi erant permulti cellularum nuclei (*Fig. 9. A*) cellulaeque maturae (*Fig. 9. B*). In massam carinomatosam immersi erant sacculi coeci clavati vasorum lacteorum prorsus integri.

Fig. 10. Scirrhum nascentem illustrat. Magnit. 220 diam.

Idem vir, cujus testiculus scirrhosus commentario figurae 1—3. descriptus est, vulnere fere sanato mortuus erat.

Cadavere dissecto in utroque pulmone, in hepate nec non in funiculo spermatico dextro, cujus testiculus exstirpatus fuerat, nodos scirrhosos deprehendimus. Prope columnam vertebralem in ipsa aorta glomus nodorum scirrhosorum situm erat, manum latitudine, 2 — 3 pollices crassitudine exaequans, a promontorio ad diaphragma usque extensum.

Accurata horum scirrhorum inspectio haec docuit.

Nodi scirrhosi in pulmonibus satis circumscripti erant, subrotundi, nucem avellanam ad castaneam usque ambitu aequantes, compacti, duriores quam tela qua circumdati erant pulmonalis; discissi colorem fuscum rufobrunneum, striis pallidioribus fuscioribusque veluti venis variegatum offerebant. Armatis oculis massa homogenea, omnis structurae expers esse videbantur, tela pulmonali nusquam apparente.

glich der Krebs in seinem äußeren Ansehen ganz täuschend normalem Fettzellgewebe; doch zeigte die mikroskopische Untersuchung auch hier nur die bereits beschriebenen Elemente, Fasern, Zellen und dazwischen viele kleine Fetttröpfchen. Der Uebergang des Krebses in das gesunde Gewebe war ein sehr allmäliger. Untersuchte man eine Portion des Fettzellgewebes aus der Umgebung, so schien dieses auf den ersten Anblick, selbst unter dem Mikroskope ganz normal. Man sah nichts weiter als die gewöhnlichen Fettzellen, von Gefäßen durchzogen. Wurde das Fett durch Zersprengen der Fettzellen mittelst Pressen und durch öfteres Auswaschen mit Wasser so viel als möglich entfernt, so blieb ein Rückstand, der nur zum kleinsten Theil aus den normalen Bestandtheilen des Fettzellgewebes, größtentheils aber aus neugebildeten Krebsfasern (Fig. 7.) bestand. Man sah an diesem, offenbar dem jüngsten Theile der Krebsmasse, sehr deutlich, daß die Krebsfasern sich ebenso wie die organischen Muskelfasern, aus verlängerten, spindelförmigen Zellen herausbilden. Solche Zellen, deren Kerne mit Kernkörperchen durch Essigsäure sehr deutlich wurden, erschienen in diesem Rückstande des Fettzellgewebes in großer Anzahl, bald einzeln, bald zu Gruppen verbunden (Fig. 7. *C*). An andern Stellen waren zwischen die normalen Fettzellen neben den Krebsfasern auch deutliche Krebszellen (Fig. 6. *A*) eingelagert.

Eine Portion der degenerirten Masse aus der Nähe der Synovialmembran wurde einer chemischen Untersuchung unterworfen, die leider durch Störungen unterbrochen, nicht zu Ende geführt werden konnte. Sie ergab nur, daß 1000 Theile frischer Krebsmasse 171 Theile feste Bestandtheile und 829 Theile bei 100° C. flüchtige Bestandtheile (Wasser) enthielten, und daß die Krebsmasse sehr reich an Fett war.

Fig. 9. Krebszellen aus einem Scirrhus mammae, 220 mal Durchm. vergr.

Der Krebs enthielt sparsame Fasern, ganz wie die Fig. 5. *A* und Fig. 7. *A* abgebildeten; dazwischen sehr viele Zellenkerne (Fig. 9. *A*) und vollständige Zellen (Fig. 9. *B*). Zwischen der Krebsmasse erschienen die blinden kolbigen Enden der Milchgefäße noch ganz unverändert.

Fig. 10. erläutert die Entstehung des Skirrhus. Vergr. 220 mal Durchm.

Derselbe Mann, dessen skirrhöser Hode in den Erklärungen zu Fig. 1—3. dieser Tafel beschrieben wurde, starb, nachdem die Operationswunde fast geheilt war.

Bei der Sektion zeigten beide Lungen, die Leber und der Samenstrang der rechten Seite, wo der Hode exstirpirt war, skirrhöse Ablagerungen. Auf der Wirbelsäule lag unmittelbar auf der Aorta eine handbreite und 2 — 3 Zoll dicke, an der Oberfläche knollige Ablagerung von Skirrhusmasse, welche vom Promontorium bis fast ans Zwerchfell reichte.

Die genauere Untersuchung dieser skirrhösen Partien ergab Folgendes:

Die Skirrhusmassen in der Lunge waren ziemlich umschrieben, rundlich, haselnuß- bis kastaniengroß, sie waren ziemlich konsistent, fester als das umgebende Lungengewebe, auf dem Durchschnitt dunkel röthlich-braun, mit helleren und dunkleren Streifen, so daß sie wie geadert erschienen. Unter dem Mikroskop erschienen diese Theile als eine unbestimmte gleichförmige Masse, vom eigentlichen Lungengewebe war gar

Dum vero hujusmodi particulae ammoniaco tractarentur, fasciculi fibrosi normales telae pulmonalis probe in conspectum prodierunt; unde patuit, scirrhi materiem in tela pulmonali normali depositam esse, omniaque ejus interstitia explere. (Aëris ne minimum quidem in particulis pulmonum scirrhosis invenimus.) Massa scirrhosa fere ubique amorpha, cujusvis structurae expers erat (*Fig. 10. B a*), in eadem cellulae progerminantes (*Fig. 10. B*) prostabant, nuclei nimirum cum et sine nucleolis, pallidis membranis obvelati, quae plus minus e blastemate emergentes saepius vix ab eo discerni poterant. Hic illic magna cellularum copia erat in acervos congesta (*Fig. 10. A*); aliis locis discretae erant (*Fig. 10. B*). Singulae cellulae majores (*B*) membrana crassa duplici margine cincta insignes erant. Aliis denique locis in massa amorpha fibrae jamjam progenitae erant, quae acido acetico affuso pallidiores reddebantur, nucleosque oblongos prodiderunt (sicuti in *Fig. 7. B*), teneriores quidem nec satis definitis lineamentis.

Nonnulli nodi scirrhosi degeneratione magis progressi cellulas caudatas cum nucleis offerebant (*Fig. 10. C*) eo usque maturas, ut in fibras scirrhi converterentur, nec non earundem fibrarum complexus (*Fig. 2.*), qui acido acetico irrorati nucleos in conspectum prodiderunt (sicuti in *Fig. 7. B*).

Hepatis scirrhus in parte superiore convexa sub capsula peritoneali sedit, subrotundus, pomi minoris ambitum exaequans, satis compactus et fragilis; discissus colorem rufobrunneum maculis albidis coerulescentibusque variegatum obtulit. Armatis oculis investigatus praeter cellulas hepatis normales carcinomatis etiam cellulas pallidas, *Fig. 4. D* delineatis similes, multasque caudatas (*Fig. 10. C* — fibras scirrhi futuras) exhibuit. Quibus omnibus quantum fieri potuit elutis sat magna copia compagis solidae restitit. Haec albida erat, densa, neque diduci neque in fibras diffindi poterat. Partim glomerulos globosos plane amorphos, $^1/_{100}$ — $^1/_{20}$‴ diam. aequantes constituebat, partim fibrarum plus minus scirrhosarum complexus. Acido acetico perfusa perpalluit, fere omnis disparuit, paucis nucleis prodeuntibus. Hinc apparuit blastema esse formationem vixdum enixum.

Glomus scirrhosum aortam obsidens eundem omnino adspectum praebuit ac hepatis scirrhus. Compactum erat; discissum offerebat colorem rufobrunneum albo variegatum; singulae ejus portiones subrotundae, nodosae, nonnullae in medio emollitae erant.

Hanc compagem microscopio explorantes, eam vasis sanguiferis bene conspicuis, larga copia guttularum granulorumque adipis, paucis cholestearini crystallis, cellulis discretis, et cellularum nucleis constitui vidimus, in massa densa et compacta, veluti stromate, quae partim blastema cellulas et cellularum nucleos continens, partim plane amorpha erat, aut magnas cellulas cum crassis membranis (sicuti in *Fig. 10. B*) procreare coeperat. Stroma textus amorphum passim glomerulos globosos $^1/_{10}$‴ diam. plus minus aequantes

nichts mehr zu ſehen. Wurden aber ſolche Stücke mit Ammoniak behandelt, ſo traten die normalen Faſerbündel des Lungengewebes deutlich hervor; man überzeugte ſich auf dieſe Weiſe, daß die ſkirrhöſe Maſſe in das normale Lungengewebe abgelagert war und alle Zwiſchenräume deſſelben vollkommen erfüllte. (Die ſkirrhöſen Partien der Lunge enthielten keine Spur von Luft.) Die ſkirrhöſe Maſſe erſchien an den meiſten Stellen ganz amorph, ohne alle Spur von Struktur (Fig. 10. *B a*); in dieſer amorphen Maſſe ſah man anfangende Zellenbildung (Fig. 10. *B*): man ſah deutliche Zellenkerne mit oder ohne Kernkörperchen; um dieſe blaſſe Zellenwände, die ſich mehr oder weniger deutlich vom umgebenden Blaſtem abgränzten, oft kaum von demſelben zu unterſcheiden waren. Stellenweiſe erſchienen die Zellen zahlreich, in große Gruppen verſammelt (Fig. 10. *A*), an anderen Stellen vereinzelt (Fig. 10. *B*). Man unterſchied an einzelnen größeren Zellen (bei *B*) ſehr deutlich eine dicke, doppelt begränzte Zellenwand. An anderen Stellen erſchienen in der amorphen Maſſe breite Faſern, welche mit Eſſigſäure behandelt, blaſſer wurden und längliche Kerne zeigten (wie bei Fig. 7. *B*), nur zarter und nicht ganz ſo beſtimmt.

Einzelne ſkirrhöſe Knollen zeigten eine weiter vorgeſchrittene Skirrhusbildung: einzelne geſchwänzte Zellen mit Kernen (Fig. 10. *C*), in der Umbildung in Skirrhusfaſern begriffen; ganze Partien von ausgebildeten Skirrhusfaſern (Fig. 2.), in denen durch Eſſigſäure deutliche Kerne erſchienen (wie bei Fig. 7. *B*).

Der Skirrhus der Leber ſaß unmittelbar unter dem Peritonealüberzug an ihrem oberen converen Theile; er war rundlich, von der Größe eines kleinen Apfels, war ziemlich feſt und brüchig, auf dem Durchſchnitte von röthlich-brauner Farbe mit eingeſprengten weißlichen und bläulichen Partien. Er zeigte unter dem Mikroſkop neben normalen Leberzellen blaſſe Krebszellen, ähnlich den Fig. 4. *D* abgebildeten, viele geſchwänzte Zellen (Fig. 10. *C* — in der Entwickelung begriffene Skirrhusfaſern). Wurden dieſe Elemente ſo gut als möglich ausgewaſchen, ſo blieb eine feſte Maſſe in ziemlich großer Menge zurück. Sie hatte eine weißliche Farbe, war derb und ließ ſich nicht auseinanderziehen oder auffaſern. Bald bildete ſie ganz amorphe, unbeſtimmt kugelige Partien von verſchiedener Größe ($^1/_{100}$ — $^1/_{20}$‴ Durchm.), bald faſerige Maſſen, in denen man mehr oder weniger deutliche Skirrhusfaſern erkannte. Beim Zuſatz von Eſſigſäure wurde die Maſſe ganz blaß, verſchwand faſt gänzlich und man ſah nur wenige Kerne erſcheinen: ſie bildete alſo ein noch faſt ganz unorganiſirtes Blaſtem.

Die auf der Aorta aufliegende Skirrhusmaſſe hatte ganz das Ausſehen, wie der Skirrhus der Leber. Die Maſſe war feſt, auf dem Durchſchnitt röthlich-braun mit weißen Punkten; die einzelnen Partien waren rundlich, knollig, einige in der Mitte erweicht.

Die mikroſkopiſche Unterſuchung zeigte in der Maſſe deutliche Blutgefäße, viel Fett, theils Tropfen, theils Körnchen und einzelne Kryſtalle von Choleſtearin, iſolirte Zellen und Zellenkerne und als Grundlage eine derbe, feſte Maſſe, die theils als Blaſtem auftretend, Zellen und Zellenkerne im Innern enthielt, theils vollkommen amorph erſchien, oder eine unvollendete Bildung großer Zellen mit dicken Wänden (wie Fig. 10. *B*) zeigte. Stellenweiſe bildete die amorphe Grundlage des Gewebes kugelige Maſſen von $^1/_{10}$‴ Durchm. mehr

constituit, quibus cellularum germina (*Fig. 10. B* delineatis simillima) continebantur; hi acido acetico pellucidissimi facti sunt, et hic illic nucleos oblongos, fibrarum musculariorum organicarum nucleos aemulantes prodiderunt — fibrarum igitur formandarum initia.

Locus emollitus in medio nodi scirrhosi cellulas scirrhi, quarum aliquot fere dilapsae sunt, multas adipis guttulas, paucos cholestearini crystallos offert; pertextus est multis taeniis trabeculisque filamentosis, emollitione nondum consumtis, quae fibris scirrhosis constituuntur.

Fig. 11. Stroma fibrosum scirrhi. Iconis a *Müllero*, Tab. II. Fig. 1. delineatae imitatio.

„Maculae fasciculorum fibrosorum ex carcinomate reticulari mammae, remotis cellulis globulosis."

Fig. 12. Cellulae carcinomatis alveolaris ventriculi, 100 diam. auctae. Ex *Mülleri* Tab. II. Fig. 3. a.

Fig. 13. Cellulae minores et minimae ex eodem carcinomate alveolari, 450 diam. ampliatae. Imitatio figurae 3. b Tab. II. *Mülleri.*

Fig. 14. Crystalli et cellulae ex carcinomate alveolari tractus intestinorum. Magn. 220 diam.

Vir peritonitide acutissima laborans paucis post receptionem horis in nosocomio Monacensi mortuus est. Cadaveris dissectio in tractu intestinorum tumorem alveolari-carcinomatosum patefecit, quo emollito intestinum perforatum faeces in abdominis cavum effuderat.

Laesiones tractus intestinorum haec fuere. In exitu intestini tenuis, versus valvulam Bauhini tunica muscularis hypertrophica ad $^1/_2$‴ usque crassitie exaequabat. Tunica mucosa et villi normales erant, epithelii maxima pars desquamata.

Ubi intestinum tenue coeco continuatur, ad ipsam valvulam Bauhini tunica muscularis quam maxime hypertrophica erat, plus 1‴ crassior.

Hic in intestini pariete tumor sedit, parvum ovum gallinaceum ambitu exaequans, cujus altera pars intestini tenuis exitum amplexa non in hujus intestini lumen prominebat, altera vero pars coeci introitum obsedit, appendices racemosas villosas, nucem avellanam magnitudine aequantes in intestini lumen protrudens. Tumor omnino compactus erat, durus, cartilagineus; appendices villosae internae vero molles, qualis tunica mucosa est. Discissus compagem neutiquam aequalem obtulit; partim mollem gelatinosam, partim duram, cartilagineam; color interne alboflavescens caeruleo-griseo variegatus erat.

Armatis oculis in massa gelatinosa vidimus:

1) crystallos (*Fig. 14. B*), prismata nimirum trilatera klinorhombica, in aqua non, at in acido acetico solubilia (Phosphas ammonico-magnesicus).

2) Cellulas perpallidas variae formae ac magnitudinis (*Fig. 14. A*).

3) Adipis guttulas granulaque.

4) Gelatinam coloris expertem; ne armatis quidem oculis satis conspicuam. Haec chemice tentata ita se habuit.

oder weniger, welche deutliche Anfänge von Zellenbildung (ganz wie Fig. 10. *B*) in ihrem Innern zeigten; sie wurden durch Behandlung mit Essigsäure ganz durchsichtig und zeigten stellenweise längliche Kerne, ähnlich denen der organischen Muskelfasern — also anfangende Faserbildung.

Eine erweichte Stelle in der Mitte einer knolligen Partie des Skirrhus zeigt Skirrhuszellen, manche bereits halb zerfallen, viele Fetttropfen, einzelne Krystalle von Cholestearin — sie wird von vielen fadigen Brücken und Balken durchzogen, welche der Erweichung noch widerstanden haben. Diese bestehen aus Skirrhusfasern.

Fig. 11. Faserige Grundlage des Skirrhus. Kopie nach Müller. Tab. II. Fig. 1.

„Maschen der Faserbündel von Carcinoma reticulare der Brust nach Entfernung der Zellenkugeln."

Fig. 12. Zellen eines Carcinoma alveolare des Magens, bei 100maliger Vergröß. Nach Müller Tab. II. Fig. 3. *a.*

Fig. 13. Noch kleinere und kleinste Zellen aus demselben Carcinoma alveolare, bei 450mal. Vergr. Kopie nach Müller. Tab. II. Fig. 3. *b.*

Fig. 14. Krystalle und Zellen aus einem Gallertkrebs des Darmkanales. 220mal vergr.

Der Fall betraf einen Mann, der mit den Erscheinungen einer heftigen Peritonitis in das Münchner Krankenhaus kam, und wenige Stunden nach seiner Aufnahme starb. Bei der Leichenöffnung fand man den Darm in Folge von Erweichung einer gallertartigen Krebsgeschwulst perforirt und Kotherguß in die Bauchhöhle.

Der Darmkanal verhielt sich folgendermaßen: Am Ende des Dünndarms, gegen die Bauhin'sche Klappe hin, wurde die Muskelhaut hypertrophisch, wohl $^1/_2$‴ dick. Schleimhaut und Darmzotten waren ganz normal; das Epithelium größtentheils abgestoßen.

An der Uebergangsstelle des Dünndarms in den Blinddarm, bei der Valvula Bauhini war die Muskelhaut sehr stark hypertrophisch, ihre Dicke betrug mehr als eine Linie.

An dieser Stelle saß in der Wand des Darmes eine Geschwulst von der Größe eines kleinen Hühnereies: ein Theil von ihr saß auf dem Ende des Dünndarms, ohne in dessen Lumen vorzuragen, ein anderer Theil auf dem Anfang des Blinddarms; er schickte haselnußgroße, traubige, zottige Fortsätze in das Innere des Darmes. Die Consistenz der Geschwulst war im Ganzen ziemlich groß; sie war hart, fast knorpelig; die zottigen Fortsätze im Innern dagegen waren weich, von der Consistenz der Schleimhaut. Auf dem Durchschnitt zeigte die Geschwulst ein sehr ungleiches Gefüge; manche Stellen waren weich, gallertartig, andere fest, knorpelig; ihre Farbe im Innern war gelblich-weiß, mit graublau gemischt.

Die mikroskopische Untersuchung zeigte in der gallertartigen Masse

1) Krystalle (Fig. 14. *B*); dreiseitige klinorhombische Prismen, die sich nicht in Wasser, wohl aber in Essigsäure auflösten (phosphorsaure Ammoniak-Magnesia);

2) sehr blasse Zellen von verschiedener Form und Größe (Fig. 14. *A*);

3) Fetttropfen und Fettkörnchen;

4) eine farblose, unter dem Mikroskop kaum sichtbare Gallerte, die sich chemisch folgendermaßen verhielt:

Acido acetico coagulata est in massam decolorem striato-amorpham, omnia reliqua elementa includentem.

Solutione aluminis parum, oxydulo ferri sulphurico penitus coagulata est.

Argento nitrico in massam amorpho-fibrosam coagulata est.

Haec massa gelatinosa ab altera parte in tunica musculari valde hypertrophica, passim 3—4‴ crassa, deposita erat; ab altera parte in tela cellulosa, quae tunicam muscularem cum mucosa connectit. Externe gelatina nusquam e tunica musculari hypertrophica, undique eam cingente, profluebat; interne versus lumen intestini hic illic nuda erat. Infra tumorem tunica intestini crassi muscularis per plures pollices hypertrophica erat, et quinque circiter pollices infra primum tumorem alter tumor gelatinosus sedit, eodem modo comparatus, sed minor; hic intestinum perforatum erat.

Durch Essigsäure gerann sie zu einer farblosen, streifig amorphen Masse, die alle übrigen Bestandtheile einschloß.

Durch Alaunlösung gerann sie nur schwach.

Durch schwefelsaures Eisenoxydul gerann sie vollständig.

Durch salpetersaures Silber gerann sie zu amorphfaserigen Massen.

Diese gallertartige Masse war auf der einen Seite in die sehr stark hypertrophische Muskelhaut eingelagert, welche hier stellenweise eine Dicke von 3—4 Linien hatte, auf der anderen Seite lag sie im Zellgewebe, das die Muskelhaut mit der Schleimhaut verbindet. Auf der äußeren Seite drang sie nirgends ins Freie, war überall von der hypertrophischen Muskelhaut überzogen, auf der inneren Seite, gegen das Lumen des Darmes, war sie stellenweise entblößt. Unterhalb der Geschwulst zeigte der Dickdarm noch mehrere Zolle weit eine Hypertrophie der Muskelhaut, und etwa 5 Zolle unterhalb der ersten Geschwulst saß eine zweite Gallertgeschwulst von ähnlicher Beschaffenheit wie die zweite, aber kleiner: hier war der Darm perforirt.

I

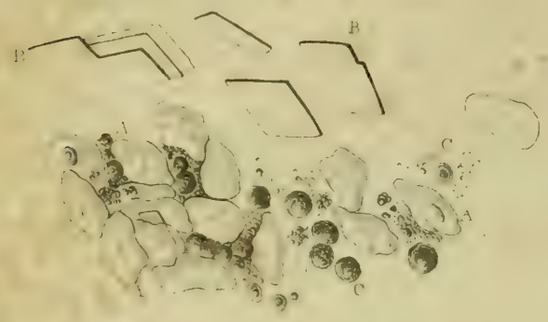

II



III

IV

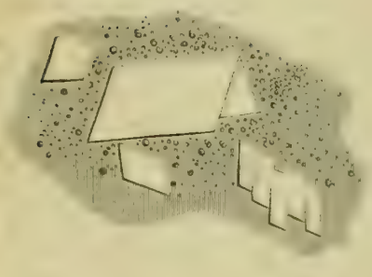

VI

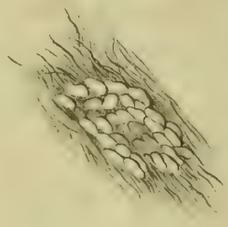

V

VII

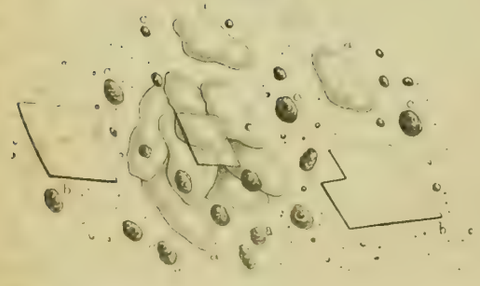

VIII

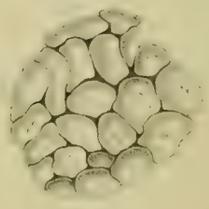

IX



X

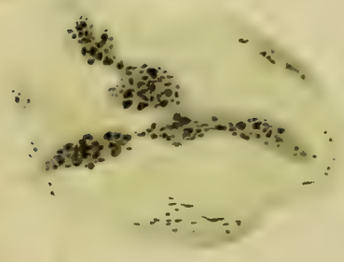

XI

XII

XIII



TABULA IX.

Tumores cystici. Melanosis.

Fig. 1—3. exhibent elementa textus tumoris cystici nucem ambitu aequantis, qui sub cute ante aurem sinistram juvenis sederat et a ***Breschetio*** aestate a. 1839 exstirpatus fuerat. Magn. 220 diam.

Tumoris contentum materies erat spissa, milio cocto similis, coloris alboflavescentis, acida reactione insignis. Haec microscopio explorata offerebat

1) cellulas valde pellucidas, pallidas, passim plicatas, $^1/_{50}$—$^1/_{100}$‴ diam., quarum plurimae nucleis pallidissimis praeditae erant (***Fig. 1. A***). Acido acetico atque aethere non afficiebantur; kali caustico tractatae sensim pallescebant, denique solvebantur. Totius massae maximam partem, binos circiter trientes, constituebant.

2) Cholestearini crystallos tabulatos rhomboedricos (***Fig. 1. B***), qui acido acetico kalique caustico non afficiebantur, aethere vero solvebantur. Quartam circiter totius massae partem constituebant.

3) Corpuscula rotunda $^1/_{250}$‴ circiter diam. aequantia (***Fig. 1. C***), forma atque adspectu puris corpusculis cellulisque stratorum infimorum epidermidis (retis Malpighii) similia. Horum membrana acido acetico, aeque ac in puris corpusculis, sensim solvebatur, prodiebatque nucleus simplex bifidusve. Ejusmodi corpusculorum magna copia fuit in spatiis intercellularibus majorum cellularum.

Membrana tumorem circumvestiens, cystis, initio cultri dorsum crassitudine superare videbatur; cum vero accuratius inspiceretur, eam in duas laminas dirimi posse vidi. Lamina interna, eaque crassior, alba erat, velut margaritae matrix nitens, friabilis; haec tota ex cellulis pallidis jam descriptis, singulisque cholestearini crystallis constabat, quare non potuit nisi stratum contenti externum condensatum esse. Lamina externa, cystis ipsa, chartae scriptoriae tenuissimae crassitudinem aequabat, mollis erat atque distendi poterat. Haec ex tela junctoria constitit, cujus fibrae ut solent in fasciculos conjunctae erant, qui quaquaversus decussati et contexti membranam constituebant (***Fig. 3.***).

Interna hujus cystidis superficies epithelio obducta erat, ex cellulis complanatis, tessellatim adpositis luculenter con-

Balggeschwülste. Melanose.

Fig. 1—3. zeigt die histologischen Elemente einer nußgroßen Balggeschwulst, welche vor dem linken Ohr eines jungen Mannes unter der Haut saß, und von Breschet im Sommer 1839 exstirpirt wurde. Vergr. 220mal Durchm.

Den Inhalt der Geschwulst bildete eine dickflüssige, gekochter Grütze ähnliche Materie von gelblich-weißer Farbe, die deutlich sauer reagirte. Diese Masse bestand unter dem Mikroskop betrachtet

1) aus sehr durchsichtigen, blassen, stellenweise faltigen Zellen, von $^1/_{50}$—$^1/_{100}$‴ Durchm. Die meisten derselben enthielten sehr blasse Kerne. Diese Zellen (Fig. 1. ***A***) wurden durch Essigsäure und Aether nicht verändert, durch kaustisches Kali aber allmälig blasser und zuletzt aufgelöst. Sie bildeten den Hauptbestandtheil, etwa zwei Drittheile der ganzen Masse;

2) aus tafelförmigen, rhomboedrischen Krystallen von Cholestearin (Fig. 1. ***B***), welche von Essigsäure und kaustischem Kali nicht verändert, aber durch Aether aufgelöst wurden. Sie bildeten etwa ein Viertheil der ganzen Masse;

3) aus runden, ungefähr $^1/_{250}$‴ großen Körperchen (Fig. 1. ***C***), an Form und Aussehen den Eiterkörperchen und den Zellen der untersten Schichten von der Epidermis, dem Rete Malpighi, ähnlich. Durch Essigsäure wurde, wie bei den Eiterkörperchen, ihre Hülle blaß, allmälig aufgelöst, und es kam ein einfacher oder doppelter Kern zum Vorschein. Diese Körperchen kamen in den Zwischenräumen zwischen den größeren Zellen in ziemlich großer Menge vor.

Die umgebende Membran der Geschwulst, ihr Balg, schien anfangs die Dicke eines Messerrückens zu haben; bei näherer Untersuchung ergab sich aber, daß sie sich in zwei Platten trennen ließ. Die innere, dickere derselben war weiß, perlmutterglänzend, leicht zerreiblich und bestand ganz aus den erwähnten blassen Zellen und einzelnen Krystallen von Cholestearin, war also nur die verdickte äußerste Schicht des Inhaltes. Die äußere Schicht, die eigentliche Membran, hatte die Dicke des Postpapieres und war weich und dehnbar. Sie bestand aus Bindegewebe, dessen Fasern wie gewöhnlich zu Bündeln vereinigt waren, die, sich in allen Richtungen durchkreuzend, mit einander zu einer Membran verflochten waren (Fig. 3.).

Die innere Fläche dieses Balges war mit einem deutlichen Epithelium aus platten, pflasterförmig aneinanderliegenden

texto. Cellularum nuclei acido acetico irrorati egregie in conspectum prodierunt (*Fig. 2.*).

Fig. 4—6. Elementa texturae alius tumoris nucem avellanam ambitu aequantis, qui in fronte feminae sederat et a *Breschetio* exstirpatus fuerat. Magn. 220 diam.

Tumor materiem mollem, fracidam, unguinosam continuit, quae armatis oculis explorata permultos crystallos tabulatos cholestearini offerebat (*Fig. 4.*). Ammoniaco atque kali caustico crystalli illi non afficiebantur; aethere solvebantur. Immersi erant massa partim amorpha, partim tenuissime granulosa (*Fig. 4.*).

Contentum tumoris in medio molle fere liquidum erat, extrorsum solidius duriusque, ita ut stratum extimum satis firmum, cultri dorsum crassitudine exaequans facile pro tumoris cystide haberetur. Totum hoc stratum ex substantia partim amorpha, partim tenuissime granulosa constitit, cui crystalli cholestearini inspersi erant.

Cystis ipsa tumoris, tenuissimam chartam scriptoriam crassitudine nequaquam exaequans, ex fibris telae junctoriae contexta (*Fig. 5.*), ejusque facies interna epithelio non satis conformato (*Fig. 6.*) obducta erat.

Fig. 7. Contentum tumoris cystici, ovum gallinaceum ambitu aequantis, ante aurem dextram feminae inserti, qui ab *Exc. Wilhelm* exstirpatus fuerat. Magn. 220 diam.

Tumor cystide laevi, chartae scriptoriae tenuissimae crassitudinem aequante, occlusus erat. Haec sub microscopio vasa sanguifera obtulit satis conspicua, constituta erat fibris telae junctoriae in fasciculos (sicuti in *Fig. 3.*) contextis et decussatis, atque interne epithelio, quale *Fig. 2.* delineatum est, obducta.

Contentum ex massa constitit molli, grumosa, albida, nusquam cohaerente, quae facile comprimi atque conteri potuit.

Haec microscopio explorata obtulit quae sequuntur:

1) Cellulas (?) (*Fig. 7. a*) coloris nucleorumque expertes, ovales, longe maximam partem massae constituentes.

2) Crystallos saepius commemoratos cholestearini, tabulatos, quorum sat magna copia erat (*Fig. 7. b*).

3) Granula amorpha, variae magnitudinis, coloris nullius (*Fig. 7. c*).

Chemica contenti constitutio haec fuit (cf. *Anleitung zum Gebrauche des Mikroskops* p. 461—471), in partibus millenis

Aquae (cum pauxillo acidi butyri)	751
Adipis specierum (cholestearini et adipis butyri partes circiter aequales)	38
Extracti alcoholici cum acido lactico	92
Extracti aquosi	27
Substantiae cellularum siccae (fortasse cum pauxillo albuminis)	92
Salium fixorum vestigia.	
	1000

Granula sub 3. descripta ex butyrino constare eadem analysis chemica docuit.

Zellen bedeckt, deren Kerne durch Behandlung mit Eſſigſäure ſehr deutlich hervortraten (Fig. 2.).

Fig. 4—6. Die hiſtologiſchen Elemente einer anderen von Breſchet exſtirpirten haſelnußgroßen Balggeſchwulſt, welche an der Stirne einer Frau ſaß, 220mal vergr.

Die Geſchwulſt enthielt in ihrem Innern eine weiche, ſchmierige, fettige Maſſe, welche, mikroſkopiſch unterſucht, eine ſehr große Menge tafelförmiger Kryſtalle von Choleſtearin zeigte (Fig. 4.). Dieſe Kryſtalle wurden durch Ammoniak und kauſtiſches Kali nicht verändert; in Aether löſten ſie ſich auf. Die Kryſtalle waren in eine unbeſtimmte, theils amorphe, theils feinkörnige Maſſe eingebettet (Fig. 4.).

Der in der Mitte der Geſchwulſt weiche, faſt flüſſige Inhalt, wurde nach Außen hin immer feſter und bildete zuletzt an der Peripherie eine ziemlich derbe Schicht von der Dicke eines Meſſerrückens, die man leicht für den Balg der Geſchwulſt halten konnte. Dieſe Schicht beſtand ganz aus einer theils amorphen, theils feinkörnigen Subſtanz mit eingelagerten Kryſtallen von Choleſtearin.

Der eigentliche Balg der Geſchwulſt war ſehr dünn, viel dünner als Poſtpapier; er war aus Bindegewebsfaſern zuſammengewebt (Fig. 5.), und zeigte an ſeiner Innenfläche ein undeutliches Epithelium (Fig. 6.).

Fig. 7. Inhalt einer Balggeſchwulſt von der Größe eines Hühnereies, welche vor dem rechten Ohre einer Frau ſaß, und vom Prof. Wilhelm exſtirpirt worden war. Vergr. 220mal Durchm.

Die Geſchwulſt war von einem glatten Balg umgeben, der die Dicke des Poſtpapieres hatte. Er zeigte unter dem Mikroſkop deutliche Blutgefäße und beſtand aus Bindegewebe, deſſen Faſern, wie bei Fig. 3., zu Bündeln vereinigt, mit einander verflochten waren. Der Balg war an ſeiner inneren Fläche mit einem ähnlichen Epithelium, wie Fig. 2., ausgekleidet.

Den Inhalt bildete eine weiche, grumöſe Maſſe von weißlicher Farbe, ohne allen Zuſammenhang, die ſich leicht zerdrücken und zerreiben ließ.

Dieſe Maſſe beſtand mikroſkopiſch unterſucht:

1) Aus kernloſen, farbloſen, ovalen Zellen (?) (Fig. 7. *a*), welche bei weitem den Hauptbeſtandtheil der Maſſe bildeten.

2) Aus den bekannten tafelförmigen Kryſtallen von Choleſtearin (Fig. 7. *b*) in ziemlicher Menge.

3) Aus amorphen, farbloſen Körnern von verſchiedener Größe (Fig. 7. *c*).

Die chemiſche Unterſuchung des Inhaltes der Geſchwulſt ergab (ſ. meine Anleitung z. Gebr. d. Mikroſk. S. 461—471) in 1000 Theilen:

Waſſer (mit einer Spur von Butterſäure)	751
Fette (Choleſtearin und Butterfett zu ungefähr gleichen Antheilen)	38
Alkoholextrakt mit Milchſäure	92
Waſſerextrakt	27
Trockene Zellenſubſtanz (vielleicht mit einer Spur von Eiweiß)	92
Feuerbeſtändige Salze, eine Spur.	
	1000

Die unter 3. beſchriebenen Körner beſtanden, wie dieſelbe chemiſche Unterſuchung ergab, aus Butterfett.

Fig. 8. Alius tumoris contentum. Tumor nucem avellanam ambitu exaequans margini orbitali externo puellae 18 annorum insederat, et ab *Exc. Wilhelm* exstirpatus fuerat. Magn. 220 diam.

Tumor ex cystide constitit, cujus crassitudo chartam scriptoriam aequabat, et contento illa incluso, alboflavescente, pultem spissam seu milium coctum adsimulante, quo plures pili, 2—4‴ longi, radicibus suis internae cystidis faciei inhaerentes obvolvebantur.

Microscopio haec edocti sumus:

1) Cystis ex tela junctoria, aeque ac Fig. 3 et 5. contexta erat. Interna ejus facies epithelio haud satis apparente obducta esse videbatur.

2) Pili cystidi inhaerentes albissimi erant; exstirpati in radicis portione bulbum offerebant; tum tenuiores in scapum continuabantur, qui initio iterum crassior denique in cuspidem tenuissimam desinebat. Praeterea canali medullari praediti erant, qui contento brunneo repletus prope bulbum incipiebat mediumque pili transgressus occludebatur. Bulbi diameter $^1/_{14}$‴, scapi $^1/_{16}$‴, versus cuspidem $^1/_{50}$‴, canalis medullaris diameter $^1/_{80}$‴ exaequabat.

3) Tumoris contentum, si pilos exceperis, nonnisi cellulae erant coloris expertes, adipe repletae (simillimae cellulis telae adiposae), dense coagminatae (*Fig. 8.*). Inter has cellulas massa incertae naturae, tenuissime granulosa, coloris brunnei, exigua copia dispersa erat, nec non magni cholestearini crystalli. Vasorum inter cellulas adiposas nulla vestigia.

Fig. 9—13. Epigenesis pigmenti nigri, Melanosis. Omnium figurarum magnitudo 220 diam. aucta.

Fig. 9 et *10.* Pigmentum nigrum recens genitum sub capsula peritoneali tractus intestinorum vetulae marasmo consumtae.

Tractus intestinorum passim membranis spuriis structuram adeptis obductus erat; externe colorem viridi-nigrum offerebat; hic illic constrictus erat. Deglupta tunica serosa, quae pellucida erat, colorem tunicae musculari inhaerere cognovimus, cujus portiones coloratae sub microscopio in massa coloris experte granula rotunda seu subrotunda, exquisite nigra, $^1/_{1200}$—$^1/_{500}$‴ diam. aequantia offerebant (*Fig. 9.*). Haec granula acido acetico tantum aberat ut afficerentur, ut potius illo acido, quippe partes vicinas pellucidas reddente, luculentius in conspectum prodirent. Neque kali caustico addito disparuerunt. Acido nitrico multum albuminis coagulatum est, quo omnia obvelata et obnubilata sunt; quamobrem, an granula acido nitrico soluta sint nec ne, certiores non facti sumus.

Granula in acervos et cumulos congesta erant, inter quos parenchymatis portiones plus minus nudae, melanosi non affectae observabantur. Pigmenti granula hic cellulis non continebantur.

Nigris parenchymatis portionibus passim aliae interjectae erant, colore e flavo viridi tinctae (*Fig. 10.*). Hic color non ex granulis, sed ex liquore, quo tela maderet, oriri videbatur.

Fig. 8. Inhalt einer anderen Balggeschwulst von Haselnußgröße, welche bei einem 18jährigen Mädchen am äußeren Orbitalrande aufsaß und von Prof. Wilhelm exstirpirt worden war. Vergr. 220mal Durchm.

Die Geschwulst war von einem papierdicken Balge umgeben, ihr Inhalt bildete eine weiß-gelbliche, einem dicken Brei oder gekochter Grütze ähnliche Masse; überdies fanden sich in ihr mehrere Haare von 2 — 4 Linien Länge, welche an der inneren Seite des Balges eingewurzelt waren.

Die mikroskopische Untersuchung derselben ergab Folgendes:

1) Der Balg war aus Bindegewebe gebildet, ganz wie Fig. 3 und 5. Er schien an seiner Innenfläche ein Epithelium zu haben, das sich aber nicht deutlich darstellen ließ.

2) Die in dem Balge festsitzenden Haare waren vollkommen weiß; sie zeigten ausgezogen an ihrem Wurzelende einen Haarknopf, wurden dann dünner, am Anfange des Haarschaftes wieder dicker, und liefen endlich in eine feine Spitze aus. In ihrer Mitte lief ein Markkanal mit braunem Inhalt; er fing in der Nähe des Haarknopfes an und verlief bis über die Mitte des Haares, wo er aufhörte. Der Durchmesser des Haarknopfes war $^1/_{14}$‴, der des Haarschaftes $^1/_{16}$‴, der Durchm. nahe an der Spitze $^1/_{50}$‴; der des Markkanales $^1/_{80}$‴.

3) Der Inhalt bestand, abgesehen von den Haaren, ganz aus farblosen, mit Fett erfüllten Zellen (den gewöhnlichen Fettzellen ähnlich), welche enge aneinander lagen (Fig. 8.). Zwischen ihnen lag eine unbestimmte feinkörnige Masse von brauner Farbe in geringer Menge, und einzelne sehr große Krystalle von Cholestearin. Gefäße waren zwischen den Fettzellen nicht sichtbar.

Fig. 9 — 13. Neubildung von schwarzem Pigment, Melanose. Alle Figuren sind 220mal Durchm. vergr.

Fig. 9 und *10.* Neugebildetes schwarzes Pigment unter dem Peritonealüberzug des Darmkanales, von einer an Marasmus verstorbenen alten Frau.

Der Darmkanal war stellenweise mit organisirten Pseudomembranen bedeckt, hatte äußerlich eine grün-schwarze Farbe, und war stellenweise verengt. Die Serosa wurde abgezogen; sie war farblos: die Färbung hatte ihren Sitz in der Muskelhaut. Gefärbte Partien dieser letzteren zeigten unter dem Mikroskop in einer farblosen Masse runde oder rundliche, intensiv schwarze Körner von $^1/_{1200}$—$^1/_{500}$‴ Durchm. (Fig. 9.). Diese schwarzen Körner wurden durch Essigsäure nicht angegriffen, im Gegentheile traten sie deutlicher hervor, weil das Reagens die umgebenden Theile durchsichtiger machte. Auch durch Zusatz von Kalilauge verschwanden sie nicht. Bei Zusatz von Salpetersäure gerann sehr viel Eiweiß, wodurch das ganze Präparat verdeckt und undeutlich wurde: es ließ sich daher nicht mit Sicherheit bestimmen, ob die Körner von Salpetersäure aufgelöst werden oder nicht.

Die Pigmentkörner waren in Haufen und Gruppen vereinigt, und die zwischen denselben liegenden Stellen des Parenchyms mehr oder weniger frei von Melanose (Fig. 9 u. 10.). Die Pigmentkörner waren in diesem Falle nicht in Zellen enthalten.

Stellenweise bemerkte man zwischen den schwarzen Stellen eine ziemlich intensive gelb-grüne Färbung des Parenchyms (Fig. 10.). Die Farbe rührte nicht von Körnern her, schien vielmehr in einer Durchdringung des Gewebes mit einer gefärbten Flüssigkeit ihren Grund zu haben.

Casum modo enarratum melanosi spuriae adnumerare malim, in qua pigmentum nigrum chemico modo gignitur. Cf. Tabulae ultimae commentarium.

Fig. 11. Melanosis villorum intestinalium.

Tubicen robustus, qui ad biduum usque ante mortem sanissimus strenue militatus erat, ex inopinato mortuus est perforatione intestini, ulceribus typhosis oriunda.

Jejuni totius tunica mucosa tam in valvulis Kerkringii quam inter easdem punctis e viridi nigris conspersa erat, iisque haud abluendis. Praeter haec nihil abnormis observatum; tunica mucosa pallida potius quam rubicunda.

Armatis oculis cognovimus, colorem nigrescentem villis intestinalibus inhaerere, qui fere omnes interne prope apicem pigmento nigro granuloso referti erant. Quae quidem granula nigra acido acetico kalive caustico non solvebantur (*Fig. 11.*). Tunica mucosa aeque ac villi epithelio prorsus destituti erant.

Iisdem punctis nigris ileum ad valvulam usque Bauhini conspersum erat, eo rarioribus quidem, quo villi ipsi recedebant, ita ut accuratissimae tantum inspectioni paterent. Infra valvulam Bauhini nulla quidem puncta conspici poterant; sed tunica mucosa majoribus maculis, viridi-nigris, sensim in colorem vicinarum tunicae portionum pallescentem, fere album transeuntibus, tincta erat. Etiam hic microscopio edocti sumus, colorem ex granulis illis nigris irregularibus tunicae mucosae inspersis vel potius sub ea depositis oriri. Epithelium hic integerrimum adfuit.

Et hunc casum ad melanosin spuriam pertinere verosimile est.

Fig. 12. Pigmentum nigrum in cellulis genitum, ex pulmone viri empyemate pleuritico mortui.

Pleura dextra exsudato liquido (sero sanguinis et corpusculis puris) repleta erat, ejusque parietes crassis fibrinae exsudatae stratis obducti. Pulmo dexter exsudato quam maxime compressus, sursum sublatus et retrorsum detrusus erat; externe colorem schisti nigro-cinereum offerebat. Lobus inferior compactus, tenax, carni similis erat; recens discissus nigro-cinereus, in caeruleo-rubrum vergens.

Sub microscopio aëris ne minimum quidem, sanguinis perparum prodidit. Sanguine eluto tela pulmonalis fere normalis comparuit, pigmentique nigri particulae in conspectum prodierunt aeque ac fasciculi telae pulmonalis fibrosi, maculis, in marginibus praesertim, plane liberis. Nihil abnormis adfuit nisi cellulae granula nigerrima continentes (*Fig. 12.*), quarum, etiamsi discretarum, sat larga copia telae pulmonali interjecta erat. Hujusmodi cellulas etiam in liquido invenimus, quod ex pulmone recens discisso abradendo expressimus. Acido acetico cellularum membranae pallidae redditae sunt, sensimque disparuerunt, pigmenti granulis non affectis.

Haec vera melanosis est, in qua pigmentum cellulis ipsi propriis gignitur.

Dieser Fall gehört wahrscheinlich zur falschen Melanose, wo die Bildung des schwarzen Pigmentes auf einem rein chemischen Vorgange beruht. Vgl. darüber die Erläuterung zur letzten Tafel.

Fig. 11. Melanose der Darmzotten.

Ein kräftiger Trompeter, der bis zum zweiten Tage vor seinem Tode sich wohl befand und seinen Dienst versehen konnte, starb plötzlich an Perforation des Darmes, in Folge von typhösen Geschwüren.

Die ganze Schleimhaut des Jejunum, sowohl auf den Valvul. Kerkringii als zwischen denselben, war mit grünschwarzen Punkten besetzt, welche sich nicht abwaschen ließen; sonst nichts Abnormes, die Schleimhaut eher blaß als geröthet.

Die mikroskopische Untersuchung zeigte, daß diese schwärzliche Färbung von den Darmzotten herrührte, welche in ihrem Inneren, in der Nähe der Spitze, fast alle mehr oder weniger eines schwarzen körnigen Pigmentes enthielten. Diese schwarzen Körner wurden durch Essigsäure und kaustisches Kali nicht aufgelöst (Fig. 11.). Der Schleimhaut und den Zotten fehlte durchaus das Epithelium.

Dieses schwarzpunktirte Ansehen der Schleimhaut erstreckte sich durch das ganze Ileum bis an die Valvul. Bauhini, nur wurden die Punkte zuletzt in demselben Maße sparsamer wie die Darmzotten selbst, und fielen erst bei genauer Betrachtung in die Augen. Unterhalb der Bauhin'schen Klappe sah man keine schwarzen Punkte mehr, wohl aber zeigte hier die Schleimhaut stellenweise größere schwarz-grüne Flecken, welche sich allmälig in die blasse, fast weiße Farbe der übrigen Schleimhaut verloren. Auch hier zeigte das Mikroskop als Ursache der Färbung eine Ablagerung dieser unregelmäßigen schwarzen Körner in die Schleimhaut, oder vielmehr unterhalb derselben. Das Epithelium war hier vollkommen erhalten.

Auch dieser Fall gehört wahrscheinlich zur falschen Melanose.

Fig. 12. Entwicklung von schwarzem Pigment in Zellen, aus der Lunge eines Mannes, der an pleuritischem Empyem starb.

— Die rechte Pleura war mit flüssigem Exsudate (Blutserum und Eiterkörperchen) erfüllt, ihre Wände mit dicken Faserstoffablagerungen bedeckt. Die rechte Lunge war vom Exsudate ganz zusammengedrückt, in die Höhe gezogen und nach hinten getrieben, äußerlich von schiefergrauer Farbe. Ihr unterer Lappen war fest, zähe, fleischähnlich, auf dem frischen Durchschnitt grau-schwarz, mit einem Stich ins Blauröthliche.

Unter dem Mikroskope zeigte er gar keine Luft und nur sehr wenig Blut. Wurde letzteres ausgewaschen, so erschien das Lungengewebe ziemlich normal; man sah Partien von schwarzem Pigment, die Faserbündel des Lungengewebes waren deutlich, ihre Maschen, namentlich an den Rändern, ganz frei. Das einzige Abnorme waren Zellen, welche intensiv schwarze Körnchen enthielten (Fig. 12.); sie waren in ziemlicher Menge durch das Lungengewebe zerstreut, doch immer nur vereinzelt. Solche Zellen fanden sich auch in der durch Abschaben aus einem frischen Durchschnitte der Lunge erhaltenen Flüssigkeit. Durch Essigsäure wurden die Hüllen der Zellen blaß und verschwanden allmälig, die Pigmentkörner wurden nicht verändert.

Dieser Fall gehört der wahren Melanose an, wo sich das Pigment in eigenen Zellen entwickelt.

Fig. 13. Pigmentum nigrum, in cellulis genitum ex fungo medullari feminae quinquagenariae dyscraticae, cujus organa fere omnia morbo illo corrupta erant.

Fungus medullaris ut solet (cf. Tab. VI.) ex cellulis constitit; color ejus in universum albidus erat, attamen nigris particulis, variae magnitudinis, variegatus. Hae magnam copiam pigmenti nigri continebant cellulis varie magnis ($^1/_{250}$—$^1/_{80}$‴ diam.) inclusi. Cellularum forma reliquaeque proprietates cellulis fungi medullaris prorsus aequales erant. Pigmentum cellulis istis contentum ex granulis exquisite nigris formae incertae constitit.

Quod quidem pigmentum si exceperis, partes fungi medullaris melanoticae a partibus albis nullo modo differebant.

Fig. 13. Entwickelung von schwarzem Pigment in Zellen; aus einem Markschwamm bei einer 50jährigen dyskrasischen Frau, bei welcher fast alle Eingeweide vom Markschwamm ergriffen waren.

Der Markschwamm bestand wie gewöhnlich aus Zellen (vgl. Tab. VI.): er hatte im Allgemeinen eine weißliche Farbe, dazwischen fanden sich aber einzelne schwarze Partien von verschiedener Größe. Diese letzteren enthielten eine große Menge eines schwarzen Pigmentes; es war in Zellen von verschiedener Größe ($^1/_{250}$—$^1/_{60}$‴ Durchm.) enthalten, welche in ihrer Form und ihren übrigen Eigenschaften ganz den übrigen Markschwammzellen glichen. Das Pigment bildete in diesen Zellen intensiv schwarze Körner von unbestimmter Form.

Das schwarze Pigment ausgenommen, verhielten sich die melanotischen Partien des Markschwamms genau ebenso, wie seine übrige weißgefärbte Masse.

TABULA X.

Gangraena. Enchondroma.

Fig. 1 et *2.* gangraenae effectus in musculis illustrant.

Walburga S., ancilla 27 annos nata, d. 23. m. maji 1840 in nosocomium Monacense recepta est. Ex aliquot diebus aegrota febre, diarrhoea, congestionibus in capite et pectore, respirationis difficultate laboravit, quae intra paucis dies in typhum vehementissimum abierunt; ad gravem pulmonum affectionem parotidum intumescentia accessit; tertio m. junii die aegrota morbo succubuit. Brevi ante mortem in utroque brachio gangraena exorta erat, in dextro ex vulnere venaesectionis, morbo ineunte institutae, in sinistro nulla quod scio de causa.

Cadaver 24 p. m. horas (aëris temperatura 13—15° R. non superante) dissectum est atque obtulit quae sequuntur.

In cranii cavo nihil praeter normam repertum. Cerebri substantia paulisper tenax erat.

Parotis sinistra inflammata fuit; parenchyma ejus e caeruleo rubrum, parvis ecchymosibus variegatum. Ex parenchymate massae frustula expressimus acuum capita aequantia minorave, coloris alboflavescentis, ad liquidum usque mollia. Haec etiamsi pus esse videbantur, tamen sub microscopio corpuscula nequaquam offerebant, sed exsudatum (puris blastema) erant cujusvis structure expers, adipis guttulis minimisque granulis (margarini?) rarisque epithelii ductuum salivalium cellulis commixtum. Acido acetico addito massa amorpha fere omnis disparuit; nuclei perstabant nucleis corpusculorum puris similes.

Pulmones, in lobis praecipue inferioribus, sero sanguinolento infarcti erant; bronchia rubebant, et liquido spumoso repleta erant.

Tunica mucosa ventriculi mollis erat, facileque deglubenda; in intestino tenui, inprimis in ima ejus parte, hic illic folliculorum coagminatorum inflammationem atque parva ulcuscula deprehendimus.

Glandulae mesentericae haud adeo tumebant.

In utroque brachio gangraena exorta erat.

In sinistro inde a carpo ad quatuor usque pollices supra cubitum tela subcutanea rubebat. Rubor ad os usque penetrabat, simul cum sero, quo tela madebat. Musculi

Gangrän. Enchondroma.

Fig. 1 und *2.* Veränderungen der Muskeln in Folge von Gangrän.

Walburga S., 27 Jahre alt, Dienstmagd, trat am 23. Mai 1840 in das Münchener Krankenhaus. Sie fühlte sich seit einigen Tagen unwohl, hatte heftiges Fieber, Diarrhöe, Congestionen nach Kopf und Brust, Respirationsbeschwerden. In wenigen Tagen hatte sich ein intensiver Typhus ausgebildet; die Lungen waren bedeutend ergriffen, es traten Anschwellungen der Parotiden hinzu, und die Kranke erlag am 3. Juni. Knrz vorher waren beide Arme gangränös geworden, der rechte von der Wunde einer Venäsektion aus, die im Anfang der Krankheit angestellt worden war, der linke ohne alle Veranlassung.

Die Sektion wurde 24 Stunden nach dem Tode gemacht (die Temperatur der Luft betrug 13—15° R. im Maximum); sie ergab Folgendes:

In der Schädelhöhle war nichts Abnormes wahrzunehmen; die Substanz des großen Gehirnes etwas zähe.

Die linke Parotis war entzündet, ihr Gewebe erschien blau-roth, mit kleinen Ekchymosen. Aus dem entzündeten Gewebe ließen sich kleine Massen herausdrücken (von der Größe eines Stecknadelkopfes und kleiner), von gelb-weißer Farbe, weich und halbflüssig. Sie schienen Eiter zu seyn, zeigten jedoch unter dem Mikroskop keine Spur von Eiterkörperchen, sondern erwiesen sich als Exsudat (Blastem für Eiter). Sie waren amorph, mit Fetttropfen und kleinen Körnchen (Margarin?), hie und da einzelne Epithelialzellen der Speichelgänge. Durch Essigsäure verschwand die amorphe Masse fast ganz, es blieben Kerne übrig, welche denen der Eiterkörperchen glichen.

Die Lungen waren, namentlich in ihren unteren Lappen, blutig-serös infiltrirt, die Bronchien geröthet, voll schaumiger Flüssigkeit.

Die Magenschleimhaut weich, leicht abzustreifen, im Dünndarm, namentlich an seinem Ende, einzelne Plaques und kleine Geschwürchen.

Die Mesenterialdrüsen wenig angeschwollen.

An beiden Armen hatte sich Gangrän ausgebildet.

Am linken Arm war von der Handwurzel an bis 4 Zolle oberhalb der Armbeuge das Unterhautzellgewebe geröthet: diese Röthung erstreckte sich bis auf den Knochen, sie

Gangräna. Enchondroma.

Tab. histol. path. X.

I



II



IV



V



III

VI

VII

IX

VIII

Jul. Vogel del

C. Berg impr. Nürnbg.

H. Bruch sc. Nbg

emolliti, fracidi, facile divelli poterant, inprimis in dorsali extremitatis facie.

Telam muscularem ex medio antibrachii, fere emollitam, coloris griseo-rufi, microscopio exploravimus. Fibrae musculares primitivae formam normalem servaverant, at pallidi, pellucidi, gelatinosi erant, et striarum transversalium, quae ipsis solemnes sunt, ne vestigia quidem offerebant (*Fig. 1.*). Tela vero junctoria adhuc normalis erat, fasciculis fibrarum undulatis insignis. Inter telam muscularem atque junctoriam multae adipis guttulae interjectae erant. Sanguinis corpuscula nusquam aderant, sed plane soluta videbantur.

Pari modo aliorum antibrachii musculorum portiones comparatae fuerunt. Fibrae primitivae pallidae, gelatinosae; striarum transversalium nulla vestigia; tela junctoria autem normalis. Sanguinis corpuscula utique disparuerant; liquidum vero, quo tela madebat, omne aequali modo rubebat.

In brachio dextro tela subcutanea pariter inflammata erat, praecipue in venaesectionis vicinia. Ecchymoses magnae et frequentes; gangraena incipiens. Musculi haud adeo molles et friabiles ac in brachio sinistro.

In tela adiposa sanguine infarcta armatis oculis sanguinis corpuscula partim soluta partim integra, omnium vero formam mutatam (globosam, dentatam) atque incertam vidimus. Cellulae adiposae utplurimum crystallorum margarini acervos continebant; fibrae musculares primitivae pallidae erant, striae transversales partim integrae, partim evanidae (*Fig. 2.*).

Fig. 1. Fibrae musculares primitivae gangraena emollitae, striis transversalibus prorsus destitutae. Magna adipis guttularum copia conspersae sunt (ex brachio sinistro).

Fig. 2. Fibrae musculares primitivae gangraena emollitae ex brachio dextro. Pallidae sunt, striis transversalibus partim praeditae partim destitutae; destructio nondum eo usque progressa est ac in Fig. 1.

Utriusque figurae magnitudo 220 diam. aucta est.

Fig. 3. Fibrae tendineae gangraena dilapsae, ex *Glugii* observatione. (Dissertat. Berolini 1835.)

Fig. 4 et *5.* Gangraena cum sanguine decomposito extra vasa. Utriusque figurae magnitudo 220 diam. aucta.

Fig. 4. Grumi sanguinis decompositi, coloris ferruginei seu fuscobrunnei, quales in gangraena inflammatoria occurrunt in parenchymate organorum depositi.

Fig. 5. Sanguis eodem modo comparatus, granulis nigris interspersus (pseudomelanosis), ex liene pro parte gangraenoso.

Vir tuberculis pulmonum mortuus est. Cadaver cum dissecaretur, pleurae perforatio, et in ejus cavo tuberculorum emollitorum effusio deprehensae sunt. Lienis affecti, dum homo viveret, nulla unquam suspicio fuerat. Nunc autem lien justo major, in superficie externa coloris schistacei, passim pseudomembranis inveteratis obductus apparuit. Hic illic maculis irregulariter ovalibus, fabae magnitudinem

war verbunden mit seröser Infiltration des Gewebes. Die Muskeln waren ebenfalls verändert, erweicht, schmierig, leicht zerreißbar, namentlich auf der Dorsalseite des Gliedes.

Muskelgewebe aus der Mitte des Vorderarmes, von grau-rother Farbe, halbweich, wurde mikroskopisch untersucht. Die Muskelprimitivfasern hatten noch ihre normale Form, aber sie waren ganz blaß, durchsichtig, gallertartig, ohne alle Spur ihrer normalen Querstreifen (Fig. 1.). Das Zellgewebe dagegen zeigte noch sein normales Verhalten, man sah die gewöhnlichen geschlängelten Faserbündel. Zwischen Muskeln und Zellgewebe erschienen sehr viele Fetttropfen. Von Blutkörperchen sah man durchaus keine Spur; sie schienen vollständig aufgelöst.

Ganz dasselbe Verhalten zeigten Partien aus anderen Muskeln des Vorderarmes: die Primitivfasern waren blaß, gallertartig, ohne alle Spur von Querstreifen; das Zellgewebe dagegen normal. Ueberall waren die Blutkörperchen verschwunden, dagegen die ganze, das Gewebe tränkende Flüssigkeit gleichmäßig roth gefärbt.

Im rechten Arm war das subkutane Zellgewebe gleichfalls entzündet, namentlich in der Nähe der früher erwähnten Venäsektionswunde, es zeigte sehr bedeutende und zahlreiche Ekchymosen und anfangende Gangrän. Die Muskeln waren etwas weniger weich und zerreiblich als am linken Arm.

In dem mit Blut infiltrirten Fettzellgewebe zeigte die mikroskopische Untersuchung die Blutkörperchen theils aufgelöst, theils noch vorhanden, alle aber verändert (kugelig, gezähnelt) und undeutlich. Die meisten Fettzellen enthielten Krystallgruppen von Margarin. Die Muskelprimitivfasern erschienen blaß, ihre Querstreifen theilweise noch vorhanden, an anderen Stellen aber verschwunden (Fig. 2.).

Fig. 1. Gangränös erweichte Muskelprimitivfasern, deren Querstreifen vollkommen verschwunden sind. Sie sind mit zahlreichen Fetttropfen bedeckt (aus dem linken Arm).

Fig. 2. Gangränös erweichte Muskelprimitivfasern aus dem rechten Arm. Sie sind blaß, ihre Querstreifen sind stellenweise noch vorhanden, an anderen Stellen aber verschwunden: ihre Zerstörung ist also noch nicht so weit vorgeschritten, als bei Fig. 1.

Beide Figuren sind 220mal Durchm. vergr.

Fig. 3. Gangränös zerfallene Sehnenfasern nach Gluge. (Dissertat. Berolini 1835.)

Fig. 4 und *5.* Gangrän mit extravasirtem und zersetztem Blut. Beide Figuren sind 220mal Durchm. vergrößert.

Fig. 4. Massen von zersetztem Blute, wie sie bei entzündlicher Gangrän als rostfarbige oder braun-schwarze Klumpen in das Parenchym der verschiedensten Organe abgelagert erscheinen.

Fig. 5. Dasselbe, aus einer theilweise gangränösen Milz, mit schwarzen Körnern (Pseudomelanose).

Ein Mann starb an Tuberkeln der Lunge mit Perforation der Pleura und Erguß der erweichten Tuberkelmasse in die Höhle derselben. Seine Milz hatte während des Lebens nie Spuren von Leiden verrathen. Sie erschien etwas größer als gewöhnlich, an der äußeren Oberfläche schieferfarbig, stellenweise mit alten Pseudomembranen belegt. An einigen Stellen sah man unregelmäßig ovale, bohnengroße, gelblich-weiße

aequantibus, albofiavescentibus variegatus erat, quasi tuberculа per tunicam fibrosam translucerent.

In medio cum dissectus esset, normalem reperimus, coloris rubri, paulo mollem. Margo externus autem e fusco-caeruleo niger erat, qui quidem color nonnullis locis 1—2‴, aliis 6—8‴ penetrabat, ibi praesertim, ubi maculae alboluteae externe prostabant, parenchyma ad intimum usque tingens.

Odor lienis foetidissime gangraenosus erat.

Pars rubra, praeterquam quod justo mollior esset, plane normalis erat, sanguineque quam maxime turgebat. Sanguis cum aqua elutus esset, corpuscula lienis normalia (cellulae caudatae, fila nucleigera — Tab. I. Fig. 15.) prodierunt, quae nulla substantia interposita lienis parenchyma constituebant. Quibus ammoniaco solutis non nisi vasa fasciculique fibrarum illis adnexi, stroma lienis fibrosum constituentes, restiterunt.

Substantia nigra in lienis margine mollissima erat, facillime in pultem conterenda. Strata ejus ubi tenuiora erant, ex coacervatione granulorum nigerrimorum constabant, irregulariter rotundorum, $^1/_{400}$, $^1/_{800}$—$^1/_{1000}$‴ diam. aequantium, quae ammoniaco, acido acetico nitricove neque solvebantur neque ullo modo afficiebantur. Hic illic massa nigra adeo densa erat, ut granula singula discerni non possent.

Ubi lienis textus colore nigro magis, ad intima usque tinctus erat, grumi etiam, majores minoresve sanguinis decompositi aderant, coagulati, coloris lutei sive fusco-brunnei, cujusmodi in gangraena occurrere solent. Inter hos granula illa nigra (melanotica) abunde dispersa erant (*Fig.* 5.). *a a* Grumi sanguinis decompositi. *b b* Granula melanotica illis interjecta.

Fig. 6—9. Elementa textus enchondromatis.

Fig. 6—8. imitatione delineatae sunt ex *Joh. Mülleri* opere: *„Ueber den feineren Bau und die Formen der krankhaften Geschwülste.“*

Fig. 6. Cellulae matrices cum blastidiis, ex enchondromate parotidis. Magn. 450 diam. *Mülleri* Tab. III. Fig. 4.

Fig. 7. Cellulae nucleigerae ex enchondromate manus. *Mülleri* Tab. III. Fig. 6.

Fig. 8. Corpuscula serrata ex enchondromate manus. *Mülleri* Tab. III. Fig. 8. Corpusculis ossium aliquantulum similia sunt.

Fig. 9. Portio enchondromatis manus, pro parte ossificata. Magn. 220 diam.

Praeparatum in museo pathologico Erlangensi asservatum aestate a. 1841 inspexi. Sequentibus enarrabo, quae de aegroto, de operatione ac de tumore recens explorato Exp. *Herzius* benevole mecum communicavit.

„Georgius Spoerl, servus rusticus, Schleifhusiae prope Erlangam sanis parentibus natus, ad 34 usque aetatis annum optima valetudine gavisus, autumno a. 1839 propter

Flecken, als wenn Tuberkeln durch die fibröse Haut hindurchschimmerten.

In der Mitte durchschnitten erschien die Milz in ihrem Inneren normal, von rother Farbe, etwas weich. Der äußere Rand war dagegen dunkelblau-schwarz; diese dunkle Färbung drang an manchen Stellen nur 1—2 Linien, an anderen aber 6—8‴ in die Tiefe, vorzüglich an den Stellen, welche von außen als gelblich-weiße Flecke erschienen, reichte die dunkle Färbung sehr tief in das Innere.

Die Milz entwickelte einen penetranten aashaft-gangränösen Geruch.

Der rothe Theil der Milz war, die größere Weichheit ausgenommen, ganz normal. Er war sehr blutreich. Wurde das Blut mit Wasser ausgewaschen, so sah man normale Milzkörperchen (geschwänzte Zellen — Fäden — mit aufsitzendem Kern Tab. I. Fig. 15.), welche ohne alle Zwischensubstanz das Parenchym der Milz bildeten. Wurden diese durch Ammoniak aufgelöst, so blieben nur die Gefäße und die sie begleitenden, die fibröse Grundlage der Milz bildenden Bündel von Fasern übrig.

Die schwarze Substanz am Rande der Milz war sehr weich, ließ sich ohne alle Schwierigkeit zu Brei zerdrücken. Da wo sie in dünneren Schichten auftrat, bestand sie aus einer Anhäufung von intensiv schwarzen Körnchen, die unregelmäßig rund $^1/_{400}$, $^1/_{800}$—$^1/_{1000}$‴ im Durchm. hatten, und durch Wasser, Ammoniak, Essigsäure, Salpetersäure weder aufgelöst noch verändert wurden. An einzelnen Stellen war die schwarze Masse so dicht gehäuft, daß man keine einzelnen Körnchen mehr unterscheiden konnte.

Wo die schwarze Färbung sich tiefer in das Innere erstreckte, da fanden sich im Gewebe der Milz größere oder kleinere Partien zersetzten Blutes, geronnene Massen von gelblicher oder schwarz-brauner Farbe bildend, wie bei Gangrän gewöhnlich. Zwischen ihnen fanden sich jene schwarzen (melanotischen) Körner in großer Menge (Fig. 5). *a a* die Partien zersetzten Blutes. — *b b* die zwischen denselben vorhandenen melanotischen Körner.

Fig. 6—9. Die histologischen Bestandtheile des Enchondrom.

Fig. 6—8. Kopien nach J. Müller: „Ueber den feineren Bau der krankhaften Geschwülste“.

Fig. 6. Einzelne Zellen mit Kernzellen und Kernen aus einem Enchondrom der Parotis. Vergr. 450mal Durchm. Müller Tab. III. Fig. 4.

Fig. 7. Einzelne Zellen mit Kernen aus einem Enchondrom der Hand. Müller Tab. III. Fig. 6.

Fig. 8. Zackige Körperchen aus dem Enchondrom der Hand. Müller Tab. III. Fig. 8. — Haben einige Aehnlichkeit mit Knochenkörperchen.

Fig. 9. Partie aus einem Enchondrom der Hand mit theilweiser Verknöcherung, 220mal Durchm. vergr.

Das Präparat befindet sich im pathologischen Museum der chirurgischen Klinik in Erlangen, wo ich es im Sommer 1841 untersucht habe. Die folgenden Notizen über den Kranken, die Operation und die Geschwulst im frischen Zustande verdanke ich der Güte des Herrn Dr. Herz.

„Georg Spörl, Bauernknecht aus Schleifhausen bei Erlangen, 34 Jahre alt, aus einer gesunden Familie und selbst sich der besten Gesundheit erfreuend, zeigte sich im Herbste

tumorem in ultima pollicis dextri phalange nosocomium chirurgicum Erlangense adiit. In pollice ante duos annos excrescentiae parvae (pisi magnitudinem non superantes) progerminaverant, initio paulisper mobiles, quae sensim eo usque incrementum ceperant, ut totam faciem volarem phalangis comprehenderent. Cutis eas obtegens antehac normalis fuerat, tum rubuerat, paululumque humoris destillaverat; et ab eo inde tempore aegrotus vehementissimis doloribus cruciatus est. Pollice dextro in laboribus suis multum usus, huic causae mali augmentum tribuit. Quod cum exploraretur, volarem faciem phalangis dextri pollicis ultimae tumorem ferre apparuit, qui nucem juglandem ambitu aequaret, inaequalis et gibbus esset, pluribusque tuberibus discretis variae magnitudinis (acus capitis, pisi, nucis avellanae), rotundis, circumscriptis componeretur. Cute rubente extenuata obductus adspectum offert nitidum porcellaneum. Immobilis est, ossi firmiter adhaeret; tubera superiora attactu cartilaginea sunt, basis durior est, ossea. Suprema phalanx, cum articulus adhuc integer esset, ex hoc exstirpata est. Vulneris sanatio bene processit. Tumor post exstirpationem accurate exploratus plures loculos obtulit, superne et in septulis cartilagineos, raris lamellis osseis praetextos; basis ossea fuit, phalangis ossi autem non immediate insedit, sed periosteo ab illo separata. Duobus vero locis tumor in phalangem sese insinuando illam excavaverat; ceterum phalangi taeniis firmis membranosis adeo connexus, ut haec insertio non nisi partibus caute dissectis et accurate inspectis cognosci posset. Reliqua omnia sanissima fuerunt, tota vero phalanx praeter locos, ubi tumor insertus erat, extenuata. Aegrotus hucusque (mense julio 1842) mali recidivam non accusavit.“

Hic tumor pluribus ab enchondromate vulgari differebat. Primo, quod non ex ipsa phalange procreverat, sed periosteo ab ea separatus erat. Deinde, quod pars tantummodo ejus ex cartilagine constabat, eodem modo ac omnis cartilago vera solet structa — cellularum cartilaginis acervis (*a a*) in substantia intercellulari amorpha (*A A*). Alia vero tumoris pars ossea erat (*B B*), in veram ossis substantiam conversa; durissima enim, acido muriatico tentata largiter ebulliens (calcarea carbonica decomposita) corpuscula ossis perfecta offerebat, canaliculosque osseos cylindricos, lamellis orbicularibus cinctos.

Fig. 9. pars tumoris est prope portionem ossificatam dissecta, quae substantiam cartilagineam una cum ossea offert. Magnit. 220 diam.

1839 in der chirurgiſchen Klinik in Erlangen wegen einer Geſchwulſt am letzten Gliede des rechten Daumens. Es waren 2 Jahre vorher einzelne kleine (erbſengroße) Hervorragungen an demſelben entſtanden, die im Anfange etwas beweglich waren, allmälig aber größer wurden, bis ſie die ganze Volarfläche der Phalanx einnahmen. Die Haut über ihnen war früher normal, ſpäter röthete ſie ſich und näßte etwas; ſeitdem hat Patient heftige Schmerzen. Er hat den rechten Daumen beim Arbeiten viel gebraucht und ſchreibt dieſem Umſtande die Vergrößerung des Uebels zu. Bei der Unterſuchung zeigte ſich die Volarfläche der letzten Phalanx des rechten Daumens beſetzt mit einer Geſchwulſt von der Größe einer Welſchnuß, die uneben uud höckerig, aus einzelnen Abtheilungen beſtand, von der Größe eines Stecknadelkopfes, einer Erbſe, einer Haſelnuß, abgerundet und begrenzt. Die Geſchwulſt, von der gerötheten, verdünnten Haut bedeckt, hat ein ſehr ſchönes porzellanartiges Ausſehen. Sie iſt unbeweglich, ſitzt am Knochen feſt; die oberen Geſchwülſte fühlen ſich knorpelig an, die Baſis iſt feſter, knöchern. Es wurde, da das Gelenk noch frei war, die obere Phalanx exartikulirt. Die Wunde heilte ohne Störung. Die Unterſuchung nach der Exſtirpation zeigte, daß die Geſchwulſt aus einzelnen Abtheilungen beſtand, die oben und an den Seiten knorpelig waren, nur einzelne Knochenſtückchen waren dazwiſchen zu fühlen; die Baſis war knöchern, hing aber nicht unmittelbar mit der Phalanx zuſammen, ſondern war durch das Periost von ihr getrennt. Die Geſchwulſt hatte ſich jedoch an zwei Stellen in die Phalanx hineingedrängt, ſo daß letztere an dieſen Stellen excavirt war: von der Geſchwulſt zur Phalanx gingen feſte membranartige Verbindungen, ſo daß dieſe Art der Einfügung erſt nach ſorgfältigem Präpariren erkannt werden konnte. Die übrigen Theile waren normal, die ganze Phalanx jedoch außer den Einfügungsſtellen der Geſchwulſt verdünnt. Patient hat bis jetzt (Juli 1842) noch nichts von einem Recidiv bemerkt.“

Dieſe Geſchwulſt zeigte mehrere Verſchiedenheiten vom gewöhnlichen Enchondrom: ſie ging nicht von der Phalanx ſelbſt aus, ſondern war durch das Periost von derſelben getrennt. Sie beſtand ferner nur zum Theil aus Knorpelſubſtanz, ganz analog der der gewöhnlichen Knorpel, — Partien von Knorpelzellen (*a a*) in einer amorphen Intercellularſubſtanz (*A A*); ein Theil derſelben (*B B*) war verknöchert, in wirkliche Knochenſubſtanz übergegangen: er war knochenhart, entwickelte beim Behandeln mit Salzſäure reichliche Gasblaſen (durch Zerſetzung von kohlenſaurem Kalk), zeigte vollkommen ausgebildete Knochenkörperchen und cylindriſche, von concentriſchen Lamellen umgebene Knochenkanäle.

Fig. 9. ſtellt einen Durchſchnitt der Geſchwulſt dar an der Grenze der Verknöcherung, ſo daß man zugleich die Knorpel- und Knochenſubſtanz überſieht. Vergr. 220mal Durchm.

TABULA XI.

Concrementa, Epiphyta, Epizoa.

Fig. 1. Concrementa crystallina cholestearini in atheromatibus quae vocantur aortae. Magn. 220 diam.

Senex 84 annorum ulcere ventriculi perforante mortuus erat. In cadavere dissecto arcum aortae salibus calcareis inter tunicam intimam et mediam depositis incrustatum deprehendimus (quod perperam ossificationes vocant), praeterea massa fracida albo-flavescenti illinitum (atheroma).

Quam quidem massam armatis oculis cognovimus compositam esse

1) ex larga copia crystallorum, cholestearini, qui tabulati, coloris expertes erant, forma iis propria (tabularum rhomboedricarum cum angulis 103° et 77°) satis insignes;

2) ex permultis glomerulis irregularibus amorpho-granulosis, qui aqua non, at alcohole solvebantur, quo evaparato iterum in glomerulos informes brunneos condensati sunt, quamobrem ex adipe eos constitisse probabile est.

Praeter haec et aliquot adipis guttulas (3) nihil adfuit.

Fig. 2. Crystalli salium calcareorum cutem scroti incrustantium. Magn. 220 diam.

Pistor sanus, 33 annos natus, cumprimum adoleverat, duodevigesimum circiter annum agens, pruritu scroti aegre vexabatur. Sensim sensimque in scroto parvae excrescentiae verrucosae propullularunt, quae simulac pisi magnitudinem aequabant, desiccatae evanescebant, quo facto aliae aliis locis procrescebant, eodem modo deciduae. Qui quidem processus ad hunc usque diem (m. martio 1841) eandem legem persequitur, exiguas aegroto molestias, nullam ejus valetudini laesionem afferens.

Accurata inspectione permultos tumores (in tota scroti superficie ad 150 usque numeravimus) scrotum obsidere cognovimus, eosque subrotundos, pisum ad nucem avellanam usque ambitu exaequantes. Sub ipsa cute, eo vero plane normali nec usquam livida, sedentes cum hac quoquoversus protrudi potuerunt.

Ejusmodi tumores si lanceola aperiebantur, massam, qua referti erant, pultaceam albissimam destillabant, quae aqua diluta in chemicis tentaminibus alcalicam naturam satis constanter tenuit, in aëre brevi tempore ad lapidem usque indurnit, velut gypsum ustum aqua commixtum.

Konkremente, Epiphyten, Epizoën.

Fig. 1. Kryſtalliniſche Ablagerungen von Choleſtearin in den ſogenannten Atheromen der Aorta. Vergr. 220mal Durchmeſſer.

Ein Greis von 84 Jahren, an einem penetrirenden Magengeſchwür geſtorben, zeigte im Bogen der Aorta zwiſchen ihrer inneren und mittleren Haut Ablagerung von Kalkſalzen (fälſchlich ſogenannte Verknöcherungen) und neben denſelben Ablagerungen einer gelblich-weißen, ſchmierigen Maſſe (Atherom).

Dieſe weiche Maſſe beſtand mikroſkopiſch unterſucht aus

1) ſehr vielen tafelförmigen, farbloſen Kryſtallen von Choleſtearin, von der bekannten charakteriſtiſchen Form (rhomboedriſche Tafeln, mit Winkeln von 103° und 77°);

2) ſehr vielen unregelmäßigen, amorph-körnigen Maſſen, welche ſich nicht in Waſſer, wohl aber in Alkohol auflöſten und nach deſſen Verdunſtung wieder zu unbeſtimmten bräunlichen Klumpen verdichteten — alſo wahrſcheinlich Fett

Außer dieſen Elementen und einigen Fetttropfen (3) war nichts zugegen.

Fig. 2. Kryſtalliniſche Ablagerungen von Kalkſalzen in der Haut des Hodenſackes. 220mal Durchm. vergr.

Ein geſunder Mann von 33 Jahren, Bäcker, litt zuerſt zur Zeit ſeiner Pubertätsentwickelung, ungefähr im 18. Jahre an heftigem Jucken des Scrotum. Allmälig bildeten ſich an demſelben kleine warzenförmige Erhabenheiten, welche, nachdem ſie die Größe einer Erbſe erreicht hatten, vertrockneten und verſchwanden, worauf an anderen Stellen wieder neue entſtanden, welche dieſelbe Metamorphoſe durchliefen. Dieſer Proceß dauerte bis heute (März 1841) in derſelben Weiſe fort, ohne große Beſchwerde für den Kranken und ohne den geringſten nachtheiligen Einfluß anf ſein Allgemeinbefinden.

Eine genauere Unterſuchung zeigte am Hodenſack eine Menge rundlicher Geſchwülſte von Erbſen- — Haſelnußgröße (es waren ihrer gegen 150 über die ganze Fläche des Hodenſackes zerſtreut). Sie ſaßen unmittelbar unter der Haut, welche aber ganz normal erſchien, nicht im Geringſten mißfarbig, und ließen ſich mit dieſer in allen Richtungen leicht verſchieben.

Wurden ſolche Geſchwülſte mit der Lanzette geöffnet, ſo entleerten ſie als Inhalt eine breiartige, vollkommen weiße Maſſe, welche mit Waſſer befeuchtet, deutlich alkaliſch reagirte und an der Luft ſehr bald ſteinhart wurde, ganz wie gebrannter, mit Waſſer angerührter Gyps.

I

II

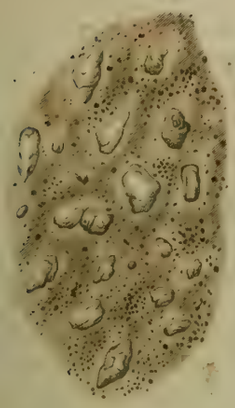

III



IV

V



VII

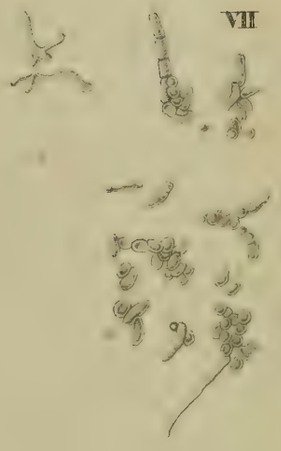

VI

VIII

IX

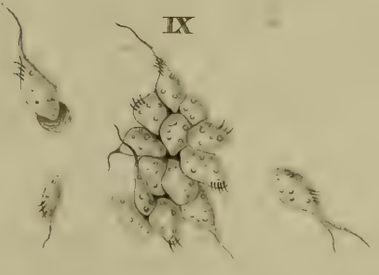

X

Jul. Vogel del. C. Berg impr. Nürnbg. Lith. Anst. v. Nbg.

Haec massa cum microscopio exploraretur (*Fig. 2.*), pultem tenuissime granulosam, luce transparente brunneam esse cognovimus, qua frustula crystallina immersa erant coloris expertia, pellucida, utplurimum subrotunda, incertae formae, nusquam crystallos regulares formantia.

Aqua, alcohole, aethere atque alcalibus massa non affecta, acidis autem effervescendo soluta est.

Exacte tentando massae partes constituentes has esse cognovimus: calcaream carbonicam et phosphoricam cum minimo chloreti natrii et pauxillo substantiarum organicarum (extractivarum et adipis) admixto.

Tumorem cum cysti cum continente exsecuimus et accurate exploravimus, quo ratio patefieret, quae inter cutis telam et salia calcarea in illa deposita intercederet. Sed tota cystis crystallis calcareis adeo incrustata erat, ut ejus structura neutiquam dignosci posset. Stratum cystidis externum, particulis calcareis liberum, ex fasciculis fibrarum junctoriarum bene conspicuis contextum erat, multumque sanguinis continebat. Cystidis portionem acido nitrico diluto tractavimus, ut salia calcarea elueremus; tum microscopio eam subjecimus, invenimusque non nisi fasciculis fibrarum junctoriarum vasisque sanguiferis contextam.

Quae cum ita essent, certiores non facti sumus, salia calcarea an inter cutis textum an in glandulis deposita essent. Glandulas iis infarctas esse probabilius videbatur eo, quod in frustulis calcareis, quae ab cystidis interna facie abrasimus, reliquias quoque cellularum epithelialium nucleis destitutarum deteximus.

Fig. 3. Concrementa crystallina margarini. Magn. 220 diam.

Non raro in cadaverum tela adiposa occurrunt, ex chemico processu probabiliter oriunda, majore nimirum margarini copia in corpore humano minorem elaini praeponderante, atque, dum cadaver refrixerit, in crystallos concrescente. Ejusmodi crystalli praeprimis in partibus adipe abundantibus et gangraena corruptis proveniunt, rarissime in iis desunt.

Formarum, in quas concrescunt, frequentissima ea est, quae spiculis crystallinis radiatim convergentibus stellam imitatur (*3. a*). Quam si a latere adspicias, nonnunquam mergitem seu manipulum offert (*3 **), quorum bini etiam conjunguntur (*β*); rarius spicula majora discreta aut decussata occurrunt (*a*).

Hi crystallorum acervi intra cellulas adiposas congeruntur (*3. b b*) prodeuntque tum demum, cum cellulae destructae fuerint, et nudi prostant.

Fig. 4. Crystalli phosphatis ammonico-magnesici. Magn. 90 diam.

Hi in omnibus corporis humani partibus formantur, simulac ammoniacum in illis liberum factum fuerit, quod cum phosphate magnesiae conjunctum compositionem chemicam constituit, lente in crystallos concrescentem.

Crystalli unam formam prototypam varie referunt; omnes autem hemiedrici sunt. Forma prototypa (*Fig. 4. a*) prisma trilaterum est, resecto utroque angulo longitudinaliter sibi opposito. *a ** hujus formae adspectum a latere offert simul cum sectione ficta. Forma prototypa variatur resectis

Diese breiige Masse bestand mikroskopisch untersucht (Fig. 2.) aus einer unbestimmten, feinkörnigen Masse, bei durchfallendem Licht von bräunlicher Farbe mit farblosen, durchsichtigen Krystallstücken, welche meist abgerundet und von unbestimmter Form erschienen, nie ausgebildete Krystalle darstellten.

Diese Masse wurde durch Wasser, Alkohol, Aether und Alkalien nicht verändert, durch Säuren aber unter Gasentwickelung aufgelöst.

Eine genaue chemische Untersuchung ergab als Hauptbestandtheile kohlensauren und phosphorsauren Kalk mit einer Spur von Chlornatrium und einer geringen Beimengung organischer Stoffe (Fett und extraktartige Materie).

Um das Verhältniß der abgelagerten Kalksalze zu den Gewebtheilen der sie umgebenden Haut zu ermitteln, wurde eine Geschwulst sammt dem umgebenden Balge ausgeschnitten und sorgfältig untersucht. Der ganze Balg war aber so sehr mit Kalkkrystallen imprägnirt, daß man von seiner Struktur durchaus nichts wahrnehmen konnte. Die äußere, von Kalktheilen freiere Schicht des Balges bestand dagegen aus deutlichen Bündeln von Bindegewebsfasern und enthielt viel Blut. Ein Theil des Balges wurde mit verdünnter Salpetersäure behandelt, um die Kalksalze zu entfernen: auch hier entdeckte man unter dem Mikroskop nichts als Bündel von Bindegewebsfasern von Blutgefäßen durchzogen.

Es blieb also unentschieden, ob die Kalksalze geradezu zwischen den Gewebstheilen der Haut oder in den Hautdrüsen abgelagert waren; doch wurde Letzteres dadurch wahrscheinlicher, daß man unter den von der Innenfläche des Balges abgeschabten Kalkfragmenten auch Spuren von kernlosen Epithelialzellen entdeckte.

Fig. 3. Krystallinische Ablagerungen von Margarin, 220mal Durchm. vergr.

Diese Ablagerungen finden sich nicht selten bei Leichen im Fettgewebe, und verdanken ihre Bildung wahrscheinlich rein chemischen Verhältnissen, einem Vorwalten des Margarin im menschlichen Körper über das Elain, wobei dann ersteres beim Erkalten der Leiche sich krystallinisch abscheidet. Am häufigsten sieht man diese krystallinischen Ablagerungen in fettreichen gangränösen Theilen, wo sie fast nie fehlen.

Die häufigste Form dieser Gebilde ist die, wo die Krystallnadeln radienförmig um einen Mittelpunkt gruppirt, eine Art Stern bilden (3. *a*). Von der Seite gesehen, erscheint dieser Stern oft als Garbe (3 *). Bisweilen sind 2 solcher Garben verbunden (*β*); selten sieht man größere isolirte Nadeln, einzeln oder gekreuzt (*a*).

Diese Krystallgruppen bilden sich innerhalb der Fettzellen (3. *b b*); erst wenn diese zerstört sind, treten sie heraus und werden frei.

Fig. 4. Krystalle von phosphorsaurer Ammoniakmagnesia, 90mal Durchm. vergr.

Diese Krystalle bilden sich in allen Theilen des menschlichen Körpers, sobald freies Ammoniak in denselben auftritt, indem dieses mit der phosphorsauren Magnesia eine unlösliche chemische Verbindung eingeht, welche bei langsamer Bildung eine deutliche Krystallform annimmt.

Die Krystalle bilden verschiedene Modifikationen einer Grundform; alle aber sind hemiedrisch. Die Grundform (Fig. 4. *a*) ist ein dreiseitiges Prisma mit Abstumpfung der beiden einer Seitenkante entsprechenden Ecken. *a ** zeigt diese Form von der Seite gesehen (und zugleich ihren ideellen

duobus angulis opposito polo sibi respondentibus (*4. b*), tum etiam reliquis duobus angulis (*Fig. 4. c*).

Rariores formas vide in Tab. XXVI. Fig. 5.

Fig. 5. Frustula calculi biliarii mollis ex cadavere hominis, quibus mechanica horum calculorum constructio illustratur. Magn. 220 diam.

Partes coloris expertes crystalli cholestearini sunt; partes coloratae pariter ex cholestearino constant, eo vero non probe in crystallos concreto, pigmento bilis tincto. Cf. *Anleitung z. Gebrauche d. Mikroskops.* Lipsiae, 1841. p. 425 sq.).

Fig. 6—8. Epiphyta, i. e. plantae parasitae, in corpore humano aegroto luxuriantes.

Fig. 6 et *7.* Fungi, crustas tineae scrophulosae (favi et alphi *Fuchsii*) constituentes. Partim ex granulis subrotundis in seriem conjunctis (cellulis), partim ex filis sive simpliciter protensis sive complicatis constant, utplurimum coloris expertes, rarius pallidi viridescentes.

Fig. 6. 180, *Fig. 7.* 400 diametris ampliata est.

Fig. 8. Torula cerevisiae *Turpini*; fungi in liquore geniti, quem vir strictura pylori (hypertrophia tunicae muscularis ventriculi) laborans copiosissime vomitu ejecerat. Magn. 220 diam.

Granula rotunda coloris expertia seu cellulas exhibent, quae gemmis propullulantibus propagantur, tum acervos serie coagminatos aut divisos formant. Aliae etiam blastidi endogena gignunt (*), aliae utroque modo propagantur (**).

Iidem fungi in urina, quae in diabete mellito mittitur, occurrunt.

Fig. 9 et *10.* Epizoa, i. e. animalia parasita in liquidis corporis humani aegroti (?) degentia.

Fig. 9. Trichomonas vaginalis, animal infusorium a *Donné* in muco vaginae feminae inventum. Magnit. 300 circiter diam. (Cf. *Donné* Recherches microscopiques sur la nature des mucus Fig. 3., cujus nostra imitatione delineata est).

Fig. 10. Vibriones, qui in omnibus liquidis animalium putrescentibus, v. c. sanguine, albumine, aliis, immensa copia generantur neque in ulceribus putridis, nisi rarissime, desunt. (Vibrio prolifer? *Ehrenbergii*). Magn. 410 diam.

Durchschnitt). Diese Grundform verändert sich erst durch weitere Abstumpfung zweier polar entgegengesetzter (entsprechender) Ecken (**4.** *b*), dann durch weitere Abstumpfung der zwei noch übrigen Ecken (Fig. 4. *c*).

(Weitere seltner vorkommende Formen s. auf Tab. XXVI. Fig. 5.).

Fig. 5. Stück eines weichen Gallensteines aus einer menschlichen Leiche, um die mechanische Zusammensetzung desselben zu zeigen, 220mal Durchm. vergr.

Die farblosen Theile sind Krystalle von Cholestearin; die gefärbten Theile bestehen gleichfalls aus nicht deutlich krystallisirtem Cholestearin, durch Gallenfarbestoff gefärbt. (Das Genauere s. in meiner Anleitung z. Gebrauche des Mikroskops ꝛc. Leipzig, 1841. S. 425 ff.).

Fig. 6—8. Epiphyten — Schmarozerpflanzen, die im kranken menschlichen Körper wuchern.

Fig. 6 und *7.* Pilze, welche die Borken des skrophulösen Kopfgrindes (Favus und Alphus [Fuchs]) zusammensetzen. Sie bestehen theils aus rundlichen aneinandergereihten Körnern (Zellen), theils aus langgestreckten einfachen oder verzweigten Fäden, sind in der Regel farblos, seltner schwach grünlich gefärbt.

Fig. 6. ist 180, Fig. 7. 400mal im Durchm. vergr.

Fig. 8. Gährungspilze, Hefenpilze (Torula Cerevisiae [Turpin]) aus der Flüssigkeit, welche ein an Strictura pylori (Hypertrophie der Muskelhaut des Magens) leidender Mann in großer Quantität ausbrach, 220mal Durchmesser vergr.

Sie bilden runde farblose Körner oder Zellen, welche sich durch Knospenbildung vermehren, und dann reihenweise oder gegliederte Gruppen bilden. Einige bilden junge Zellen in ihrem Innern (*), andere vermehren sich durch gleichzeitige Knospenbildung und Neubildung von Zellen im Innern (**).

Dieselben Hefenpilze bilden sich im Urin bei Diabetes mellitus.

Fig. 9 und *10.* Epizoën — Schmarozerthiere in Flüssigkeiten des kranken (?) menschlichen Körpers.

Fig. 9. Trichomonas vaginalis, ein von Donné entdecktes Infusorium, welches den Vaginalschleim des Weibes bevölkert, etwa 300mal Durchm. vergr. (Kopirt nach Donné Recherches microscopiques sur la nature des mucus etc. Paris, 1837. Fig. 3.).

Fig. 10. Vibrionen, welche sich in allen faulenden thierischen Flüssigkeiten, in faulendem Blute, faulendem Eiweiß ꝛc. in ungeheurer Menge entwickeln und auch in fauligen Geschwüren fast nie fehlen (Vibrio prolifer? Ehrenberg), 410mal Durchm. vergr.

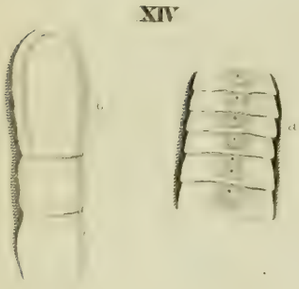

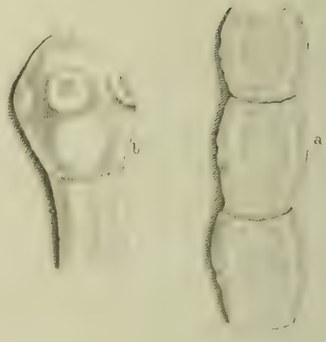

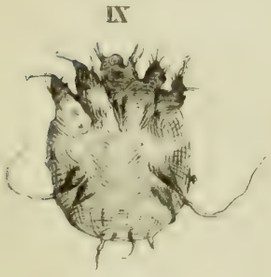

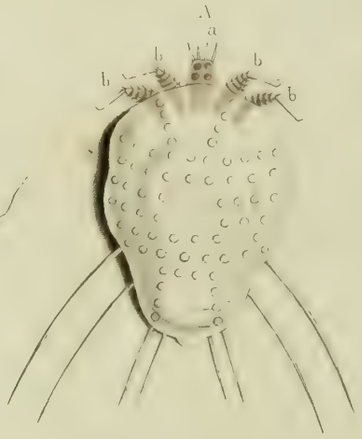

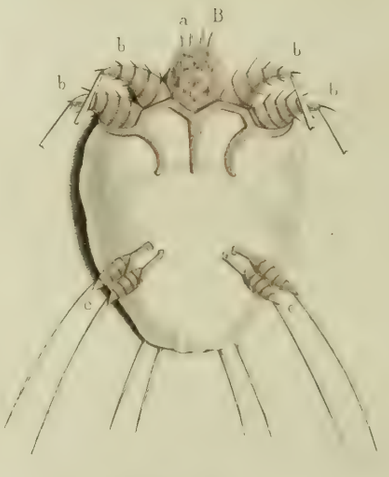









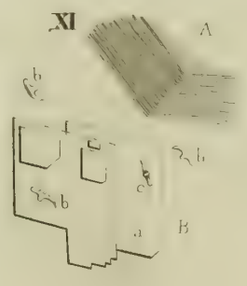

Jul.Nagel del.

C.Berg impr.Nürnbg.

H.Bruch sc.Nbg.

TABULA XII.

Epizoa atque Entozoa hominis.

Fig. 1. Fasciculi musculares magna copia Trichinarum spiralium obsessi, naturalis magnitudinis, et ad naturam delineati. Praeparatum ab *Exc. Sieboldio*, prof. Erlangensi asservatur, qui benevole illud delineari curavit.

Fig. 2 — 5. Variae delineationes *Trichinae spiralis* capsulis inclusae et nudae; ex *R. Owenii* tractatu (Transactions of the Zoologic. Society. Vol. I. Pl. 41. Fig. 1—9.).

Fig. 2. Cystis, cujus parietes calcarea incrustati sunt, massa fusca opaca (salibus calcareis?) referti. Magnit. 20 diam.

Fig. 3. Trichina spiralis, ex cystide, qua inclusa fuerat, exemta. Magn. 200 diam.

a. Extremitas capitis, cum ostio oris lineari.

b. Extremitas caudae.

Fig. 4. Cystis cum trichina. Magnit. 20 diam. Cystis *a* disrupta est et trichina *b* cum substantia, qua immersa est, granulosa per rupturam prodiit.

Fig. 5. Cystis binas trichinas includens. Magn. 20 diam. Cystidis extremitates solito magis protensae sunt.

Fig. 6. Epizoon comedonum, *Acarus comedonum, A. folliculorum, a G. Simon* primum (*Müller's Archiv*, 1842. Tab. XI. Fig. 2.) delineatus, hic repetitus.

Haec figura formam animalis frequentissimam offert, quam *G. Simon* secundum vitae ejus stadium esse censet; quatuor pedum paribus et abdomine longo, striis transversalibus tenuissimis sulcato praeditum est. *a* Palpae. *b* Proboscis setis praetexta. *c* Pedes. *d* Abdomen, striis jam commemoratis sulcatum.

Fig. 7. Acarus comedonum hominis, a priore diversus, quem *Erdlius* prof. Monacensis primum m. majo 1840 detexit, postea ter invenit. Omnibus quae observavit exemplaribus effigies accuratissime quadrat, quam primum ab amico delineatam et mecum benevole communicatam hic

Epizoën und Entozoën des Menschen.

Fig. 1. Muskelbündel mit einer großen Anzahl von Trichina spiralis besetzt, in natürlicher Größe, nach der Natur gezeichnet. Das Original befindet sich im Besitz des Herrn Professors von Siebold in Erlangen, welcher auch die Güte hatte, die Zeichnung zu dieser Abbildung besorgen zu lassen.

Fig. 2 — 5. verschiedene Ansichten von Trichina spiralis mit und ohne Kapseln, nach R. Owen kopirt. (Transactions of the Zoologic. Society. Vol. I. Pl. 41. Fig. 1—9.).

Fig. 2. Eine Kyste mit verkalkten Wänden, mit dunkler, undurchsichtiger Masse (Kalksalzen?) erfüllt, 20mal Durchmesser vergr.

Fig. 3. Trichina spiralis, von der sie umschließenden Kyste isolirt, 200mal Durchm. vergr.

a Das Kopfende mit der linearen Mundöffnung.

b Das Schwanzende.

Fig. 4. Ein Balg mit Trichina, 20mal vergr. Die Kyste *a* ist eingerissen und die Trichina *b* mit der sie umgebenden körnigen Substanz durch den Riß ausgetreten.

Fig. 5. Eine Kyste, welche zwei Trichinen enthält, 20mal Durchm. vergr. Die Enden der Kyste sind mehr als gewöhnlich verlängert.

Fig. 6. Epizoën der Comedonen, Haarsackmilbe, Acarus comedonum, A. folliculorum, kopirt nach der von Gust. Simon gegebenen Abbildung in Müller's Archiv. 1842. Tab. XI. Fig. 2.

Diese Abbildung stellt die am häufigsten vorkommende Form des Thieres dar, nach G. Simon die zweite Entwickelungsstufe desselben; sie hat 4 Fußpaare und einen langen, mit feinen Queerstreifen versehenen Hinterleib. *a* Die Palpen. *b* Der Rüssel mit den darauf liegenden Borsten. *c* Die Füße. *d* Der Hinterleib, der mit feinen Queerstreifen versehen ist.

Fig. 7. Milbe aus menschlichen Comedonen, von der vorigen verschieden. Sie wurde zuerst im Mai 1840 von Herrn Professor Erdl in München entdeckt, und seitdem noch dreimal von ihm aufgefunden. Alle beobachteten Exemplare glichen der hier gegebenen Abbildung, welche nach der von

exprimi curavi. An hic acarus non nisi aliud vitae stadium a *Simone* non observatum illius, qui *Fig. 6.* delineatus est, exhibeat, an aliam speciem, dijudicare non audeo. Limbus autem niger, nigrumque scutellum, quibus omnia exemplaria a se observata *Erdlius* contendit praedita fuisse, dignissima sunt quae animadvertantur.

Fig. 8. Acarus scabiei, Sarcoptes hominis, ex *Raspaili* opere *(Naturgeschichte des Insekts der Krätze von F. V. Raspail, aus dem Französischen mit Anmerkungen von G. K. Leipzig*, 1835.) imitatione delineatus.

A Facies superior, *B* facies inferior animalis. Magn. 100 diam.

a a Proboscis. *b b* Quatuor pedes anteriores cum patellis. *c c* Pedes posteriores absque patellis, in setas rigidas desinentes.

Hisce figuris aere jamjam incisis contigit mihi esse tam felici ut *Exp. Zieglerus* Hannoveranus desiccata acari exemplaria benevolenter mihi committeret. Quae cum effigiei a *Raspailo* datae non prorsus quadrarent, delineationem, quam ad naturam confeci, addendam curavi.

Fig. 9. Magn. 90 diam. Hic acarus extremitate posteriore magis obtusa praeditus, et in tota superficie permultas strias tum parallelas, tum decussatas offert, quae cum foco microscopii propius admoto adspectae essent, plicae seu rugae epidermidis esse videbantur (an desiccatione factae?).

Fig. 10. Particula superficiei dorsalis acari, quae spinas obtusas scutellum dorsi obsidentes, et epidermidis plicas offert.

Fig. 11. Partes *Echinococci hominis.* Magn. 220 diam. Delineationem *Exc. Sieboldio* gratissime debeo.

A Sectio transversalis membranae pellucidae gelatinosae, quae liquido referta animal illud constituit. Ex stratis constat tenuissimis orbicularibus substantiae plane amorphae, coloris expertis, pellucidae. Eodem modo membrana Acephalocystidum comparata est.

B Echinococci contentum.

a Crystalli cholestearini.

b et *c* Unci ex corona uncinata animalis. *b b* latere incumbentes. *c* margine innixi, inferne visi ita ut processus inferior tanquam nodulus medio impositus prostet.

Fig. 12. Oxyuris vermicularis Bremseri. (Cf. *Bremser, lebende Würmer im lebend. Menschen.* Tab. I.)

A Magnitudo naturalis.

a Femella. *b* Mas.

B Magnitudo ampliata.

a Extremitas caudae femellae. *b* Mas.

Fig. 13. Trichocephalus dispar Bremseri (Bremser l. c. Tab. I.

A Magnitudo naturalis.

a Femella. *b* Mas.

jenem Freunde angefertigten und mir gefälligst überlassenen Originalzeichnung gemacht ist. Bildet diese Milbe nur eine andere von Simon nicht beachtete Entwickelungsstufe von Fig. 6., oder ist sie eine eigene Species? Merkwürdig ist die schwarze Zeichnung, welche alle von Herrn Prof. Erdl beobachteten Exemplare gehabt haben sollen.

Fig. 8. Krätzmilbe, Acarus scabiei, Sarcoptes hominis, kopirt nach Raspail. (Naturgeschichte des Insekts der Krätze von F. V. Raspail; a. d. Französ. mit Anmerkk. von G. K. Leipzig, 1835.)

A Obere, *B* untere Ansicht des Thieres, 100mal Durchmesser vergr.

a a Rüssel. *b b* die 4 vorderen Füße mit Saugnäpfen. *c c* die hinteren Füße ohne Saugnäpfe, in steife Borsten endigend.

Erst nachdem diese Figuren schon gestochen waren, glückte es mir, durch die Güte des Herrn Dr. Ziegler in Hannover getrocknete Exemplare von Krätzmilben zu bekommen. Diese stimmten nicht ganz mit der von Raspail gegebenen Abbildung überein: ich habe daher noch eine nach der Natur von mir gezeichnete Abbildung beigefügt.

Fig. 9. 90mal Durchm. vergr. Dieser Acarus ist an seinem hinteren Ende mehr abgerundet und zeigt an seiner ganzen Oberfläche sehr viele zum Theil parallellaufende, theils sich kreuzende Streifen, welche bei stärkerer Vergrößerung als Falten oder Runzeln der Oberhaut erscheinen (vielleicht erst durch das Trocknen entstanden?).

Fig. 10. Ein Stück von der Oberfläche des Rückens der Krätzmilbe, um die das Rückenschild bedeckenden stumpfen Stacheln und die Falten der Oberhaut zu zeigen.

Fig. 11. Theile des Echinococcus hominis, 220mal Durchm. vergr. Ich verdanke die Zeichnung zu dieser Abbildung der Güte des Herrn Professors von Siebold.

A Queerschnitt der durchsichtigen, gallertartigen Membran, welche im Innern mit Flüssigkeit gefüllt, dieses Thier bildet. Sie besteht aus sehr dünnen, concentrischen Lagen einer vollkommen amorphen, farblosen und durchsichtigen Substanz. Ganz eben so erscheint die Membran der Acephalocysten.

B Inhalt des Echinococci.

a Krystalle von Cholestearin.

b und *c* Häkchen vom Hakenkranze des Thieres. *b b* auf der Seite liegend, *c* auf der Kante stehend, von unten gesehen, so daß der untere Fortsatz als ein der Mitte aufsitzendes Knötchen erscheint.

Fig. 12. Der Pfriemenschwanz (Oxyuris vermicularis) nach Bremser. (Lebende Würmer im leb. Menschen. Tab. I.)

A Natürliche Größe.

a Weibchen. *b* Männchen.

B Vergrößert.

a Schwanzende des Weibchens. *b* Männchen.

Fig. 13. Der Peitschenwurm (Trichocephalus dispar) nach Bremser. Ebendas. Tab. I.).

A In natürlicher Größe.

a Weibchen. *b* Männchen.

B Magnitudo ampliata.
a Extremitas caudae femellae. *b* Eadem maris.

Fig. 14. Partes specificae *Bothriocephali lati.*

a Internodia, naturali magnitudine.
b Extremitas capitis, magnitudine ampliata (*Bremser* l. c. Tab. II.).

Fig. 15. Partes specificae *Taeniae solium.*

a Internodia, naturali magnitudine.
b Extremitas capitis magnitudine ampliata (*Bremser* l. c. Tab. III.).

B Vergrößert.
a Schwanzende des Weibchens. *b* Daſſelbe des Männchens.

Fig. 14. Die charakteriſtiſchen Theile vom Bandwurm (Bothriocephalus latus).
a Glieder in natürlicher Größe.
b Vergrößertes Kopfende, nach Bremſer (l. c. Tab. II.).

Fig. 15. Die charakteriſtiſchen Theile des Kettenwurms (Taenia solium).
a Glieder in natürlicher Größe.
b Vergrößertes Kopfende, nach Bremſer (l. c. Tab. III.).

TABULA XIII.

Laesiones structurae atque textürae cerebri ejusque meningum, nec non medullae spinalis.

Fig. 1 — 3. quomodo textura cerebri in abscessibus comparata sit, illustrant.

Vir in juventute insultibus epilepticis vexatus, dum annum 26. ageret, vehementi capitis dolore correptus eoque ad mortem usque non liberatus est. Accesserunt duobus annis post amaurosis oculi dextri, profluvium purulentum ex nare dextra, tum convulsiones, extremitatum resolutio, quibus denique 29. aetatis anno confectus est.

Cranio aperto puris collectio reperta est inter duram matrem et cerebrum supra totum dimidium anterius dextrae hemisphaerae effusa; pars anterior hujus hemisphaerae emollita erat pariter ac thalamus nervi optici corpusque striatum dextri lateris. Nervus opticus dexter compressione tamquam taenia complanatus.

Durae matris crassitudo aucta erat. Normales ejus fibras armatis oculis exsudato perfusas vidimus, eoque amorpho, ingenti copia granulorum minimorum brunneorum scatente (*Fig. 1.*).

Inter duram matrem et cerebri substantiam veri abscessus siti erant, fluido purulento viridi-flavo repleti. Sed genuinum pus non esse, corpusculorum defectus docuit, quorum loco granulis minimis brunneis, eorum quae in dura matre deposita erant simillimis quam maxime abundabat (*Fig. 2.*).

Plures abscessus in strata cerebri superiora sese insinuaverant; quorum fundus, ex substantia cerebri indurata et condensata, lardum referebat. Hanc massam lardosam microscopio subjecimus, apparuitque eam amorpho-granulosam (fibrinam exsudatam), permultis granulis et granulorum acervis interspersam esse.

Totum dimidium anterius hemisphaerae dextrae, thalamus nervi optici corpusque striatum ejusdem lateris mollissima erant, coloris albo-flavescentis; quod emollitionem flavam vocant. Partes emollitae sub microscopio fibras primitivas normales offerebant, interspersis tamen cellulis granulosis et granulorum acervis; vasa sanguine potius vacua esse videbantur (*Fig. 3.*).

Omnes figurae 220 diametris ampliatae sunt.

Fig. 1. durae matris textum abnormem illustrat. Inter fibras tunicae illius normales, quae in fasciculos quaquaversus

Pathologiſche Veränderungen des Gehirnes und ſeiner Häute, ſo wie des Rückenmarkes.

Fig. 1—3. zeigen die hiſtologiſche Anordnung von Gehirnabſceſſen.

Ein Mann, der in ſeiner Jugend an epileptiſchen Anfällen gelitten hatte, wurde in ſeinem 26. Jahre von heftigen Kopfſchmerzen befallen, die ihn bis zu ſeinem Tode nicht wieder verließen; dazu geſellte ſich 2 Jahre ſpäter Amauroſe des rechten Auges, ein eiteriger Ausfluß aus dem rechten Naſenloche, dann Convulſionen, Paralyſe der Extremitäten, endlich, in ſeinem 29. Jahre, endete ſein Leiden mit dem Tode.

Die Sektion zeigte Eiterablagerung zwiſchen Dura mater und Gehirn, ausgebreitet über die ganze vordere Hälfte der rechten Hemiſphäre; der ganze vordere Theil dieſer Hemiſphäre war erweicht, ebenſo der Thalamus nervi optici und das Corpus striatum der rechten Seite. Der rechte Sehnerv war zuſammengedrückt, bandartig abgeplattet.

Die Dura mater erſchien verdickt. Mikroſkopiſch unterſucht zeigte ſie zwiſchen ihren normalen Faſern amorphes Exſudat mit einer ungeheueren Anzahl ſehr kleiner Körnchen von bräunlicher Farbe (Fig. 1.).

Zwiſchen ihr und der Gehirnſubſtanz befanden ſich förmliche Abſceſſe, die eine eiterartige, gelb-grüne Flüſſigkeit enthielten. Dieſe war aber kein eigentlicher Eiter, ſie enthielt keine Eiterkörperchen, ſondern ſtatt derſelben eine ungeheuere Menge ſehr kleiner brauner Körnchen, ganz denen ähnlich, welche an der Dura mater abgelagert waren (Fig. 2.).

Auch in den oberflächlichen Schichten des Gehirnes fanden ſich mehrere ſolche Abſceſſe: ſie zeigten einen ſpeckigen Grund, verurſacht durch eine Verhärtung und Verdichtung der Gehirnſubſtanz. Die ſpeckige Maſſe erſchien unter dem Mikroſkop als eine körnig-amorphe Subſtanz (Faſerſtofferſudat) mit ſehr vielen Körnchen und Körnchenhaufen.

Die ganze vordere Hälfte der rechten Hemiſphäre, ebenſo der Thalamus nervi optici und das Corpus striatum dieſer Seite waren ſehr weich, von weiß-gelber Farbe — gelbe Erweichung. Unter dem Mikroſkop zeigten dieſe erweichten Partien zwiſchen normalen Gehirnprimitivfaſern ſehr viele Körnchenzellen und Körnchenhaufen; die Gefäße erſchienen verhältnißmäßig blutleer (Fig. 3.).

Alle Figuren ſind 220mal Durchm. vergr.

Fig. 1. zeigt die Veränderung der Dura mater. Zwiſchen den normalen Faſern dieſes Gebildes, welche in Bündel

I



II

III

IV

VI

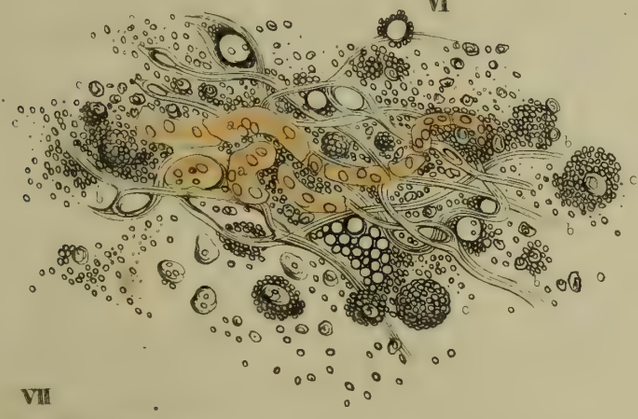

V



VII

VIII

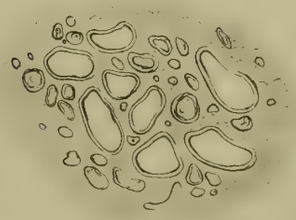

C. Koster del. Berg impr. Nurnbg. H. Brucn sc. Nbg.

decussatos conjunctae sunt, exsudatum amorphum effusum est, interjecta simul ingenti copia granulorum minimorum.

Fig. 2. Contentum, quo abscessus repleti erant, purulentum pro corpusculis puris normalibus, quae deficiunt, copiosissima granula minima offert, quibus quaedam corpora irregularia majora interjecta sunt.

Fig. 3. Substantia cerebri, quae emollitionem flavam subiit. *a* fibrae primitivae cerebri varicosae. *b b* massa incertae naturae illis interjecta. *c c* cellulae granulosae. *d* vas sanguiferum vacuum.

Fig. 4 et *5.* Tumores durae matris.

Mulier 32 annorum ex pluribus annis incompleta resolutione dextri corporis lateris laboravit. Accesserunt denique insultus epileptici, quorum uno interfecta est m. decembri 1841.

Cadavere dissecto in externa cranii superficie exostoseos initia reperta sunt. In medio nimirum osse frontis periosteum in thaleri ambitu crassitudine auctum erat; sub eodem, i. e. periosteum inter et tabulam ossis externam stratum recens formatum erat colore flavescens, $^1/_2$‴ crassum, densitate fibrinam exsudatam aequans, lardum referens. Quod cum microscopio exploraretur, substantiam amorpho-granulosam, multis granulis minimis brunneis interspersam, exhibuit. Acido acetico nec non ammoniaco substantia amorpha in marginibus pallidior et pellucidior reddita est (cf. Tab. XXVI. Fig. 9.). Strato fibrinae sublato os, ubi illo strato obductum fuerat, scabrum, parvis excrescentiis obsessum, rubens apparuit. Excrescentias abrasas et microscopio subjectas ex genuina substantia ossea constare cognovimus; corpuscula enim ossis in iis satis exculta erant, canales ossei difficilius conspici poterant. Partium vicinarum, quae sana erant, superficies laevissima erat, periosteum ab iis facile disjungendum.

Dura mater in superficie calvariae adversa passim crassior erat, tela fibrosa recens genita.

Superficies ejus interna, cerebro adversa, in medio, paullulum tamen sinistra versus, eo fere loco ubi externe exostosis sita erat, excrescentiis racemoso-tuberosis inaequalis erat. Et hae in congeriem digestae ambitum obsidebant thalerum exaequans, subrotundae erant, coloris alboflavescentis, et durae matri firmiter adhaerebant. Singularum ambitus pisum exaequabat, duritie tumorem fibroidem aemulabantur.

Armatis oculis eas vidimus granulosas esse; tela fibrosa aegrius in iis discerni poterat; huic cellulae minimae irregulares insertae erant (*Fig. 4.*). Vasa eas percurrentia bene conspeximus. Ammoniaco tota eorum substantia perpallida reddita est, aeque ac acido acetico perpallida atque pellucida, singulis tamen cellularum nucleis cum nucleolis eo magis in conspectum prodeuntibus (*Fig. 5.*).

Dura mater, ubi faciem internam hemisphaerae sinistrae circumvestiebat, ad falcem cerebri, anteriora versus, in ambitu qui ossi frontis respondebat et thalerum exaequabat, cum cerebri substantia firmiter concreta erat. Hic tubera prominebant, supra descriptis simillima, attamen in ipsam cerebri substantiam sese insinuantia et cum ea concreta. Primo intuito tubercula discreta esse videbantur, cerebri

vereinigt sind, die sich nach allen Richtungen durchkreuzen, liegt ein amorphes Exsudat, und zugleich eine ungeheure Menge kleiner Körnchen.

Fig. 2. Eiterartiger Inhalt der Abscesse: zeigt statt normaler Eiterkörperchen eine Anhäufung von kleinen Körnchen: dazwischen einige unregelmäßige größere Körper.

Fig. 3. Gehirnsubstanz im Zustande der gelben Erweichung. *a* Primitivfasern der Gehirnsubstanz mit varikösen Anschwellungen. *b b* unbestimmte Masse zwischen denselben. *c c* Körnchenzellen. *d* ein leeres Blutgefäß.

Fig. 4 und *5.* Geschwülste der Dura mater.

Eine ledige Weibsperson von 32 Jahren litt seit mehreren Jahren an unvollkommener Lähmung der linken Körperhälfte, später an epileptischen Anfällen; sie starb während eines solchen Anfalles im December 1841.

Die Sektion ergab äußerlich am Schädel eine beginnende Exostose: auf einer thalergroßen Stelle in der Mitte des Os frontis erschien das Periost verdickt, unter demselben, zwischen ihm und der äußeren Knochentafel, befand sich eine neugebildete Schicht von gelblicher Farbe, $^1/_2$ Linie dick, von der Consistenz des geronnenen Faserstoffes, speckig: sie erschien unter dem Mikroskop als amorph-körnige Substanz, mit sehr viel kleinen braunen Körnchen. Durch Essigsäure sowohl als durch Ammoniak wurde die amorphe Substanz an den Rändern heller und durchsichtiger. (S. Tab. XXVI. Fig. 9.) Der Knochen erschien nach Wegnahme der Faserstoffschicht an der Stelle, wo letztere auf ihm gelegen hatte, rauh, mit kleinen Excrescenzen bedeckt, geröthet. Diese Excrescenzen bestanden, abgeschabt und mikroskopisch untersucht, aus wahrer Knochenmasse, man sah in ihnen sehr deutliche Knochenkörperchen, weniger deutlich waren die Knochenkanäle. In den umgebenden gesunden Theilen war die Oberfläche des Knochens vollkommen glatt, das Periost ließ sich sehr leicht von ihm abziehen.

Die Dura mater zeigte an ihrer oberen, dem Schädel zugewandten Fläche, verdickte Stellen — neugebildetes Fasergewebe.

An ihrer unteren Fläche, gegen die Gehirnsubstanz, erschienen in der Mitte, doch etwas mehr nach links, an der Stelle, welche ungefähr der Ablagerung an der äußeren Fläche des Schädels entsprach, traubig-knollige Excrescenzen. Sie bildeten eine Partie von Thalergröße, waren unbestimmt rundlich und hingen fest mit der Dura mater zusammen. Ihre Farbe war gelblich-weiß, die einzelnen hatten etwa Erbsengröße, waren sehr fest, von der Consistenz des Fibroids.

Mikroskopisch untersucht, erschienen sie körnig, man unterschied ein undeutlich faseriges Gewebe, in welches sehr kleine unbestimmte Zellen abgelagert waren (Fig. 4.). Die Masse war von deutlichen Blutgefäßen durchzogen. Durch Ammoniak wurde die ganze Substanz sehr blaß. Durch Behandlung mit Essigsäure wurde ebenfalls die Masse sehr blaß und durchsichtig, aber die einzelnen Zellenkerne mit Kernkörperchen traten überall sehr deutlich hervor (Fig. 5.).

Auf der inneren Seite der linken Hemisphäre, an der Falx cerebri, war nach vorne, an einer dem Os frontis entsprechenden Stelle, ein thalergroßer Theil der Dura mater fest mit der Gehirnsubstanz verwachsen. Hier befanden sich ganz ähnliche Knoten, wie die eben beschriebenen, die aber in die Substanz des Gehirnes selbst eingelagert und mit ihr verwachsen waren. Anfangs schien es, als bildeten sie isolirte

substantiae insita; cum vero accuratius inspicerentur, apparuit ea cum dura matre cohaerere, ex qua oriunda erant. Microscopica exploratio ex iisdem ea elementis contexta esse docuit ac quae supra descripsimus.

Cerebri substantiam, qua circumdata erant, prorsus emollitam deprehendimus. Haec microscopio investigata permulta vasa capillaria exhibuit sanguine turgentia, atque ingentem copiam cellularum granulosarum, tam integrarum quam dilapsarum, quae fibris primitivis cerebralibus interspersae erant.

Omnium figurarum magnitudo 220 diam. aequat.

Fig. 4. lamellam tenuissimam a tumore durae matris abscissam offert. *A* tumoris substantia, tela nempe fibrosa haud satis efformata, cui cellulae insertae sunt. *B* cellulae singulae.

Fig. 5. Eadem tela, acido acetico perfusa. Stroma fibrosum tenerrimum et pallidissimum factum est; eo luculentius autem cellularum nuclei cum nucleolis in conspectum prodeunt.

Fig. 6. Substantia cerebri emollita. Hujus stroma vasis constituitur sanguine adhuc turgentibus (*a a*) et fibris primitivis cerebralibus (*b b*), quibus cellulae granulosae (*c*) larga copia interspersae sunt. In rivulis vasorum nullae prorsus cellulae granulosae prostant.

Fig. 7 et *8.* Medullae spinalis emollitio.

Mulier jamjam vetula scalam adscendens deciderat, et paucis diebus post symptomatibus medullae spinalis laesae mortua est.

Cadavere dissecto duram matrem medullae spinalis normalem deprehendimus, nisi quod in parte ejus inferiore venae sanguine admodum turgerent, et multum ibi aquae collectum esset.

Medullae spinalis pars superior normalis erat, satis compacta; a prima autem vertebra dorsali mollior esse coepit usque ad septimam vertebram dorsalem, ubi adeo emollita erat, ut in pultem contrita videretur. Infra hunc locum densitate sensim refecta versus caudam equinam plane normalis fuit.

Microscopio haec edocti sumus. Medulla, donec colli vertebris inclusa erat, fibris primitivis normalibus, latis, varicosis, decussatis structa erat, quarum singulas, quippe integerrimas neutiquam laesas, per longum iter persequi potuimus (*Fig. 7.*).

Ubi vero medulla spinalis summa emollitione laborabat, fibrae primitivae dilapsae erant; nihil vidimus nisi frustula earum divulsa, laqueiformia, varicosa, ea tamen duplici margine conspicuo insignia (*Fig. 8.*). Cellulae granulosae deerant.

Utriusque figurae magnitudo 220 diam. aequat.

Tuberkel in der Gehirnsubstanz, eine genauere Untersuchung zeigte jedoch, daß sie mit der Dura mater zusammenhingen und von ihr ausgegangen waren. Ihre mikroskopische Untersuchung ergab ganz dieselben histologischen Elemente, wie in den oben beschriebenen.

Im Umkreise dieser Knoten war die Gehirnsubstanz vollkommen erweicht. Die mikroskopische Untersuchung der erweichten Gehirnsubstanz zeigte sehr viele mit Blut erfüllte Kapillargefäße und eine ungeheuere Menge von ganzen und zerfallenen Körnchenzellen zwischen den Primitivfasern der Gehirnsubstanz.

Alle 3 Figuren sind 220mal Durchm. vergr.

Fig. 4. zeigt einen dünnen Durchschnitt von einer der Geschwülste der Dura mater. *A* Masse der Geschwulst, undeutlich faseriges Gewebe mit eingelagerten Zellen. *B* isolirte Zellen.

Fig. 5. Dasselbe, mit Essigsäure behandelt, die faserige Grundlage ist sehr zart und blaß geworden; die Zellenkerne mit Kernkörperchen treten aber nun deutlicher hervor.

Fig. 6. Erweichte Gehirnsubstanz. Gefäße, noch mit Blut erfüllt (*a a*). Primitivfasern der Gehirnsubstanz (*b b*) bilden die Grundlage, dazwischen eine reichliche Ablagerung von Körnchenzellen (*c*). Im Innern der Gefäße sieht man durchaus keine Körnchenzellen.

Fig. 7 und *8.* Erweichung des Rückenmarkes.

Eine bereits bejahrte Frau war rücklings die Treppe hinuntergestürzt. Sie starb einige Tage nachher unter den Erscheinungen einer Rückenmarksverletzung.

Bei der Sektion fand man die Dura mater medullae spinalis normal, nur nach ihrem unteren Ende hin ihre Venen stark mit Blut überfüllt und ebendaselbst eine bedeutende Wasseransammlung.

Das Rückenmark war an seinem oberen Ende ganz normal, ziemlich fest: am ersten Rückenwirbel fing es an, weicher zu werden, bis es endlich in der Gegend des siebenten Rückenwirbels breiähnlich und vollkommen erweicht erschien. Weiter nach unten nahm seine Consistenz wieder zu und wurde gegen die Cauda equina hin völlig normal.

Die mikroskopische Untersuchung ergab Folgendes: An Partien des Rückenmarkes innerhalb der Halswirbel sah man die normalen, sehr breiten, sich durchkreuzenden varikösen Primitivfasern. Die einzelnen waren vollkommen erhalten, unzerstört, man konnte sie auf weite Strecken hin verfolgen (Fig. 7.).

An der Stelle der größten Erweichung dagegen waren die Primitivfasern zerfallen; man sah nur die abgetrennten, ösenförmigen, varikösen Stücke derselben, welche aber deutliche doppelte Contouren zeigten (Fig. 8.). Körnchenzellen waren nicht vorhanden.

Beide Figuren sind 220mal Durchm. vergr.

I

II

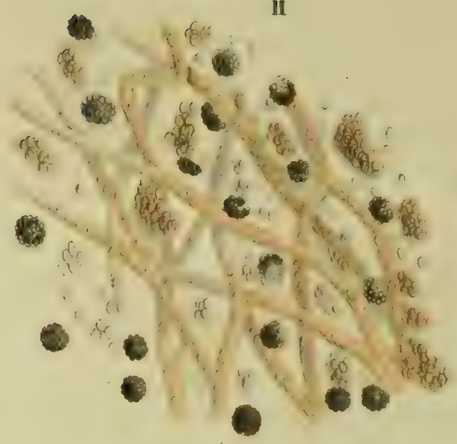

III

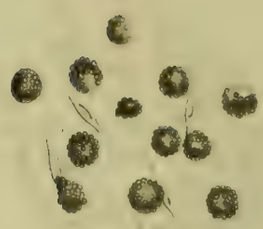

IV

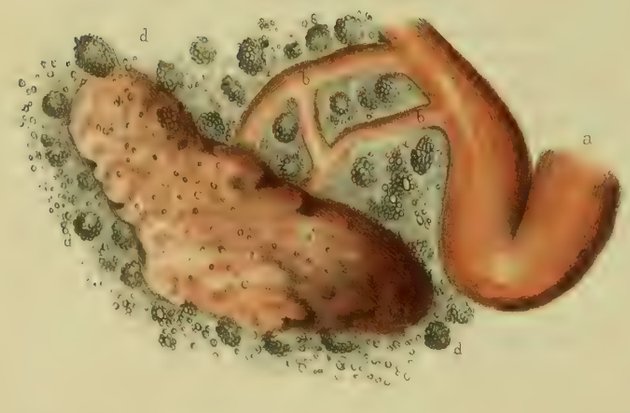

V

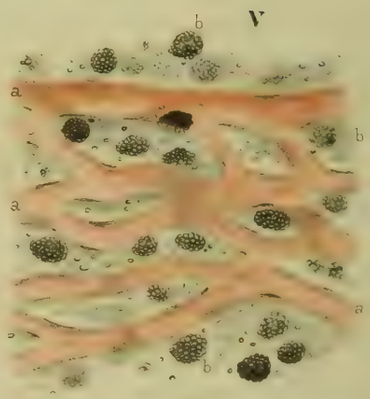

VI

VII

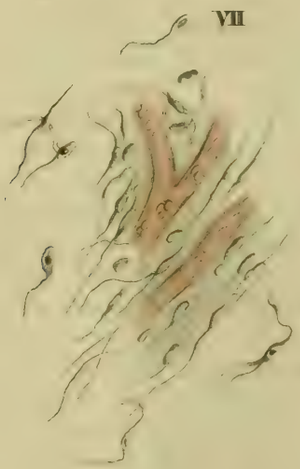

VIII

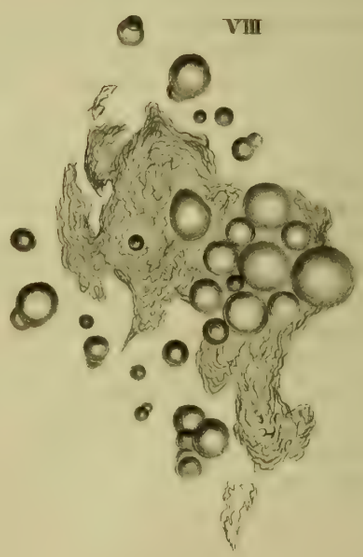

C. Koster u. J. Vogel del

C. Berg impr. Nurnberg

H. Bruch sc. Nbg

TABULA XIV.

Laesiones structurae atque texturae cerebri ejusque meningum.

Fig. 1—3. Sanguinis in substantiam cerebri effusio, disruptis vasis minimis effecta (Apoplexia capillaris), emollitione flava circumdata.

Femina quadragenaria, ex aliquot annis nupta, semel pepererat, ante et post partum metrorrhagias saepius perpessa. Anno circiter ante mortem apoplectico insultu concidit, et ex eo inde tempore animi affectione, alienata quippe per intervalla mente, laboravit. Exeunte hoc anno apoplexia rediit, post quatuor septimanas tertium accessit, atque aegrotam intra duodecim horas e vita sustulit. Haec sunt, quae de morbi historia colligi licuit.

Cranio aperto sub meningibus in hemisphaerae sinistrae vertice serum sanguinolentum exsudatum reperimus. Totum corpus striatum sinistrum apoplexia capillari infectum erat; funditus enim rubebat; recens discissum et accuratius perlustratum punctulis sanguinis in facie alba dense coagminatis variegatum erat adeo, ut e longinquo non nisi magnum sanguinis coagulati grumum referret. Substantia cerebralis, qua circumdatum erat, sat mollis, coloris flavescentis, emollitionem flavam subierat.

Eas nunc partes microscopio perscrutantes haec edocti sumus. Media corporis striati substantia colore atro-purpureo, nullis fere albi vestigiis relictis tincta, inter vasa capillaria sanguine turgidissima multum sanguinis coagulati, omnem textum replentis continuit (*Fig. 1.*). Cellulas granulosas nusquam, etiamsi sanguinem aqua quantum fieri potuit eluueremus, vidimus. Hujus igitur partis laesionem ultimo apoplexiae insultu brevi ante mortem factam esse clare patuit.

Margines corporis striati nudis jam oculis permulta punctula rubra atque retia tenerrima ejusdem coloris in substantia alba intermedia obtulerunt. Microscopio adhibito vasa sanguine quam maxime turgentia et mire conspicua, hisce autem interjecti grumi sanguinis minores et rariores quam in medio, apparuerunt. Sanguis in grumos congestus partim coagulatus, partim adhuc liquidus erat. Praeterea hic multae cellulae granulosae prostabant, quae, praesertim cum

Pathologiſche Veränderungen des Gehirnes und ſeiner Häute.

Fig. 1 — 3. Bluterguß in die Gehirnſubſtanz, veranlaßt durch Zerreißung der kleinſten Blutgefäße (Apoplexia capillaris) mit gelber Erweichung im Umkreis.

Eine Frau von 40 Jahren, ſeit einigen Jahren verheirathet, hatte einmal geboren, vorher und nachher aber an öfteren Blutflüſſen aus der Gebärmutter gelitten. Etwa ein Jahr vor ihrem Tode erlitt ſie einen apoplektiſchen Anfall: ſeitdem war eine Störung der pſychiſchen Funktionen eingetreten, periodiſche Geiſtesabweſenheit. Nach Jahresfriſt trat ein zweiter apoplektiſcher Anfall ein, vier Wochen darauf ein dritter, dem nach 12 Stunden der Tod folgte. Dies iſt, was ich von der Geſchichte ihrer Krankheit erfahren konnte.

Bei der Sektion fand ſich unter den Gehirnhäuten auf der oberen Fläche der linken Hemiſphäre ein ſerös-blutiges Exſudat. Das ganze Corpus striatum der linken Seite war von Apoplexia capillaris ergriffen; er erſchien durch und durch geröthet: auf dem friſchen Durchſchnitte ſah man bei genauer Betrachtung ſehr viele Blutpunkte dicht zuſammengedrängt auf weißem Grunde. Bei oberflächlicher Betrachtung erſchien das ganze Corpus striatum als ein großes Blutkoagulum. Die benachbarte Gehirnſubſtanz war deutlich erweicht, von gelblicher Farbe, — gelbe Erweichung.

Die mikroſkopiſche Unterſuchung dieſer Theile ergab Folgendes: Die Subſtanz aus der Mitte des Corpus striatum, von dunkelrother Farbe, faſt ohne Spur weißer Zwiſchenſubſtanz, zeigte unter dem Mikroſkop ſehr ſtark injicirte, mit Blut überfüllte Kapillargefäße, zwiſchen ihnen ſehr viele Blutkoagula, das ganze Gewebe erfüllend (Fig. 1.). Körnchenzellen ließen ſich nicht entdecken, auch dann nicht, als das Blut ſo viel als möglich mit Waſſer ausgewaſchen worden war. Dieſe Partie entſprach alſo offenbar dem letzten apoplektiſchen Anfalle, welcher kurz vor dem Tode ſtattgefunden hatte.

An den Rändern des Corpus striatum ſah man mit unbewaffnetem Auge ſehr viele rothe Punkte und feine rothe Netze in einer weißen Zwiſchenſubſtanz. Unter dem Mikroſkop erſchienen hier die Blutgefäße ſehr ſtark injicirt und ſehr deutlich, zwiſchen ihnen kleinere und weniger zahlreiche Blutextravaſate als in der Mitte des Corpus striatum. Das ſie bildende Blut war theils geronnen, theils noch flüſſig. Außerdem erſchienen aber auch ſehr viele Körnchenzellen, die vorzüglich nach dem Aus-

sanguis aqua elutus esset, magna copia in conspectum prodierunt (*Fig. 2.*).

Substantia cerebralis, qua corpus striatum proxime circumdatum erat, nudis quidem oculis minus rubra videbatur, quam illud ipsum, magis tamen, quam sanae par est, rubebat. Sub microscopio vasa ejus sanguine turgentia, parenchyma sanguine effuso liberum, multae vero cellulae granulosae, eae quidem acido acetico non affectae, apparuerunt.

Omnibus hisce locis fibrae cerebri primitivae parum conspicuae fuerunt.

Quod ad emollitionem flavam laesiones descriptas cingentem attinet, haec nudis oculis inspecta eo constitit, quod substantia cerebralis non rubra sed flava, mollissima, in pultem fere contrita videretur; microscopio autem explorata singula tantummodo vasa capillaria, qualia normali quoque substantiae propria sunt, exhiberet, ipsa plane normalem adspectum offerret, fibris quippe quibus solet varicosis contexta, multas autem cellulas granulosas contineret (*Fig. 3.*).

Fig. 1 — 3. magnit. 220 diam.

Fig. 1. Apoplexia capillaris recens. Vasa capillaria sanguine turgent, substantia cerebralis sanguine coagulato perfusa est, nullis cellulis granulosis in ea dispersis.

Fig. 2. Eadem gradu minori; cellulae granulosae adsunt.

Fig. 3. Cellulae granulosae in substantia cerebri emollita, quae nonnullas fibras varicosas offert, vasis non turgentibus.

Fig. 4 — 7. Apoplexia cerebri inflammatoria; telae fibrosae in dura matre epigenesis.

N., legionis tormentariae oeconomus, 65 annos natus, modicae staturae, m. novembri 1841 mortuus est. Anno 1795 miles conscriptus, omnibus exercitus bavarici expeditionibus ad annum usque 1816 interfuit. Annum octavum agens equi pede in fronte super oculo sinistro percussus est, unde cicatricem atque protuberantiam $1^1/_2$″ ambitu aequantem in perpetuum retulit. Ceterum ad finem usque a. 1840 bona semper valetudine gavisus est. Hoc autem anno primum capitis dolores, appetitus defectum accusavit. Dolores caput a dextro sinistrum versus perstringebant, tanta quidem vehementia, ut aegrotus obdormiscere non posset. Causa quae sufficeret, erui non potuit, nisi quod aegrotus ligna advehendo in alta nive operatus aëris frigidissimi injurias admiserit. Dolores cum medicus accitus rheumatico-gastricos esse censeret, medelam ex hac sententia instituit. Mitigati sunt emetico et purgante, et hirudinibus applicatis exeunte m. januario 1841 plane cessaverunt. Viribus autem aegrotus non restauratus est, ejusque lassitudo, praesertim dum ambularet, et memoriae deficientia a nemine non animadversae sunt. Die 28. m. augusti denuo diris capitis doloribus, frontem praeprimis lacessentibus, correptus est, qui circuitu quotidiano ad vesperam redierunt. Primis insultibus pectoris oppressio cordisque palpitatio accesserunt; cordis pulsus justo fortiores et inaequales erant. Vena secta est, hirudines applicati, purgantia propinata sunt, quo facto oppressio discessit, dolores autem diutius restiterunt. Qui cum denique discessissent, animi tamen demissio aegrotum adhuc pressit, ita ut anxiis imaginationibus jactaretur.

waſchen des Blutes mit Waſſer in großer Menge hervortraten (Fig. 2.).

Die das Corpus striatum zunächſt umgebenden Theile der Gehirnſubſtanz erſchienen dem freien Auge zwar weniger geröthet als jenes, aber immer noch ſtärker als im Normalzuſtande. Unter dem Mikroſkop ſah man ihre Gefäße ſtark mit Blut überfüllt, im Parenchym kein ausgetretenes Blut mehr, dagegen ſehr viele Körnchenzellen. Durch Eſſigſäure wurden dieſe Körnchenzellen nicht verändert.

An allen dieſen Stellen waren die Primitivfaſern der Gehirnſubſtanz nicht deutlich.

Gelbe Erweichung im Umkreis. Die Gehirnſubſtanz erſchien dem freien Auge nicht geröthet, ſondern gelb gefärbt, war ſehr erweicht, faſt breiig. Unter dem Mikroſkop ſah man in ihr nur einzelne Kapillargefäße, wie man ſie auch in der normalen Gehirnſubſtanz wahrnimmt. Die Gehirnſubſtanz ſelbſt hatte ganz das normale Anſehen, zeigte die gewöhnlichen variköſen Faſern, enthielt aber ſehr viele Körnchenzellen (Fig. 3.).

Die Figuren 1 — 3. ſind 220mal Durchm. vergr.

Fig. 1. Friſche Apoplexia capillaris. Die Kapillargefäße mit Blut überfüllt, Blutkoagula in der Subſtanz des Gehirnes, keine Körnchenzellen.

Fig. 2. Daſſelbe in geringerem Grade mit Körnchenzellen.

Fig. 3. Körnchenzellen in der erweichten Gehirnſubſtanz, die noch einige variköſe Faſern zeigt, ohne Gefäßüberfüllung.

Fig. 4 — 7. Entzündliche Apoplexie des Gehirns mit Neubildung von fibröſem Gewebe auf der Dura mater.

N., Hausmeiſter bei einem Artillerieregiment, 65 Jahre alt, von mittlerer Größe, verſtorben im November 1841, war im Jahre 1795 zum Militair gegangen und hatte alle Feldzüge des baieriſchen Heeres bis zum Jahre 1816 mitgemacht. In ſeinem achten Jahre erlitt er einen Hufſchlag an das Stirnbein über dem linken Auge, wovon noch eine Narbe ſichtbar und eine $1^1/_2$ Zoll im Umfange haltende Hervorragung fühlbar war; dies ausgenommen, hatte er ſich bis zum Ende des Jahres 1840 immer wohl befunden. Da zuerſt klagte er über Kopfſchmerzen mit Appetitloſigkeit. Die Schmerzen verbreiteten ſich von rechts nach links über den Kopf und waren ſo heftig, daß Patient nicht ſchlafen konnte. Eine beſtimmte Veranlaſſung ließ ſich nicht auffinden, doch hatte der Kranke bei der eben herrſchenden ſtrengen Kälte beim Holzfahren viel im Schnee arbeiten müſſen. Der Schmerz wurde für rheumatiſch-gaſtriſcher Natur gehalten und darnach behandelt. Auf ein Emeticum und Abführmittel nahm er ab und verlor ſich nach Anwendung von Blutegeln gegen Ende Januar 1841 völlig. Doch blieb eine auffallende Hinfälligkeit, namentlich beim Gehen, und Abnahme des Gedächtniſſes bemerkbar. Am 28. Auguſt wurde der Kranke von Neuem von heftigen Kopfſchmerzen befallen, die am deutlichſten in der Stirngegend hervortraten und periodiſch täglich meiſt einmal gegen Abend ſich einſtellten. Während der erſten Anfälle war auch Beklemmung auf der Bruſt und Herzklopfen zugegen; der Herzſchlag verſtärkt und ungleich. Die Behandlung beſtand in einer Venäſektion, Blutegeln und ausleerenden Mitteln. Darauf ſchwand die Beklemmung, die Schmerzen widerſtanden länger. Als auch dieſe verſchwunden waren, blieb doch noch eine gewiſſe Kleinmüthigkeit und der Kranke wurde von ängſtlichen Vorſtellungen geplagt.

Die 13. m. octobris aegroti parentes primum animadverterunt, eum dextri lateris brachium et pedem paulo difficilius movere quam eadem membra sinistri lateris. Nam illa vacillando demittebantur atque attactu frigida erant, cutis eorum e caeruleo rubebat, sensu ceterum tam integro quam in sinistris praedita. Loquela aegroti valde impedita, odor autem, sapor et reliqui sensus uti jam pridem ita et nunc validissimi erant. Alvus regulariter evacuata, appetitus et somnus normales. Die 24. diarrhoea accessit, ita ut ter de die alvus solveretur; tum sopor indies crescens. Diem 3. novembris aegrotus supremum obiit.

Cadavere dissecto cranium valde extenuatum et cum dura matre passim concretum reperimus. Dura mater pluribus locis multo quam par est crassior erat. In triente anteriore falcis cerebri inter laminas durae matris lamella ossea recens genita, numi cuprei ambitum aequans, sedit.

Tunica arachnoidea atque pia mater inter se connatae et crassitudine permultum auctae erant, adeo ut ambae simul a cerebri superficie deglubi possent. Vasa eorum multo sanguine turgebant. Cerebri substantia sanissima apparuit, et pallidissima, praeter lobum posteriorem hemisphaerae cerebri sinistrae, qui foco apoplectico, pomi borsdorfiani ambitum aequante destructus erat. Dura mater tunicaeque subjacentes hic loci cum substantia cerebri firmiter concretae erant.

Oculus sinister cataracta obcaecatus erat. Reliqua organa sana, praeter pulmones, quorum uterque in apice parva tubercula sanationi proxima continebat.

Cerebrum accuratius perscrutantes invenimus lobum posteriorem sinistrae cerebri hemisphaerae, paulo ponc et supra cornu ammonis, ambitu nucis juglandis excavatum, cavumque latice liquidissimo, limpido, aliquantulum viridescenti, repletum. Latex in lagenula caute receptus duas circiter drachmas pondere aequavit. Paulo post omnis in gelatinam coloris expertem coagulatus erat, ex qua sensim serum limpidum coloris pariter expers secessit. Quod quidem praeter pauca sanguinis corpuscula nullas prorsus particulas solidas continuit. Acido nitrico affuso albumen magna copia desedit. Placenta ex fibrina coagulata amorpha coloris experte constitit. Latex igitur cavo contentus plasma sanguinis fuit.

Cavi, de quo diximus, tota superficies interna strato membranoso lineam circiter crasso, alboflavescenti, tenacitate lardum aemulante, obducta erat. Stratum hic illic laeto rubore tinctum, nudis jam oculis ex reti vasculorum densissimo contextum videbatur. Microscopio illud perlustrantes cognovimus ex massa amorpho-fibrosa, cui multae cellulae granulosae et majores adipis particulae interjectae erant, constare. Haec massa acido acetico affuso pellucidissima reddita est, ita ut nihil amplius nisi granula et cellulae granulosae discerni possent. Fibrillae tenerrimae seu filamenta, fibris telae junctoriae similia, quibus passim pertexta erat, acido acetico pariter soluta sunt et prorsus disparuerunt. Aliis locis massa illa rete vasculorum laete rubens ac den-

Am 13. October bemerkten seine Angehörigen zum ersten Male, daß er den rechten Arm und Fuß nicht mehr ebenso leicht wie die Extremitäten der linken Seite bewegen konnte. Jene sanken herab, fühlten sich kalt an, die Haut derselben war blau-röthlich, doch war das Gefühl in ihnen ebenso vollkommen erhalten, als in denen der linken Seite. Der Kranke konnte nur mit Mühe sprechen, Geruch, Geschmack und alle übrigen Sinne waren aber ebenso vollkommen erhalten, wie ehedem. Die Stühle regelmäßig, Appetit und Schlaf gut. Am 24. trat Diarrhöe ein, bis dreimal täglich, dann Sopor, der immer zunahm. Am 3. November Tod.

Bei der Sektion erschien der Schädel sehr dünn, an mehreren Stellen fest mit der Dura mater verwachsen. Diese letztere stellenweise sehr verdickt. Im vorderen Drittheil der Falx cerebri fand sich zwischen den Blättern der Dura mater eine dünne Platte neugebildeter Knochensubstanz von der Größe eines Pfennigs.

Die Arachnoidea und Pia mater hingen zusammen und waren sehr stark verdickt, so daß sich beide im Ganzen von der Oberfläche des Gehirnes abziehen ließen. Ihre Gefäße waren sehr mit Blut überfüllt. Die Substanz des Gehirnes erschien ganz normal, blaß, mit Ausnahme des hinteren Lappens von der linken Hemisphäre des großen Gehirnes. Hier fand sich ein apoplektischer Herd von der Größe eines Borsdorfer Apfels. An dieser Stelle waren die Dura mater und die unter ihr liegenden Hirnhäute fest mit der Gehirnsubstanz verwachsen.

Das linke Auge zeigte einen Katarakt. Die übrigen Organe waren normal, mit Ausnahme der Lungen, welche beide an ihrer Spitze kleine in der Heilung begriffene Tuberkel zeigten.

Das Gehirn wurde noch genauer untersucht. Im hinteren Lappen der linken Hemisphäre des großen Gehirnes fand sich etwas hinter und oberhalb des Cornu Ammonis eine Höhle von der Größe einer Wallnuß. Sie war mit einer dünnen, wasserhellen, schwach grünlich gefärbten Flüssigkeit erfüllt, welche, vorsichtig in einem Gläschen aufgefangen, etwa 2 Drachmen betragen mochte. Nach einiger Zeit war diese ganze Flüssigkeit zu einer farblosen Gallerte geronnen, aus der sich allmälig ein klares, farbloses Serum abschied. Dieses zeigte unter dem Mikroskop, einige vereinzelte Blutkörperchen ausgenommen, gar keine körperlichen Theile. Durch Salpetersäure erfolgte in demselben ein sehr voluminöser weißer Niederschlag von Eiweiß. Der Kuchen bestand aus amorphem farblosen Faserstoffkoagulum. Die in der Höhle enthaltene Flüssigkeit war also Blutplasma.

Die erwähnte Höhle war an ihrem ganzen inneren Umfange mit einer etwa liniendicken membranösen Masse von weißlich-gelber Farbe und speckiger Consistenz ausgekleidet. Diese Masse war stellenweise sehr stark geröthet und zeigte ein dichtes, schon mit unbewaffnetem Auge erkennbares Gefäßnetz. Mikroskopisch untersucht bestand sie aus einer amorph faserigen Masse, welche sehr viele Körnchenzellen und größere Fettpartien einschloß. Durch Essigsäure wurde sie vollkommen durchsichtig, nur die Körnchen und Körnchenzellen blieben sichtbar. Stellenweise zeigte sie zarte Fasern oder Fäden, ähnlich den Zellgewebsfasern; diese Fäden verschwanden durch Essigsäure vollkommen. An anderen Stellen zeigte sie ein sehr lebhaft rothes, dichtes Gefäßnetz, dazwischen sehr viele

sissimum, multis cellulis granulosis granulorumque acervis interspersum, obtulit (*Fig. 5.*). Praeter cellulas granulosas in massa interposita ne ulla quidem structurae vestigia expiscari potuimus.

Haec membrana, superficie interna laevis, totum cavum obduxit. Externe cum sana cerebri substantia intime connata erat, sensim in eam sese convertendo, quod quo magis factum est, eo luculentius fibrae cerebri primitivae normales in conspectum prodierunt, et copia praevaluerunt, dum in exsudato ipso prorsus deficerent (cf. *Fig. 6.*). Substantia exsudata, quae haud dubie fibrina erat, hic illic 2‴ crassitudine aequavit, et ubique granula cellulasque granulosas continuit.

Substantia cerebri cystidem illam proxime cingens colore purpureo tincta erat, emollita, sanguine madebat, et focos apoplecticos formabat, qui, si in unum collegeris, pomi borsdorfiani ambitum facile aequabant. Microscopica eorum exploratio permultum sanguinis in iis effusum patefecit, partim vasis contentum, nec vero capillaribus, sed diametro majoribus ($^1/_{100}$, $^1/_{80}$, $^1/_{50}$‴, plus capacibus *Fig. 4. a b*); haec sanguine purpureo turgidissima erant. Alia sanguinis portio in parenchymate libere effusa erat — sanguis extra vasa (*Fig. 4. c*). Hic fere omnis adhuc liquidus, siquidem singula ejus corpuscula integerrima in eo discernere licuit, purpureo tamen colore tinctus erat. Praeter sanguinem multae cellulae granulosae, granulorum acervuli (*Fig. 4. d*), passim etiam fibrina exsudata prostabant.

Uno loco dura mater (et quod per se patet, tunicae subjacentes) substantiae, quae ex apoplexia sanguine madebat, tam firmiter adhaesit, ut ab hac, nisi eam dilacerando, separari non posset. Colla, qua dura mater cum substantia cerebrali conglutinabatur, massa erat alboflavescens, lardi similis, quae armatis oculis amorpho-granulosa quidem videbatur, sed ingentem continuit copiam cellularum caudatarum nucleigerarum, cujusmodi in telae junctoriae formatione occurrunt. Haec massa vasis sanguiferis jamjam bene efformatis pertexta erat (*Fig. 7.*), unde apparet, vasa illa mature, priusquam telae junctoriae conformatio absoluta sit, gigni.

Arachnoidea atque pia mater, quarum textus valde condensatus et lacto rubore perfusus erat, sub microscopio vasa copiosissima, sanguine turgidissima obtulerunt, quorum parietes, etiamsi corpuscula sanguinis aqua eluta essent, nihilo minus conspectui luculenter sese prodiderunt.

Lamellae osseae durae matri insidentis effigiem ac descriptionem fusiorem vide in Tab. V. Fig. 8 et 9.

Figurae 4—7. 220 diam. magnitudine aequant.

Fig. 4. Focus apoplecticus ex substantia cerebrali. Sanguis effusus non ex vasis capillaribus, sed majoribus *a b b* disruptis provenit. *c* sanguis effusus. *d* cellulae granulosae et granulorum acervi in sanguinis vicinia, haud dubie inflammationis effectus.

Fig. 5. Fibrina exsudata cum vasis recens genitis et cellulis granulosis, ex substantia cerebri inflammata. *a* rete densum vasculorum. *b* cellulae granulosae in substantia intermedia amorpha.

Fig. 6. Fibrinae exsudatae cum substantia cerebri

Körnchenzellen und Körnchenhaufen (Fig. 5.). Außer den Körnchenzellen waren in der Zwischenmasse nirgends Spuren von Organisation zu sehen.

Diese Membran kleidete, im Innern mit glatter Oberfläche, die ganze Höhle aus. Nach Außen war sie mit der gesunden Gehirnsubstanz innig verschmolzen und ging allmälig in diese über. In dem Maße als dies geschah, wurden die normalen Primitivfasern des Gehirnes deutlicher und zuletzt der Quantität nach vorherrschend, während man im Exsudate selbst von ihnen keine Spur sah (vgl. Fig. 6.). Diese Substanz, offenbar Faserstoffexsudat, war stellenweise zwei Linien dick, ziemlich derb und enthielt überall sehr viele Körnchen und Körnchenzellen.

Rings um diese Kyste war die Gehirnsubstanz dunkelkirschroth gefärbt, erweicht, mit Blut erfüllt, bildete apoplektische Herde. Diese hatten zusammengenommen wohl die Größe eines Borsdorfer Apfels. Die mikroskopische Untersuchung derselben ergab Folgendes: Ueberall eine ungewöhnliche Menge Blut, zum Theil in Gefäßen enthalten; diese Gefäße waren aber keine Kapillargefäße, sondern von größerem Durchmesser ($^1/_{100}$, $^1/_{80}$, $^1/_{50}$‴ und mehr — Fig. 4. *a b*); sie strotzten von kirschroth gefärbtem Blute. Ein Theil des Blutes war frei im Parenchym des Gehirnes abgelagert — Blutextravasat (Fig. 4. *c*). Das Blut dieser Extravasate war größtentheils noch flüssig — man unterschied darin die einzelnen noch wohlerhaltenen Blutkörperchen — es hatte aber eine kirschrothe Farbe. Außer dem Blute sah man sehr viele Körnchenzellen und Körnchenhaufen (Fig. 4. *d*), stellenweise auch Faserstoffexsudat.

An einer Stelle war die Dura mater (natürlich auch die unter ihr liegenden Gehirnhäute) so fest mit der apoplektisch mit Blut infiltrirten Gehirnsubstanz verwachsen, daß sie nicht getrennt werden konnte, ohne die Gehirnsubstanz zu zerreißen. Die verbindende Substanz bildete eine gelblich-weiße, speckige Masse, welche unter dem Mikroskop körnig amorph erschien, aber eine ungeheuere Menge von geschwänzten kernhaltigen Zellen, wie sie bei der Bildung des Zellgewebes erscheinen, enthielt. Diese Masse zeigte bereits deutliche Blutgefäße (Fig. 7.), ein Beweis, daß die Blutgefäße sehr früh, noch vor vollendeter Bildung des Zellgewebes, entstehen.

Die sehr verdichtete, lebhaft gerothete Arachnoidea und Pia mater zeigten unter dem Mikroskope sehr zahlreiche, ganz von Blut strotzende Gefäße, deren Wände sich auch nach dem Auswaschen der Blutkörperchen mit Wasser noch deutlich erkennen ließen.

Die Abbildung und genauere Beschreibung der Verknöcherung in der Dura mater s. auf Tab. V. Fig. 8 und 9.

Die Figuren 4—7. sind 220mal Durchm. vergr.

Fig. 4. Apoplektischer Herd aus der Gehirnsubstanz. Die apoplektische Ergießung rührt nicht von zerrissenen Kapillargefäßen, sondern von einer Zerreißung größerer Gefäße *a b b* her. — *c* ergossenes Blut. *d* Körnchenhaufen und Körnchenzellen in der Umgebung desselben, offenbar Entzündungsprodukte.

Fig. 5. Faserstoffexsudat mit neugebildeten Gefäßen und Körnchenzellen aus der entzündeten Gehirnsubstanz. *a* dichtes Gefäßnetz. *b* Körnchenzellen in der amorphen Zwischensubstanz.

Fig. 6. Zusammenhang des entzündlichen Exsudates mit

normali coalitio et utriusque indivisa continuatio. Ad *A* nihil nisi exsudatum amorphum cellulas granulosas includens prostat. Ex eodem ad *B* fibrae cerebri primitivae conspicue emergunt.

Fig. 7. Vasorum sanguiferorum ac telae junctoriae formatio in exsudato meningibus et substantiae cerebri interposito.

Fig. 8. Concrementum ex ventriculo cerebri laterali feminae 38 annorum, quae vitio cordis organico et inflammatione pulmonum (griseo-hepatizantium) extincta est.

In ventriculo cerebri laterali tumor inventus est, forma ac magnitudine fabam aemulans, libere in ventriculo situs, plexui tantum choroideo adnatus et cum eo, ut videbatur, concretus. Externo colore carnem referebat, attactu mollis erat, veluti glandula mesenterica substantia medullari infarcta. Cum discissus esset, cavum ejus pulvere tenerrimo albo, qui sub cultro crepitabat, utique refertum videbatur. Quod quidem tumoris contentum sub microscopio apparuit ex globulis partim rotundis partim subrotundis variae magnitudinis ($^1/_{11}$ — $^1/_{25}$‴, utplurimum $^1/_{14}$‴ diam.) congestum esse. Ili globuli luce transparente fusci, luce vero declinata albi coloris erant, et substantiae granuloso-amorphae, hic illic potius membranoso-fibrosae insiti. Acido nitrico affuso ex globulis, iis tamen non plane disparentibus, multae bullae aëreae prodierunt.

Magnit. 58 diam.

der normalen Gehirnsubstanz und Uebergang in dieselbe. Bei *A* ist blos das amorphe Exsudat mit eingeschlossenen Körnchenzellen sichtbar. Bei *B* treten zwischen demselben die Primitivfasern der Gehirnsubstanz deutlich hervor.

Fig. 7. Bildung von Blutgefäßen und Zellgewebe in dem zwischen den Gehirnhäuten und der Gehirnsubstanz abgelagerten Exsudate.

Fig. 8. Konkretion aus dem Seitenventrikel des Gehirnes einer 38jährigen Frau, die an organischen Herzleiden verbunden mit einer Lungenentzündung (graue Hepatisation) zu Grunde ging.

In einem der Seitenventrikel des Gehirnes befand sich eine Geschwulst von der Form und Größe einer Bohne, welche frei im Ventrikel lag und nur mit dem Plexus choroideus zusammenhing; sie schien mit letzterem verwachsen. Aeußerlich war sie fleischfarben, fühlte sich weich an, etwa wie eine markig infiltrirte Lymphdrüse des Mesenterium. Durchgeschnitten erschien sie im Innern durchaus mit einem feinen weißen Sande angefüllt, der unter dem Messer knirschte. Unter dem Mikroskop erschien dieser Inhalt als eine Anhäufung von theils genau runden, theils rundlichen Kugeln von verschiedener Größe (von $^1/_{11}$ — $^1/_{25}$‴ Durchm.; die Mehrzahl maßen etwa $^1/_{14}$‴). Sie erschienen bei durchfallendem Lichte als dunkle, bei reflektirtem als weiße Kugeln. Diese Kugeln waren in einer unbestimmt körnig-amorphen, stellenweise mehr membranös-faserigen Masse abgelagert. Beim Zusatz von Salpetersäure entwickelten sich aus den Kugeln sehr viele Luftblasen, ohne daß sie jedoch vollkommen verschwanden.

Vergrößerung 58mal Durchm.

TABULA XV.

Laesiones structurae atque texturae pulmonum.

Fig. 1—4. Tuberculosis pulmonum.

Miles phthisi tuberculosa pulmonum consumtus est. Cadavere dissecto utrumque pulmonem massa tuberculosa refertum, quin imo totum fere parenchyma ea infarctum deprehendimus. Crudiores tuberculorum portiones sub microscopio potius amorphae, aliae vero, quae ulterius progressae erant, aliquantulum granulosae apparuerunt.

Fig. 1. frustulum telae pulmonalis tuberculis refertae, aquae pauxillo humefactum offert, massam nimirum leviter granulosam (*A A*), fibris pulmonalibus vix conspicuis intertextam, sanguine vero atque aëre prorsus vacuam. Nonnullis locis, inprimis in margine frustuli (* *) singulae tuberculorum cellulae plane maturae prostant. Magn. 220 diam.

Fig. 2. frustulum telae pulmonalis tuberculosae est, ammoniaco caustico tractatum. Magn. 220 diam. Massa tuberculosa (*A A*) ammoniaco affuso pellucida facta est, et fasciculi fibrarum, telae pulmonalis sanae stroma constituentes (*B B*), luculenter apparent. Ex quo patet massam tuberculosam in telae pulmonalis normalis interstitiis seu maculis depositam esse, neque telam illam submovisse, neque ex ea degenerante natam esse.

Acido quoque aceticò massa tuberculosa pellucida redditur, prodeuntque fibrae pulmonales in conspectum.

Fig. 3. singula tuberculorum elementa (cellulas) sejuncta offert. Haec ut pararemus, a tuberculo recens discisso pauxillum abrasimus, abrasum aqua diluimus et in eo dispescuimus, tum microscopio subjecimus. Magn. 220 diam. Massa penitus ex cellulis constitit variae formae ac magnitudinis, plus minus maturis, nucleum et nucleolos gerentibus aut non gerentibus. Nonnullae cellulae granulis fuscis refertae sunt, cellulis granulosis similes; granula vero in congeries quoque longitudinaliter protensas aut plane informes coagminata sunt, quae cellulae formam haud satis induerunt.

Tota massa tuberculosa (in stadio perfectae maturationis) ex cellulis et granulorum acervis constat. Eo tubercula

Pathologiſche Veränderungen der Lungen.

Fig. 1—4. Tuberkuloſis der Lungen.

Ein Soldat ſtarb an Tuberculosis pulmonum. Beide Lungen fanden ſich bei der Sektion faſt ganz mit Tuberkelmaſſe erfüllt; faſt das ganze Lungenparenchym war damit infiltrirt. Die jüngſten Partien derſelben erſchienen unter dem Mikroſkop mehr amorph, andere weiter entwickelte mehr unbeſtimmt körnig.

Fig. 1. zeigt eine kleine Partie tuberkulöſer Lungenſubſtanz, mit etwas Waſſer befeuchtet, bei 220maliger Vergrößerung unterſucht. Das Lungenſtück ſtellt eine unbeſtimmt körnige Maſſe dar (*A A*), zwiſchen der man die Lungenfaſern nur ſehr undeutlich wahrnimmt. Blut und Luft fehlen durchaus. An einzelnen Stellen der Maſſe, namentlich aber am Rande (bei * *), ſieht man einzelne vollkommen entwickelte Tuberkelzellen.

Fig. 2. zeigt eine Portion der tuberkulöſen Lungenſubſtanz, mit kauſtiſchem Ammoniak behandelt, bei derſelben Vergrößerung. Die Tuberkelſubſtanz (*A A*) iſt durch die Einwirkung des Ammoniak durchſichtig geworden und die Faſerbündel, welche die Grundlage des normalen Lungengewebes bilden (*B B*), erſcheinen deutlich. Man überzeugt ſich hierdurch, daß die Tuberkelſubſtanz in die Zwiſchenräume des normalen Lungengewebes, in die Maſchen deſſelben abgelagert iſt und weder die normale Lungenſubſtanz verdrängt hat, noch durch eine Umwandlung derſelben entſtanden iſt.

Durch Behandlung mit Eſſigſäure wird die Tuberkelmaſſe ebenfalls durchſichtig und die Faſern des Lungengewebes deutlich.

Fig. 3. zeigt die einzelnen Elemente (Zellen) der Tuberkelſubſtanz iſolirt. Zu dieſem Behufe wurde von einem friſchen Durchſchnitte der Tuberkelmaſſe etwas abgeſchabt, das Abgeſchabte mit Waſſer verdünnt, in demſelben zertheilt und bei einer Vergr. von 220mal Durchm. mikroſkopiſch unterſucht. Die Maſſe beſtand ganz aus Zellen von verſchiedener Form und Größe, mehr oder weniger deutlich entwickelt, mit oder ohne Kern und Kernkörperchen. Einzelne Zellen ſind mit dunklen Körnchen erfüllt und gleichen den Körnchenzellen; doch bilden dieſe Körnchen auch langgeſtreckte oder ganz unbeſtimmte Partien ohne deutliche Zellenform.

Die ganze Tuberkelmaſſe (auf der Stufe ihrer vollkommenen Entwickelung) beſteht alſo aus Zellen und Körnchen-

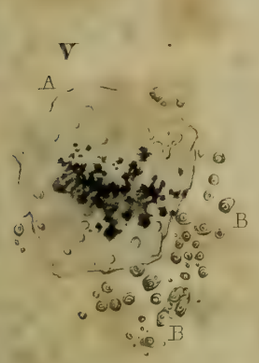

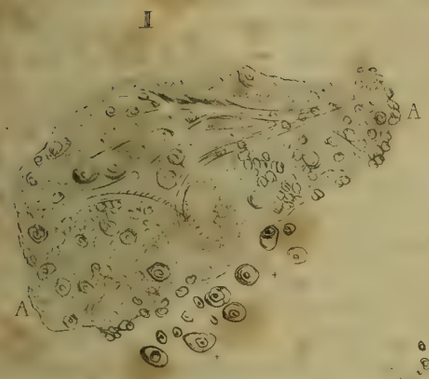

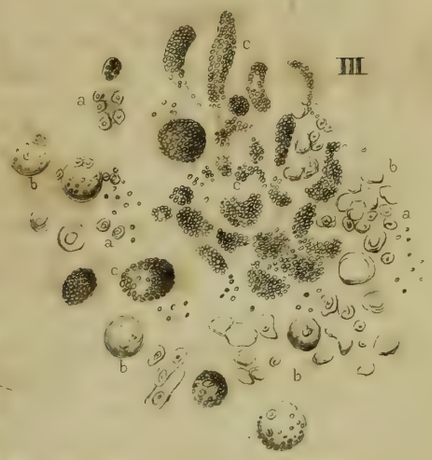

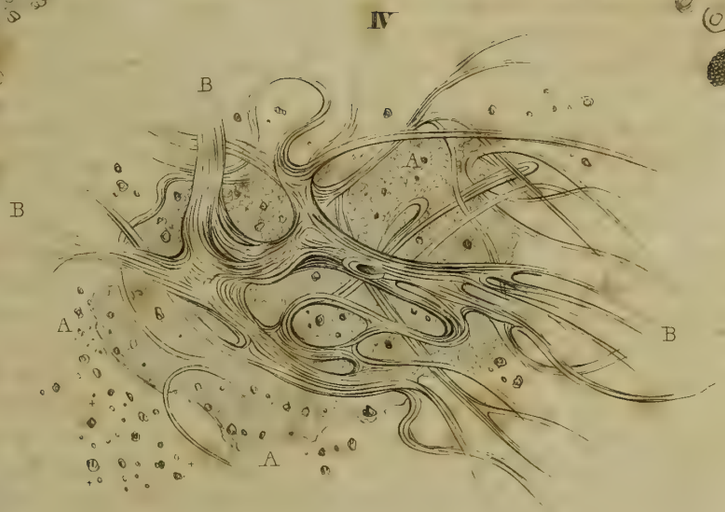

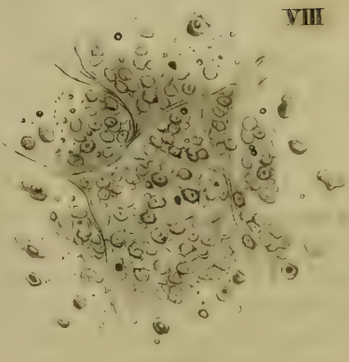

C. Köster et. Jul. Vogel del. C. Berg impr. Nürnbg. H. Bruch sc. Nbg.

quaevis, etiamsi ea ex remotissimis utriusque pulmonis partibus desumseris, plane inter se conveniunt.

Sed non in omnibus cadaveribus tubercula invenies, quae formationem cellularem tam conspicue offerent.

a a Tuberculorum primordia (non nisi cellularum nuclei).

b b Cellulae maturae.

c c Cellulae granulosae et cellularum acervi.

Fig. 4. Massa tuberculorum emollita, ex eodem cadavere. Apex unius pulmonis vomica excavatus erat, quae ovi columbini ambitum exaequabat et massa viscida, albo-flavescenti purulenta (tuberculosa emollita) repleta erat.

Hujus massae portionem microscopio 220 diametris amplianti subjecimus cognovimusque, sicuti in *Fig. 4.*, passim granuloso-amorpham (*A A*), et in ea cellularum dilapsarum reliquias disjectas esse, quae praesertim in margine praeparati, ubi massa viscida aqua diluta esset (* * *) prostarent. Hic illic huic massae liquidescenti atque informi portiones majores minoresve fasciculorum fibrarum pulmonalium detritorum et paululum maceratorum intermixtae erant. *B B* fasciculum illarum fibrarum reticulatum adhuc indivisum et continuum offert, qui etsi paululum maceratus, tamen, tela pulmonali vel plane destructa, integre connexus atque intactus in substantia tuberculosa emollita reperitur. Hujusmodi fibrae pulmonales detritae ubi sputis insunt, monent nos atque certiores reddunt, destructionem telae pulmonalis (tuberculosam) jamjam coeptam incrementum capere.

Acido acetico et aluminis solutione massa tuberculosa penitus coagulatur. Ammoniaco autem non coagulatur, sed limpidior potius ac pellucidior redditur.

Fig. 5 et *6.* Tubercula glandularum bronchialium ex eodem cadavere.

Glandulae bronchiales intumuerant, massa tuberculosa infarctae, condensatae et colore nigro tinctae erant.

Fig. 5. frustulum glandulae bronchialis microscopio 220 diametris ampliatum offert. Media pars *A* cellulis tuberculosis dense coagminatis granulosi speciem refert et compacta apparet. Interspersae sunt particulae pigmenti nigri. Margines versus, ad *B*, ubi singula massae tuberculosae elementa magis in conspectum prodeunt, partim cellulae tuberculosae integrae, partim nudi nuclei prostant.

Fig. 6. Ejusdem massae tuberculosae frustulum, ex eadem parte glandularum bronchialium, microscopio pariter ad 220 diam. ampliatum, acidoque acetico perfusum. Massa pellucidior reddita est et pro parte soluta, quare cellularum nuclei luculentius apparent.

Fig. 7. Tubercula cum salibus calcareis parenchyma pulmonum affatim incrustantibus, ex pulmonibus feminae 82 annorum marasmo emortuae.

Uterque pulmo apice pleurae adhaesit, tela eorum condensata erat et nodosa. Multa concrementa continebant lapidem duritie, granum miliarium, lentem ad pisum usque magnitudine aequantia, dentata, informia, superficie vero laevia, quae libera in parenchymate pulmonum sita, nec ullo textu organico cum illo connexa erant. Cum microscopio explorarentur, massas fuscas exhibuerunt; acido nitrico vehementer effervescendo soluta sunt; residuum, quod acido non solutum erat, membranosum vide-

haufen. Tuberkeln aus den verſchiedenſten, weit von einander entfernten Theilen der beiden Lungen verhalten ſich hierin ganz gleich.

Aber nicht in allen Leichen zeigen die Tuberkeln eine ſo deutliche Zellenbildung.

a a früheſte Entwickelungsſtufe (bloße Zellenkerne).

b b ausgebildete Zellen.

c c Körnchenzellen und Zellenhaufen.

Fig. 4. Erweichte Tuberkelmaſſe aus derſelben Leiche. An der Spitze der einen Lunge befand ſich eine Vomica von der Größe eines Taubeneies; ſie war zum Theil mit einer zähen, gelblich-weißen, eiterähnlichen Maſſe angefüllt (erweichter Tuberkelmaterie).

Eine Portion davon unter dem Mikroſkop bei 220maliger Vergrößerung unterſucht, erſchien wie Fig. 4. als eine ganz unbeſtimmte, körnige Maſſe (*A A*), mit einzelnen Reſten zerfallener Zellen, die beſonders am Rande des Präparates, da wo die dickflüſſige Maſſe mit Waſſer verdünnt war (* * *), hervortraten. Stellenweiſe enthielt dieſe halbflüſſige unbeſtimmte Maſſe größere oder kleinere Partien abgeſtorbener und etwas macerirter Faſerbündel der Lungen. *B B* zeigt eine ganze, noch zuſammenhängende Partie ſolcher Faſern, welche, wiewohl etwas macerirt, ſelbſt nach vollſtändiger Zerſtörung des Lungengewebes noch ihren Zuſammenhang behalten hat und unverändert in die erweichte Tuberkelſubſtanz mit übergegangen iſt. Die Gegenwart ſolcher abgeſtorbener Lungenfaſern im Auswurf iſt ein ebenſo ſicheres als wichtiges Zeichen von bereits eingetretener (tuberkulöſer) Zerſtörung des Lungengewebes.

Durch Eſſigſäure und Alaunlöſung erfolgt eine vollſtändige Gerinnung der erweichten Tuberkelmaſſe. Durch Ammoniak gerinnt die Maſſe nicht, wird vielmehr heller und durchſichtiger.

Fig. 5 und *6.* Tuberkeln der Bronchialdrüſen aus derſelben Leiche.

Die Bronchialdrüſen waren vergrößert, mit Tuberkelmaſſe infiltrirt, verdichtet, von ſchwärzlicher Farbe.

Fig. 5. zeigt ein Stückchen aus denſelben unter dem Mikroſkope, 220mal Durchm. vergr. Die Hauptmaſſe *A* erſcheint (durch das enge Aneinanderliegen der Tuberkelzellen) unbeſtimmt körnig, dicht. Dazwiſchen Partien von ſchwarzem Pigment. Im Umkreiſe, bei *B*, wo die einzelnen Elemente der Tuberkelmaſſe deutlicher erſcheinen, ſieht man theils vollkommene Tuberkelzellen, theils bloße Zellenkerne.

Fig. 6. Ein Stückchen derſelben Tuberkelmaſſe aus derſelben Stelle der Bronchialdrüſen, bei derſelben Vergrößerung, mit Eſſigſäure behandelt. Die Maſſe iſt durchſichtiger geworden, zum Theil aufgelöſt, und die Zellenkerne treten deutlicher hervor.

Fig. 7. Tuberkeln mit vorherrſchender Ablagerung von Kalkſalzen, aus den Lungen einer an Altersſchwäche verſtorbenen Frau von 82 Jahren.

Beide Lungen waren an der Spitze der oberen Lappen mit der Pleura verwachſen, und ihr Gewebe verdichtet, knotig. Sie enthielten viele ſteinharte Konkremente von der Größe eines Hirſenkornes, einer Linſe, bis zu der einer Erbſe. Dieſe Steine waren meiſt zackig, von unregelmäßiger Form, hatten aber glatte Oberflächen und lagen frei im Lungengewebe, ohne allen organiſchen Zuſammenhang mit demſelben. Unter dem Mikroſkop erſchienen ſie als dunkle, amorphe Maſſen: ſie löſten

batur, paulo granulosum, pellucidum, coloris leviter fusci; procul dubio substantia organica fuit.

Tela pulmonalis, qua hi lapides circumdati erant, condensata fuit, coloris schistacei, aëre vacua, sanguine perparum madens, multo autem pigmento nigro tincta. Sub microscopio fibrae pulmonales haud adeo ac alias solent conspicuae, neque earum maculae liberae erant. Fibrae, ubi in marginibus praeparati apparuerint, solito latiores, magis membranosae erant. Tela pulmonalis condensata non solum compressa atque compacta, sed etiam hypertrophica videbatur, substantia nimirum recens genita amorpho-membranosa telae pulmonali normali interposita.

Lapides supra descripti passim substantia amorpho-pulposa, coloris alboflavescentis, immersi sunt. Haec etiam mera, lapidibus non immixtis, occurrit, exiguis portionibus telae insita. Residua esse tuberculorum aut sanatorum, aut sanationi proximorum, accurata perscrutatio microscopica ad oculos demonstrat.

Ea nimirum instituta, in massa illa elementa invenimus quae sequuntur (*Fig. 7.*, magn. 220 diam.):

a a particulas massae paululum granulosae, quae formationem cellularum, etsi imperfectam, tamen conspicuam offerebat. Haec substantia acido acetico pellucidior redditur, acido nitrico autem non solvitur, sed potius (albumine coagulato) compactior fit. Substantiam tuberculosam ad amussim refert.

b b permulta granula variae magnitudinis, partim minima ($^1/_{2000}$—$^1/_{1000}$‴ diam.), admodum fusca, motu moleculari rapidissimo circumrotata; partim globulos majores formantia ($^1/_{800}$‴ diam.) medio lucidos, margine fusciores (pellucidos igitur, lucem valde frangentes). Granula atque globuli acido nitrico sine effervescentia solvuntur, aethere vero non afficiuntur (phosphates calcis et magnesiae).

c c grumos majores, fuscos, amorpho-granulosos, informes. Acido nitrico effervescendo solvuntur (carbonas et phosphas calcis).

d d crystalli cholestearini.

Haec elementa in variis massae descriptae portionibus varie disposita sunt. Aliis locis nimirum mera massa tuberculosa (*a*) cum granulis (*b*), aliis vero massae calcareae (*c*) cum cholestearini crystallis praevalent.

Tela pulmonalis nodos circumdans sana est. Sub microscopio multo aëre distensa, sanguine sat turgida multoque pigmento nigro tincta apparuit. Maculae laqueis fibrarum formatae liberae erant, fibrae vero ipsae solito minus conspicuae, latiores, magis membranosae. Pari modo, sed minori gradu comparatae sunt, quas Tab. XVII. Fig. 4. delineavi.

Fig. 8. Pulmones ex typho hepatizantes (massa typhosa infarcti).

Vir robustissimus vegetusque typho extinctus est. Pulmones compactos, aëre vacuos reperimus, eorumque pondus adeo auctum, ut in aqua submersi fundum peterent. In recens discissis massa typhosa cinerei coloris apparuit, compacta, lardi similis, passim granulosa, talis prorsus, qualis in pulmonibus ex pneumonia griseo-hepatizantibus observatur. Alia pulmonis pars (lobus inferior) sanguine turgidissima erat.

sich in Salpetersäure unter lebhaftem Aufbrausen; der in der Säure unlösliche Rückstand erschien membranös, unbestimmt körnig, durchscheinend, von schwach bräunlicher Farbe — ohne Zweifel organische Substanz.

Rings um diese Steine war das Gewebe der Lunge verdichtet, schieferfarben. Es enthielt keine Luft, wenig Blut, sehr viel schwarzes Pigment. Die Lungenfasern erschienen unter dem Mikroskop nicht so deutlich, als sonst; ihre Maschen nicht frei. Wo erstere an den freien Rändern eines Präparates zum Vorschein kamen, da erschienen sie breiter als gewöhnlich, mehr membranös. Das verdichtete Lungengewebe schien nicht blos komprimirt, zusammengedrängt, sondern auch hypertrophisch, d. h. es schien zwischen das normale Lungengewebe eine neue amorph-membranöse Substanz abgelagert.

Stellenweise sind die beschriebenen Steine mit einer amorph-breiigen Substanz von weiß-gelber Farbe umgeben. Sie findet sich auch allein, ohne Gesellschaft von Steinen, hie und da in kleinen Partien ins Gewebe abgelagert. Es sind dies offenbar Ueberbleibsel geheilter oder in der Heilung begriffener Tuberkel, wie die genauere mikroskopische Untersuchung zeigt.

Diese Masse zeigt nämlich bei der mikroskopischen Untersuchung folgende Elemente (Fig. 7. — wo eine Partie 220mal Durchm. vergr. dargestellt ist):

a a unbestimmt körnige Partien mit deutlicher, jedoch unvollkommener Zellenbildung. Diese Substanz wird durch Essigsäure durchsichtiger, durch Salpetersäure dagegen nicht aufgelöst, vielmehr derber (durch Gerinnung von Eiweiß). Sie entspricht ganz der Tuberkelsubstanz.

b b sehr viele Körnchen von verschiedener Größe, theils sehr klein ($^1/_{2000}$—$^1/_{1000}$‴ Durchm.), sehr dunkel, mit lebhafter Molekularbewegung; — theils größere Kügelchen ($^1/_{800}$‴ Durchm.) mit heller Mitte und dunklem Rande (also durchsichtige, das Licht stark brechende Kugeln). Diese Körnchen und Kügelchen werden von Salpetersäure sogleich ohne Gasentwickelung aufgelöst, von Aether dagegen nicht affizirt (phosphorsaure Kalk- und Magnesiasalze).

c c große, dunkle, körnig amorphe Massen von unbestimmter Form. Sie werden von Salpetersäure unter Gasentwickelung aufgelöst (kohlensaure und phosphorsaure Kalksalze).

d d Krystalle von Cholestearin.

Diese Elemente sind in verschiedenen Partien der erwähnten Masse sehr verschieden vertheilt. An einigen Stellen bemerkt man blos Tuberkelmasse (*a*) mit Körnchen (*b*). An anderen Stellen herrschen die größeren Kalkmassen (*c*) nebst Cholestearinkrystallen vor.

Neben den knotigen Stellen erschien das Lungengewebe gesund. Man sah in demselben unter dem Mikroskop sehr viel Luft, die normale Menge Blut, viel schwarzes Pigment. Die Maschen der Faserschlingen waren frei, die Fasern selbst aber undeutlicher als gewöhnlich, breiter, mehr membranartig (einen geringeren Grad dieses Verhaltens zeigt Tab. XVII. Fig. 4.).

Fig. 8. Typhöse Hepatisation der Lungen (Typhusmasse in den Lungen).

Ein sehr robuster, kräftiger Mann erlag dem Typhus. Seine Lungen waren sehr stark verändert, verdichtet, sehr schwer, ohne alle Luft, sanken im Wasser zu Boden. Die Masse erschien auf dem frischen Durchschnitt grau gefärbt, derb, speckig, stellenweise körnig — ganz ähnlich, wie bei der nach Pneumonien vorkommenden grauen Hepatisation. Ein anderer Theil der Lunge (unterer Lappen) war hyperämisch, mit Blut überfüllt.

Pars hepatizans et condensata sub microscopio massam griseo-fuscam, amorpho-granulosam, aëre et sanguine destitutam exhibuit, in qua formatio cellularis conspicua quidem at imperfecta erat (*Fig.* 8.; magn. 220 diam.). Fibrae telae pulmonalis massa granuloso-cellulari obvelatae, et hanc ob causam minus conspicuae fuerunt. Hujus telae frustulum dum acido acetico perfunderetur, massa pellucidior reddita est, fasciculi fibrosi in conspectum prodierunt; ex massa in illorum interstitiis deposita cellulae pallidae nucleigerae emerserunt.

Corpuscula puris genuina et cellulae granulosae nusquam adfuerunt. Formationis cellulosae in exsudato modus plane cum illo convenit, qui massae typhosae solemnis est, illique similis fuit, qui in tuberculosi acuta observatur.

Fig. 9. Cellulae exsudati typhosi in pulmone coctoris cerevisiae robustissimi, typho mortui.

Pulmo plane eodem modo comparatus erat ac is, qui modo descriptus est, pondere gravissimus, aëre prorsus exhaustus, in aqua fundum petens, condensatus, recens discissus compactus, lardi similis, leviter granulosus, grisei coloris. Alia ejus pars sanguine infarcta erat.

Armatis oculis vidimus totum parenchyma partis condensatae massa griseo-fusca, amorpho-granulosa, formationem cellularum imperfectam prae se ferente refertum esse.

Acido acetico affuso massa pellucidior facta est, cellulasque conspicuas, pallidissimas quidem, nucleigeras prodidit (*Fig.* 9.). Pariter prodierunt fasciculi fibrosi telae pulmonalis, quae antea exsudato typhoso obducti fuerant.

Magnit. 220 diam.

Der hepatisirte, verdichtete Theil erschien unter dem Mikroskop als eine grau-braune, amorph-körnige Masse, welche eine deutliche, jedoch unvollkommene Zellenbildung zeigte, ohne Luft, ohne Blut (Fig. 8. — 220 mal Durchm. vergr.). Die Fasern des Lungengewebes waren undeutlich, zum Theil von der körnig-zelligen Masse verdeckt. Wurde das Stückchen Gewebe mit Essigsäure behandelt, so erschien die Masse durchsichtiger, die Faserbündel des Gewebes kamen deutlich zum Vorschein; in der in den Zwischenräumen derselben abgelagerten Masse traten deutlich sehr blasse Zellen mit Kernen hervor.

Wahre Eiterkörperchen und Körnchenzellen fehlten durchaus. Die Art der Zellenbildung im Exsudat kam mit der bei der Typhusmasse gewöhnlich vorkommenden ganz überein und näherte sich derjenigen, welche man bei Tuberculosis acuta beobachtet.

Fig. 9. Zellen aus dem typhösen Exsudat in der Lunge eines am Typhus verstorbenen sehr robusten Brauknechtes.

Die Lunge verhielt sich ganz wie die unter Fig. 8. beschriebene. Sie war sehr schwer, ohne alle Luft, sank im Wasser zu Boden, war verdichtet, auf frischen Durchschnitten derb, speckig, schwach körnig, von grauer Farbe. Ein anderer Theil der Lunge zeigte Blutinfarkt.

Unter dem Mikroskop sah man, daß im verdichteten Theil der Lunge das ganze Parenchym derselben mit einer graubraunen, amorph-körnigen Masse erfüllt war, welche deutlich eine unvollkommene Zellenbildung zeigte.

Nach Behandlung mit Essigsäure wurde die Masse durchsichtiger, und zeigte ganz deutliche, wiewohl sehr blasse Zellen mit Kernen (Fig. 9.). Die Faserbündel des Lungengewebes, früher größtentheils von dem typhösen Exsudate bedeckt, traten deutlich hervor.

Vergrößerung 220 mal Durchm.

TABULA XVI.

Laesiones structurae atque texturae pulmonum.

Fig. 1—3. Pulmones cellulis granulosis referti (pneumonia stadium resolutionis auspicata).

Femina natu grandis pneumonia consummata laborans in nosocomio Monacensi recepta est. Sputa ferruginea ejecit; in pulmonis dextri parte inferiore initio crepitatio, tum in percutendo sonus obtusus perceptus est; sonus respiratorius plane nullus. Post aliquot dies inflammatio soluta est: sputa copiosissima, alboflavescentia, purulenta facta sunt: auscultando in locis, ubi antea sonus prorsus defecerat, crepitatio, percutendo sonus clarior percipiebatur; nihilominus aegrota marasmo universali confecta est.

Cadavere dissecto in lobis superioribus utriusque pulmonis tubercula, telamque pulmonalem inter illa rarefactam deprehendimus. Bronchia ubique dilatata, rubicunda, livida erant. Lobus inferior pulmonis sinistri sero madebat.

Lobus inferior ac medius dextri pulmonis valde condensati erant, non crepitabant, in aqua fundum petebant. Color eorum griseo-fuscus, multis maculis nigris variegatus erat. Bronchiorum magna dilatatio.

Serum rubescens quo tela madebat, sub microscopio exploratum (*Fig. 1.*) nullas quidem aëris bullas exhibuit, multis corpusculis autem sanguinis (*a*) cellulisque granulosis (*b*) quam maxime scatebat. Cellularum complures magnae, partim rotundae, partim oblongae, incertae quoque formae erant; diameter earum ab $^1/_{70}$ ad $^1/_{120}$‴ usque exaequabat. Cellulae neque aqua neque acido acetico affecta, corpuscula sanguinis utroque liquido soluta sunt.

Tela pulmonalis condensata (hepatizans) sub microscopio (*Fig. 2.*) aëre prorsus vacua apparuit, vasa ejus hic illic sanguine plena (*a*), multumque pigmenti nigri interspersum (*b*). Tela pulmonalis ipsa fere ubique acervis fuscis cellularum granulosarum (*c c*), ingenti copia depositis obtecta et visui subducta erat; fibrae ejus normales perrarae discerni poterant (*d d*).

Sanguis et cellulae granulosae cum ex tela pulmonali condensata, quantum fieri potuit, aqua eluta essent, telam vix fibrosam dixisses (*Fig. 3*), siquidem neque laqueos fibrosos normalis substantiae, neque horum interstitia conspicere potuisses. Neque acido acetico affuso magis conspicua reddita sunt; omnis tela pulmonalis corrugata, plus minus rare-

Pathologiſche Veränderungen der Lungen.

Fig. 1—3. Lungen mit Körnchenzellen erfüllt (Pneumonie im Stadium der Reſolution).

Eine ſehr bejahrte Frau kam in das Münchener Krankenhaus mit allen Erſcheinungen einer Pneumonie. Roſtfarbige Sputa; in der unteren Hälfte der rechten Lunge anfangs deutliches Kniſtern, ſpäter wurde der Perkuſſionston dumpf, das Reſpirationsgeräuſch mangelte gänzlich. Nach einigen Tagen löſte ſich die Pneumonie, die Sputa wurden ſehr reichlich, waren gelblich-weiß, eiterähnlich; man hörte bei der Auſcultation in den vorher geräuſchloſen Stellen ein deutliches Kniſtern, der Perkuſſionston wurde heller. Dennoch erlag die Kranke unter den Erſcheinungen eines allgemeinen Marasmus.

Bei der Sektion fand man in den oberen Lappen beider Lungen Tuberkeln; zwiſchen ihnen war das Lungengewebe verödet. Die Bronchien überall ſehr ſtark erweitert, geröthet, livid. Der untere Lappen der linken Lunge war ſerös infiltrirt.

Der untere und mittlere Lappen der rechten Lunge war ſehr verdichtet, er kniſterte nicht, ſank im Waſſer zu Boden. Seine Farbe war grau-braun mit vielen ſchwarzen Stellen. Die Bronchien erſchienen ſehr erweitert.

Die das Gewebe erfüllende Flüſſigkeit, von röthlicher Farbe, zeigte unter dem Mikroſkop (Fig. 1.) gar keine Luftblaſen, aber viele Blutkörperchen (*a*) und ſehr viele Körnchenzellen (*b*). Die Körnchenzellen waren zum Theil ſehr groß, theils rund, theils von unregelmäßiger Form, länglich; ihr Durchmeſſer ſchwankte zwiſchen $^1/_{70}$ und $^1/_{10}$‴. Weder Waſſer noch Eſſigſäure bewirkten an ihnen eine Veränderung, während beide Flüſſigkeiten die Blutkörperchen auflöſten.

Das verdichtete (hepatiſirte) Lungengewebe ſelbſt zeigte unter dem Mikroſkop (Fig. 2.) gar keine Luft, hie und da Blut in den Blutgefäßen (*a*) und ſehr viel ſchwarzes Pigment (*b*). Faſt überall war das Lungengewebe mit braunen Haufen von Körnchenzellen (*c c*) bedeckt, die, in ungeheuerer Menge abgelagert, das eigentliche Lungengewebe unſichtbar machten; nur an einzelnen Stellen ſah man die normalen Faſern des Lungengewebes vorſchimmern (*d d*).

Wurde das verdichtete Lungengewebe mit Waſſer ausgewaſchen, um Blut und Körnchenzellen ſo viel als möglich zu entfernen, ſo erſchien es als eine unbeſtimmte faſerige Subſtanz (Fig. 3.), in der weder die Faſerſchlingen der normalen Lungenſubſtanz noch die Maſchen zwiſchen denſelben deutlich ſichtbar waren. Auch durch Behandlung mit Eſſigſäure ſah

C. Köster et Jul. Vogel del.

facta videbatur. Ammoniaco nihil magis effectum est, nisi quod luculentius quam acido acetico addito appareret, telam pulmonalem ex multis fibris parum conformatis, intime vero inter sese complicatis constare.

Hepar adiposi degeneraverat, adeo ut tam hepatis cellulae quam interstitia interlobularia multo magis, quam par est, adipe repleta essent.

Singularum figurarum magnitudo 220 diam. exaequat.

Fig. 1. Serum ex pulmonibus extricatum. *a a* corpuscula sanguinis, partim discreta, partim in acervos agglutinata; singula adhuc integerrima, patellaeformia; plurima in globulos intumuerunt. *b b* cellulae granulosae varias formas adeptae; minimorum granulorum congeries esse videntur, quae vero acido acetico affuso non dilapsae sunt.

Fig. 2. Tela pulmonalis hepatizans. *a a* vasa sanguine plena. *b b* maculae pigmento nigro tinctae. *c* cellularum granulosarum acervi. *d d* fibrae pulmonales parum conspicuae.

Fig. 3. Tela pulmonalis rarefacta, aqua eluta. Fibrarum telae pulmonalis propriarum dispositio singularis, qua laqueos cum maculis liberis formant (cf. Tab. XVII. Fig. 2.), fere sublata est; tota tela ex fibris convolutis pigmento intertinctis constat.

Fig. 4 et *5.* Tela pulmonalis pure infarcta (griseo hepatizans).

Femina 38 annorum, vitio cordis organico laborans, pneumonia mortua est.

Cadavere dissecto cerebrum normale repertum est praeter ventriculos laterales, quorum plexus choroidei tumoribus obsessi erant fabam magnitudine aequantibus, sabulum continentibus — concrementa scilicet calcarea globulosa (microscopica), de quibus in commentario Tab. XIV. Fig. 8. jam dictum est.

Cordis sinistri structura a norma recedebat, eo, quod ostium ventriculi sinistri multo angustius, paries ejusdem ventriculi justo crassior, trabeculae admodum hypertrophicae erant. Cor dextrum normale.

Pars inferior dextri pulmonis griseo-hepatizans erat; tela ejusdem valde condensata, aëre vacua, coloris griseo-rufi; in aqua fundum petebat. Armatis quoque oculis exploratam aëre vacuam, multo autem sanguine turgentem cognovimus. Sanguine eluto tela pulmonalis tanta corpusculorum puris copia undique obvelata, quin iis caelata comparuit, ut nihil nisi corpusculorum illorum moles esse videretur (Fig. 4.). Magnitudine tamen ac forma puris corpuscula non parum a genuinis discrepabant.

Cujus quidem telae ita comparatae adspectus acido acetico affuso permutatus est. Puris corpuscula soluta sunt nucleis perstantibus, fasciculi vero laqueiformes fibrarum pulmonalium (*Fig. 5. a a*) in conspectum prodierunt, quorum maculae nucleis corpusculorum puris solutorum (*b b*) repletae videbantur.

Margines versus nuclei singulorum puris corpusculorum prostabant membranulâ tenerrima necdum plane soluta obvelati, et per eam translucentes (*c c*).

Utriusque figurae magnitudo 220 diam. exaequat.

Fig. 6. Cellulae pulmonales exsudato refertae, post pneumoniam typhosam. Magn. 25 diam.

man nichts weiter: das ganze Lungengewebe erschien zusammengeschrumpft, mehr oder weniger verödet. Ammoniak verhielt sich ebenso negativ: man sah dann noch deutlicher als bei Zusatz von Essigsäure, wie das ganze Gewebe aus vielen unbestimmten, innig mit einander verflochtenen Fasern bestand.

Die Leber war fettig entartet, sowohl die Leberzellen, als die Zwischenräume zwischen den Leberläppchen in höherem Grade als im Normalzustande mit Fett erfüllt.

Alle 3 Figuren sind 220mal Durchm. vergr.

Fig. 1. Die aus den Lungen herausgeschabte Flüssigkeit. *a a* Blutkörperchen, theils einzeln, theils in Haufen agglutinirt; manche noch vollkommen normal, napfförmig, die meisten kugelig angeschwollen. *b b* Körnchenzellen von verschiedener Form, scheinbar Aggregate von kleinen Körnchen, die aber durch Behandlung mit Essigsäure nicht auseinanderfielen.

Fig. 2. Hepatisirtes Lungengewebe. *a a* Gefäße, mit Blut erfüllt. *b b* Pigmentflecken. *c* Haufen von Körnchenzellen. *d d* undeutliche Lungenfasern.

Fig. 3. Verödetes Lungengewebe, mit Wasser ausgewaschen. Die eigenthümlichen Fasern des Lungengewebes in ihrer eigenthümlichen schlingenförmigen Anordnung mit freien Maschen (vgl. Tab. XVII. Fig. 2.) sind nicht mehr deutlich: das ganze Gewebe bildet ein unbestimmtes Konvolut von Fasern mit Pigmentablagerungen.

Fig. 4 und *5.* Lungengewebe mit Eiterinfiltration (graue Hepatisation).

Eine Frau von 38 Jahren mit organischem Herzleiden starb an Pneumonie.

Bei der Sektion fand man das Gehirn normal, nur in den beiden Seitenventrikeln bohnengroße Geschwülste der Plexus choroidei mit sandigem Inhalt — die bekannten kugelförmigen (mikroskopischen) Kalkablagerungen (vgl. Tab. XIV. Fig. 8.).

Die linke Herzhälfte zeigte organische Veränderungen; das Ostium des linken Ventrikels war bedeutend verengt, die Wand des linken Ventrikels verdickt, die Trabeculae stark hypertrophisch: die rechte Herzhälfte normal.

Die untere Hälfte der rechten Lunge war grau hepatisirt: ihr Gewebe sehr verdichtet, ohne Luft, sank im Wasser zu Boden, zeigte eine grau-röthliche Farbe. Unter dem Mikroskop zeigte die verdichtete Lungensubstanz gar keine Luft, aber viel Blut. Wurde dieses ausgewaschen, so erschien das Lungengewebe überall mit einer ungeheueren Menge Eiterkörperchen bedeckt, wie damit gepflastert, so daß das ganze Stück Gewebe nichts weiter zu seyn schien, als eine Anhäufung von Eiterkörperchen (Fig. 4.). Diese Eiterkörperchen waren an Größe und Form ziemlich unregelmäßig.

Durch Behandlung mit Essigsäure veränderte sich das Ansehen des Präparates. Die Eiterkörperchen wurden mit Zurücklassung der Kerne aufgelöst und es kamen die schlingenförmigen Faserbündel des normalen Lungengewebes (Fig. 5. *a a*) zum Vorschein: ihre Maschen erschienen erfüllt mit den Kernen der aufgelösten Eiterkörperchen (*b b*).

Im Umkreis sah man an einzelnen Eiterkörperchen die Kerne noch mit einer zarten, erst halb aufgelösten Hülle umgeben und durch letztere hindurchschimmern (*c c*).

Beide Figuren sind 220mal Durchm. vergr.

Fig. 6. Mit Exsudat erfüllte Lungenzellen, nach einer typhösen Pneumonie, 25mal Durchm. vergr.

Puerpera typho mortua est pulmones praeprimis offendente, adeo ut symptomata, donec aegrota viveret, pneumoniam typhosam aperte declararent.

Cadavere dissecto ileum multis ulceribus typhosis, glandulas Peyerianas comprehendentibus corrosum reperimus. Ulcera marginibus exaggeratis, nonnulla crustis adhuc exsudatis albidis amorphis praedita erant.

Pulmonum aeque hepatizantium dexter inprimis, praeter lobum medium sanum, funditus condensatus magnique ponderis erat, in aqua fundum petebat, non crepitabat. Color ejus griseo-albus, textus friabilis ac fragilis, sat emollitus, in dissectione granulosus.

Armatis oculis telam condensatam aëre plane vacuam, sanguine fere destitutam esse cognovimus, eamque ex massa amorpho-granulosa, nullis puris corpusculis seu cellulis granulosis interspersis constare; quae quidem massa ubi jamjam dilapsa atque emollita erat, granulorum solummodo cellularumque indigestam molem exhibuit.

Eadem massa, acido acetico affuso, pallida et pellucida facta est, prodierunt fibrae normales telae pulmonalis, passim cellularum quoque rudimenta, nusquam vero nuclei corpusculorum puris genuini.

Frustula telae pulmonalis aqua eluimus, quo facto compagem racemosam ex granulis subrotundis aggregatam exhibuerunt, quam sub microscopio, vesiculis bronchiorum terminalibus exsudato repletis constitui, foco vel parum admoto clare vidimus (*Fig. 6.*). Vesiculae pulmonales (*a a*) $^1/_6$ — $^1/_9$‴, utplurimum $^1/_7$‴ diam. exaequabant, striisque fibrosis (*b*) inter se connexae et comprehensae erant. Foco magis admoto illarum striarum alias vasa, epithelio tenerrimo passim obducta, alias fasciculos fibrosos normales telae pulmonalis esse cognovimus.

Exsudatum vero non solum vesiculis bronchialibus contentum, sed etiam extra illas per interstitia effusum erat. Quamobrem, ut vesiculae conspicuae redderentur, exsudatum quo immersae erant, aut aqua ablueretur aut, quod melius contigit, penicillo molli abstergeretur necesse fuit.

Fig. 7. Cellulae granulosae dilapsae ex pulmonibus feminae, quae, dum pneumonia jamjam resolveretur, mortua est. Magn. 220 diam.

Eine Frau ſtarb im Wochenbette an einem Typhus. Die Lungen waren vorzugsweiſe ergriffen und es waren während des Lebens alle Erſcheinungen einer typhöſen Pneumonie zugegen.

Bei der Sektion fand man im Ileum ſehr viele typhöſe Geſchwüre in den Peyer'ſchen Drüſen, mit aufgeworfenen Rändern, zum Theil noch mit Pfröpfen.

Beide Lungen waren hepatiſirt, namentlich die rechte. Sie war, mit Ausnahme des unverſehrten mittleren Lappens, vollkommen verdichtet, ſchwer, ſank im Waſſer zu Boden und kniſterte nicht, weiß-grau von Farbe, war mürbe und brüchig, ziemlich erweicht und auf dem Durchſchnitte körnig.

Das verdichtete Gewebe zeigte unter dem Mikroſkop gar keine Luft, faſt kein Blut, es beſtand aus einer körnig-amorphen farbloſen Maſſe, ohne Spur von Eiterkörperchen oder Körnchenzellen; wo die Maſſe bereits zerfallen und erweicht war, beſtand ſie aus unbeſtimmten Körnchen und unvollkommenen Zellenfragmenten.

Durch Behandlung mit Eſſigſäure wurde die Maſſe blaß, durchſcheinend: die normalen Faſern des Lungengewebes kamen zum Vorſchein und hie und da Spuren unvollkommener Zellen; aber nirgends erſchienen die charakteriſtiſchen Kerne von Eiterkörperchen.

Wurden einzelne abgeriſſene Partien des Lungengewebes mit Waſſer abgeſpült, ſo erſchienen ſie als ein traubiges Aggregat von rundlichen Körnchen. Unter dem Mikroſkop ſah man bei mäßiger Vergrößerung, daß dieſe Partien von den mit Exſudat erfüllten Endbläschen der Bronchien gebildet wurden (Fig. 6.). Dieſe Lungenbläschen hatten $^1/_6$—$^1/_9$‴ im Durchmeſſer, die meiſten $^1/_7$‴. Dieſe Bläschen (*a a*) wurden durch faſerige Streifen (*b*) mit einander verbunden und zuſammengehalten: bei ſtärkerer Vergrößerung erkannte man dieſe Streifen theils als Gefäße, zum Theil noch mit zartem Epithelium, theils als die normalen Faſerbündel des Lungengewebes.

Das Exſudat war aber nicht blos in den Luftzellen enthalten, ſondern auch außerhalb derſelben, in ihren Zwiſchenräumen. Um die Bläschen ſichtbar zu machen, mußte man das ſie äußerlich umgebende erweichte Exſudat entweder mit Waſſer abſpülen, oder noch beſſer mit einem weichen Pinſel abſtreifen.

Fig. 7. Zerfallene Körnchenzellen aus den Lungen einer Frau, welche im Reſolutionsſtadium einer Pneumonie ſtarb, 220mal Durchm. vergr.

V

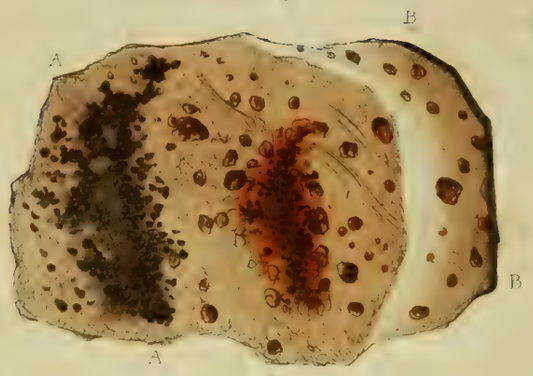

IV

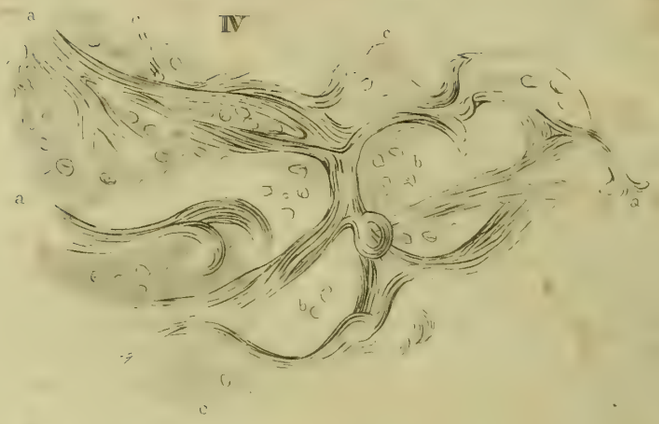

I



III

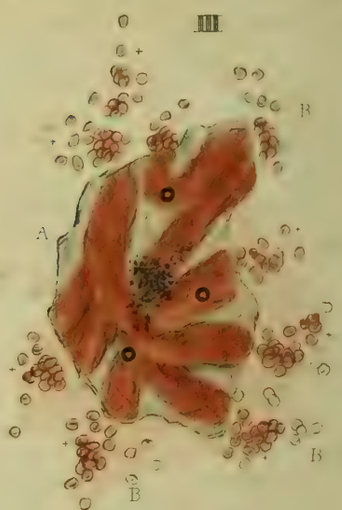

VI

VII

II

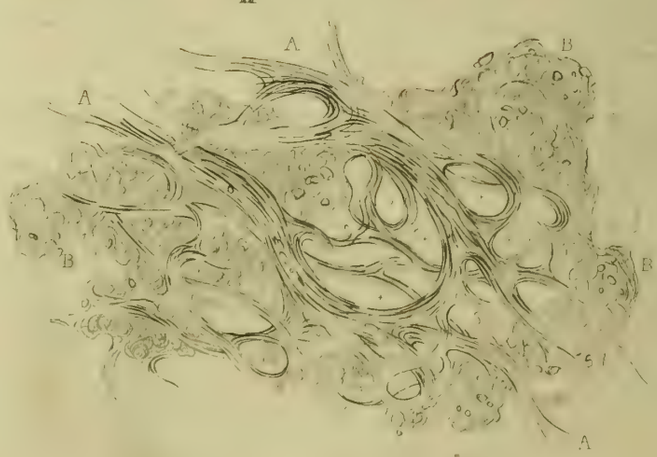

TABULA XVII.

Laesiones structurae atque texturae pulmonum.

Fig. 1 et ***2***. Pulmo exigua seri copia madidus, hominis, qui vitiis valvularum cordis, circuitum sanguinis per pulmones impedientibus laboraverat.

Fig. 1. Frustulum telae pulmonalis, forfice exsectum, in mensula microscopii explicatum et lamella vitrea tenuissima obtectum. Magn. 220 diam.

A A tela pulmonalis integra, sanguine non nimis, aëre satis referta. Tela ipsa ejusque fibrae haud adeo comparent, quin sanguine potius et bullis aëreis visui subductae sint.

Serum ex tela expressum (***B B***), quo frustulum immersum est, corpusculorum sanguinis sat magnam copiam continet ***a a***, quorum forma quidem jam paululum laesa, nec tamen a normalibus nimis aliena est; porro bullas aëreas ***b b***; denique epithelium desquamatum cellularum pulmonalium et ramorum bronchialium minimorum ***c c***. Cellulae epitheliales in acervos irregulares congestae sunt, quamobrem singulae difficilius distinguuntur.

Hisce omnibus nihil abnormis subest nisi quod propter seri effusionem corpusculorum sanguinis, inprimis autem bullarum aërearum copia minor est ac in pulmone sano solet.

Fig. 2. Ejusdem pulmonis frustulum, aqua elutum donec et sanguis et aër prorsus expulsi fuerint, quo tela pulmonalis superstes eo luculentius conspiciatur. Magn. eadem ac prioris figurae.

A A fasciculi fibrosi, stroma telae constituentes.

Horum maculae tum liberae sunt (* *) tum cellulis pulmonalibus vasisque epithelio tenerrimo obductis (***B B***) expletae.

Tela autem pulmonalis sanissima, si aqua eam elueris, cum illa prorsus convenit.

Fig. 3 et ***4***. Sanguinis infarctus ex pulmone juvenis typho interfecti.

Pulmonum lobi inferiores sanguine obruti erant, vix crepitabant, sanguinem, dum discinderentur, larga copia destillabant; in aqua fundum petebant.

Pathologische Zustände der Lungen.

Fig. 1 und ***2***. Schwache seröse Infiltration der Lunge, von einem Individuum, welches an Fehlern der Herzklappen und dadurch bewirkten Störungen des Lungenkreislaufs gelitten hatte.

Fig. 1. Ein Stückchen des Lungengewebes mit der Scheere abgeschnitten, auf dem Objektträger ausgebreitet und mit einem dünnen Glasplättchen bedeckt, bei 220mal. Vergr. betrachtet.

A A das unveränderte Lungengewebe mit einer mäßigen Menge Blut und einer ziemlichen Quantität Luftblasen. Das Lungengewebe selbst und seine Fasern erscheinen nur undeutlich, sie werden durch das Blut und die Luftblasen zum Theil verdeckt.

Die aus dem Gewebe herausgedrückte, das Präparat umgebende Flüssigkeit ***B B*** enthält ziemlich viele Blutkörperchen — ***a a*** in ihrer Form bereits etwas verändert, aber noch deutlich als solche zu erkennen — einige Luftblasen (***b b***) — ferner abgestoßenes Epithelium der Lungenzellen und kleinsten Bronchialäste — ***c c***, zu unregelmäßigen Gruppen verbunden, daher die einzelnen Zellen nicht deutlich.

Die Abnormität besteht nur darin, daß hier wegen der serösen Infiltration die Blutkörperchen, namentlich aber die Luftblasen in geringerer Anzahl vorhanden sind, als in einer ganz normalen Lunge.

Fig. 2. Ein Stückchen derselben Lunge bei derselben Vergrößerung, mit Wasser ausgewaschen bis zur vollständigen Entfernung des Blutes und der Luft, um das übrigbleibende Lungengewebe deutlich zu machen.

A A die Faserbündel, welche die Grundlage des Lungengewebes bilden.

Ihre Maschen sind theils frei (* *), theils durch die mit einem zarten Epithelium ausgekleideten Luftzellen und Blutgefäße (***B B***) ausgefüllt. —

Vollkommen normales mit Wasser ausgewaschenes Lungengewebe erscheint ganz ebenso.

Fig. 3 und ***4***. Blutinfarkt der Lunge, von einem jungen Manne, der dem Typhus erlegen war.

Die unteren Lappen der Lungen waren sehr mit Blut überfüllt, knisterten kaum, ergossen, als sie durchschnitten wurden, eine sehr große Menge Blut und sanken im Wasser zu Boden.

Horum frustulis lamellam vitream tenuissimam, qua comprimerentur, imposuimus eaque microscopio 220 diam. amplificanti subjecimus (*Fig. 3. A*). Aëris vestigia tantummodo, utpote bullas minimas, exhibuerunt, sanguinis vero tantam copiam, ut propter vasa eo turgentia omnis tela ruberet. Exigua tantum spatia, parenchymatis insulae puta, sanguine quidem non obducta, tamen erythrino soluto leviter tincta erant. Sanguis vasis contentus in grumos concreverat; corpuscula singula, sicuti in omni sanguinis stasi, et hic distingui non poterant; luculenter vero in conspectum sese prodiderunt, simulac sanguis ex vasis efflueret (*B B*).

Circumdatum erat frustulum parenchymatis pulmonalis (*B B*) permultis sanguinis corpusculis cum discretis, tum in cumulos congestis (***); neque vero defuerunt seri portiones, quae erythrino soluto tinctae essent. Corpuscula sanguinis violacea potius, quam laete rubra apparuerunt.

Sanguis postquam aqua elutus erat, telae pulmonalis (*Fig. 4.*) normam egregie servatam esse patuit: fibrae enim parenchymatis (*a a*) bene comparuerunt, interstitia earum intermacularia partim plane libera erant (*b b*) partim residuis vesicularum aërearum et vasorum repleta (*c c*).

Fig. 4. rebus praecipuis cum Fig. 2. plane congruit. Utraque figura telam pulmonalem offert, quae in aqua eluendo aëre vacua et sanguine libera reddita est; differentiae ad cadavera pertinent, ex quibus praeparata depromta fuere.

Fig. 5—7. Initia gangraenae pulmonis.

Miles 44 annorum diutius dolores in pulmonis sinistri regione perpessus sputa copiosa griseo-alba male olentia ejecit; simul cordis palpitationes irregulares accusavit. Accessit singultus; per plures dies in agone fuit; denique diem supremum obiit.

Cadavere dissecto pulmonem sinistrum variis laesionibus graviter affectum deprehendimus (cf. Tab. XVIII. Fig. 1. 2. 3 et 4.).

Lobus inferior gangraena consummata destructus erat. Tela pulmonalis in pultem coloris chocolatae, odoris foetide dulciusculi contrita erat, quae microscopio explorata ex massa prorsus incertae compositionis, granuloso-pulverulenti adspectus constitit, multis adipis guttulis adspersa, ei simillima, quae in gangraena telae junctoriae observatur. Tela pulmonalis ipsa plane destructa erat et in massam haud definiendam granulosam luteo-fuscam dilapsa. Elementorum quae normalem pulmonis textum constituunt, nullum dignosci potuit, neque sanguis, neque fibrae, neque epithelium cellulosum.

Haec gangraena completa (quam difficillimum esset delineatione illustrare) apicem inprimis lobi inferioris comprehendit; in media autem et exteriore ejusdem lobi parte magis magisque alii destructioni cessit, cujus haec ratio fuit:

Tela pulmonalis colore chocolatam seu terram minus referebat, in rubro-fuscum potius vergebat; aëris ne minimum quidem continuit, sanguine autem dissoluto ac decomposito per omnia ejus interstitia maduit, adeo ut funditus ruberet. Sanguis corpusculis suis plane destitutus in magma grumosum conversus erat (*Fig. 5. A* tela pulmonalis sanguine decomposito madida, aëre vacua, grumis sanguinis

Stückchen davon, durch ein dünnes Glasplättchen komprimirt und bei einer Vergrößerung von 220mal Durchm. mikroskopisch untersucht (Fig. 3. *A*), zeigten nur Spuren von Luft — einzelne ganz kleine Luftbläschen — dagegen sehr viel Blut. Das ganze Gewebe erschien geröthet, in Folge der Ausdehnung der mit Blut überfüllten Gefäße; nur kleine Stellen — Inseln des Lungenparenchyms — waren nicht mit Blut bedeckt, aber auch diese erschienen durch aufgelöstes Blutroth schwach geröthet. In den Gefäßen bildete das Blut klumpige Massen; es ließen sich keine einzelnen Blutkörperchen unterscheiden (wie bei jeder Stockung des Blutes). Doch sah man die einzelnen Blutkörperchen deutlich, sobald das Blut aus den Gefäßen ausfloß (*B B*).

Die Umgebung des Stückchens vom Lungenparenchym (*B B*) zeigte sehr viele, theils vereinzelte, theils klumpig zusammengehäufte Blutkörperchen (***), aber auch das Blutserum war stellenweise durch aufgelöstes Blutroth geröthet, und die Blutkörperchen erschienen mehr violett als scharlachroth.

Nach dem Auswaschen des Blutes mit Wasser zeigte sich (Fig. 4.) das Lungengewebe vollkommen normal. Die Fasern des Lungenparenchyms (*a a*) erschienen sehr deutlich, die Zwischenräume zwischen den Maschen derselben theils vollkommen frei (*b b*), theils mit den membranösen Rückständen der Luftzellen und Blutgefäße erfüllt (*c c*).

Fig. 4. kommt im Wesentlichen ganz überein mit Fig. 2. Beide stellen normales, durch Auswaschen mit Wasser von Luft und Blut befreites Lungengewebe dar: die Verschiedenheiten zwischen beiden Abbildungen sind individuell.

Fig. 5—7. Anfangende Gangrän der Lunge.

Ein Soldat, 44 Jahre alt, litt seit längerer Zeit an Schmerzen in der Gegend der linken Lunge mit reichlichem übelriechenden gelb-grauen Auswurf; dabei abnorme Herzpalpitationen. Singultus; der Todeskampf dauerte mehrere Tage hindurch.

Die Sektion zeigte sehr komplicirte Veränderungen in der linken Lunge (vgl. Tab. XVIII. Fig. 1. 2. 3 und 4.).

Im unteren Lappen war vollkommene Gangrän des Lungengewebes vorhanden: dasselbe erschien in einen chokoladefarbigen Brei von ekelhaft süßlichem Geruche verwandelt. Dieser bestand mikroskopisch untersucht aus einer ganz unbestimmten, körnig-pulverigen Masse mit sehr vielen Fetttröpfchen, ganz der ähnlich, welche man auch bei Gangrän des Zellgewebes beobachtet. Das Lungengewebe selbst war vollkommen zerstört, in eine unbestimmt körnige Masse von gelb-brauner Farbe zerfallen. Man unterschied Nichts mehr von den normalen histologischen Elementen des Gewebes, weder Blut, noch Fasern, noch zelliges Epithelium.

Diese ausgebildete Gangrän (sie läßt sich nicht wohl durch eine Abbildung wieder geben) war am deutlichsten an der Spitze dieses Lungenlappens: in der Mitte und dem äußeren Theile des unteren Lappens machte sie dem folgenden Zustande Platz:

Das Gewebe war weniger chokolade- oder erdfarbig, — mehr rothbraun; es enthielt keine Spur von Luft, sondern war vielmehr in allen seinen Zwischenräumen mit aufgelöstem, zersetzten Blute erfüllt, durchaus röthlich gefärbt. Das Blut zeigte keine Blutkörperchen mehr, sondern nur unbestimmte Gerinnsel (Fig. 5. *A* das mit zersetztem Blut überfüllte Lungengewebe, ohne Luft, mit einzelnen Blutkoagulis und Partien

coagulati et particulis pigmenti nigri infarcta — *B* fluidum, quo praeparatum circumdatum est, sanguis nimirum decompositus, partim coagulatus, aëre destitutus).

In tela pulmonali passim crystallorum acervi siti erant (*Fig. 6.*). Forma crystallorum haud satis erui potuit; aqua non affecti sunt, acido acetico soluti.

Sanguine ex tela pulmonali funditus eluto haec (*Fig. 7.*) satis adhuc comparuit omnibus quidem suis elementis contexta, iis tamen jamjam emollitis et partim glomerulis informibus variae magnitudinis (adipe?), partim pulvere tenuissimo obtectis, quasi pulvere conspersa aut fuligine obducta essent.

Inter telam pulmonalem ita comparatam et illam, quam descripsi gangraena completa destructam, statum quemvis intermedium observare potuisses. Prior autem telae degeneratio prope insertionem truncorum bronchialium majorum in seri sanguinolenti per parenchyma effusionem abiit.

von schwarzem Pigment — *B* die das Präparat umspülende Flüssigkeit: zersetztes Blut mit Blutkoagulis, ohne Luftblasen).

Im Lungengewebe fanden sich stellenweise Partien von Krystallen (Fig. 6.). Ihre Krystallform ließ sich nicht deutlich bestimmen: sie wurden von Wasser nicht affizirt, von Essigsäure aber aufgelöst.

Nach dem vollständigen Auswaschen des Blutes mit Wasser erschien (Fig. 7.) das Lungengewebe noch ziemlich deutlich, man erkannte alle Elemente, aber sie waren bereits erweicht und theils mit unregelmäßigen Klumpen von verschiedener Größe (Fett?), theils mit einem feinen Pulver bedeckt; sie erschienen wie mit Staub bestreut, wie angerußt.

Von diesem Zustande bis zur gänzlichen gangränösen Zerstörung ließen sich alle Mittelstufen beobachten. Auf der anderen Seite ging dieser Zustand in der Nähe des Eintrittes der großen Bronchialstämme allmälig in eine serös-blutige Infiltration über.

TABULA XVIII.

Laesiones structurae atque texturae pulmonum et pleurae.

Fig. 1 et *2*. Emphysema vesiculare, pulmonum militis annum 44. agentis. Laesionum, quibus diversissimis quidem hujus viri pulmones male destructi erant, alias in commentario Tab. XVII. Fig. 5—7. jamjam exposui, alias hic enarrabo.

Sinistri pulmonis lobus superior colore griseo-viridi tinctus, in superficie emphysemate efflatus erat; bullae aëreae, minimae quidem at nudis oculis conspicuae coacervatim sub pleura prodibant. Nec in interioribus pulmonis partibus emphysema defuit. Tela pulmonalis nudis oculis albo-viridis, pigmento nigro variegata apparuit. Armatis oculis pulmonis parenchyma magna bullarum aërearum copia interspersum, sed nullo fere sanguine perfusum vidimus; fibrae autem pulmonales, colore viridescenti tinctae, conspectui prostabant (*Fig. 2.*). Aëre eluto tela pulmonalis praeter colorem viridescentem nihil a norma alienum obtulit, fasciculi fibrosi luculenter patebant, maculae eorum plane liberae erant. Color viridis, cujus causa nos latuit, satis aeque per telam perfusus erat, licet passim densius eam tingeret; pigmentum granulosum, ex quo color ille nasci potuisset, nusquam deteximus. Emphysema igitur hic indicatum est aucta bullarum aërearum frequentia, atque detruso simul sanguine; vesiculae pulmonales num dilatatae fuerint, erui non potuit. Tela pulmonalis emphysemate comprehensa compacta fuit, coriacea, et pigmento nigro uberius tincta.

In pulmonis superficie, sub ipsa pleura bullae aëreae sat multae nudis adeo oculis conspectae sunt. Easdem armatis oculis certo vidimus cellulis pulmonalibus contineri. Quae quidem cellulae subrotundae, paulo acuminatae, et serie sibi adpositae et tegularum ordine superpositae erant; earum diameter $^1/_5$ ad $^1/_7$‴ usque exaequabat, unde apparet eas dilatatas fuisse (*Fig. 1.*).

Hac quam modo descripsi ratione totus lobi superioris triens superior comparatus erat: vesiculas aëreas emphysemate efflatas, sanguinem parcissimum vel nullum, colorem viridescentem telaeque tenacitatem coriaceam obtulit. Longe aliam cognovimus mediam ejusdem lobi partem esse. Haec

Pathologiſche Veränderungen der Lungen und der Pleura.

Fig. 1 und *2*. Emphyſem der Lungen (Emphysema vesiculare), aus der Lunge eines 44jährigen Soldaten, die ſehr komplicirte Veränderungen zeigte (ſiehe **Tab. XVII. Fig. 5—7.**).

Der obere Lappen der linken Lunge war grau-grün gefärbt, an der Oberfläche emphyſematös: es erſchienen Haufen von kleinen, aber ſchon mit unbewaffnetem Auge ſichtbaren Luftblaſen unter der Pleura. Auch im Innern der Lunge war ein deutliches Emphyſem vorhanden. Das Gewebe derſelben erſchien dem unbewaffneten Auge weiß-grün, mit ſchwarzen Pigmentflecken. Unter dem Mikroſkop zeigte das Parenchym der Lunge ſehr viele Luftblaſen, aber faſt gar kein Blut; das Parenchym ſelbſt, die Faſerbündel des Lungengewebes, waren deutlich zu ſehen, hatten aber eine grünliche Farbe (Fig. 2.). Wurde die Luft ausgewaſchen, ſo erſchien das Lungengewebe, die grünliche Farbe abgerechnet, vollkommen normal: die Faſerbündel traten ſehr deutlich hervor, ihre Maſchen waren ganz frei. Die Urſache der grünen Farbe ließ ſich nicht entdecken, ſie war ziemlich gleichmäßig in das Gewebe infiltrirt, bildete jedoch ſtellenweiſe intenſivere Flecken; ein körniges Pigment als Urſache der grünen Farbe ließ ſich nirgends entdecken. — Das Emphyſem des Lungenparenchyms war alſo hier charakteriſirt durch eine Vermehrung der Luftblaſen mit gleichzeitiger Verdrängung des Blutes: ob die Lungenbläschen erweitert waren, ließ ſich nicht entſcheiden. Das Gewebe der emphyſematöſen Partie war derb, lederartig und enthielt ziemlich viel ſchwarzes Pigment.

An der Oberfläche der Lunge, unmittelbar unter der Pleura, wo man ſchon mit unbewaffnetem Auge viele Luftblaſen wahrnahm, erkannte man unter dem Mikroſkop deutlich, daß dieſe Luftblaſen in den Luftzellen der Lunge enthalten waren. Letztere erſchienen unbeſtimmt rundlich, etwas zugeſpitzt, lagen unmittelbar neben- und dachziegelförmig übereinander, und hatten $^1/_5$ bis $^1/_7$‴ im Durchm. (Fig. 1.); ſie waren alſo erweitert.

Das ganze obere Drittheil des oberen Lappens hatte die eben beſchriebene Beſchaffenheit: Emphyſem der Luftzellen, wenig oder kein Blut, grünliche Färbung und lederartige Beſchaffenheit des Lungengewebes. Der mittlere Theil dieſes Lappens verhielt ſich anders: er erſchien ſpeckig, ziemlich derb,

V

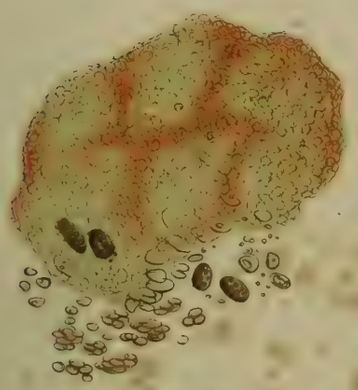

II

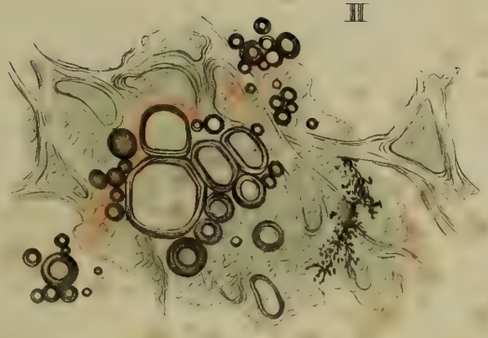

VI



I

IX

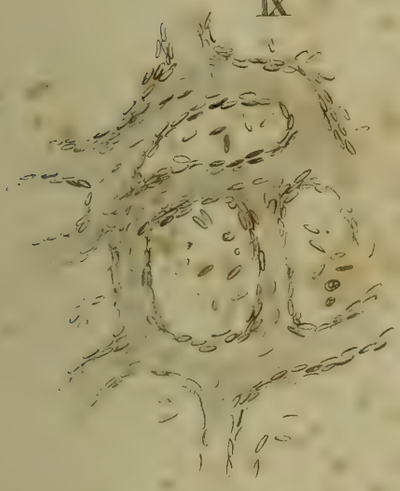

VII



X

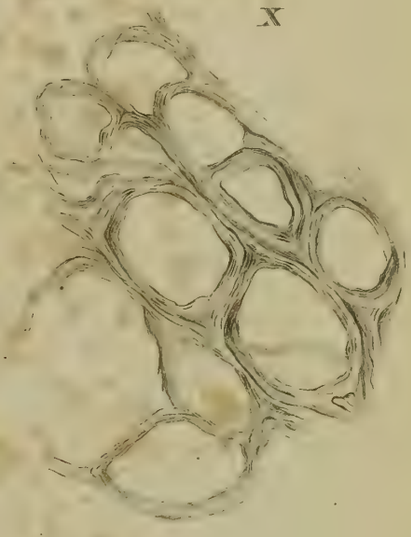

VIII

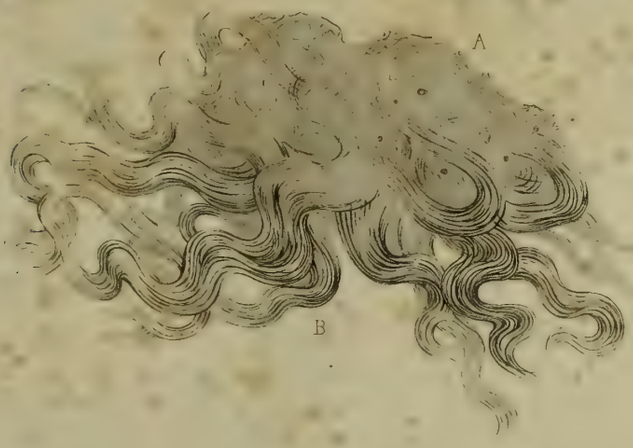

III

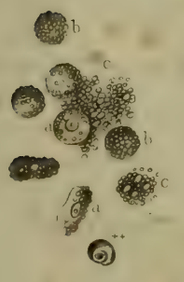

IV



enim lardi similis, satis compacta, coloris non viridescentis sed griseo-albi, nullo aëre efflata fuit, et in aqua fundum petiit. Et haec pars condensata (hepatizans) a superiore, ubi emphysema obtinuit, tam distincte divisa fuit, ut ex abrupto quasi altera alteri cederet. In parte condensata singuli tubuli bronchiales ad diametrum usque pennae corvinae hiabant. Quod ex iis expressimus humoris, mucosum erat, viscidum, et sub microscopio cognovimus congeriem esse cellularum epithelialium cylindricarum, partim adhuc cohaerentium (*Fig. 4.*). Cui cum acidum aceticum affunderetur, mucus luculenter coagulatus est, cylindrorum nuclei magis in conspectum prodierunt, membranae perpallidae factae sunt. Truncos illos bronchiales, cum eorum epithelium tanta integritate servatum esset, affectione parenchymatis pulmonalis vicini, eaque haud dubie inflammatoria, intactos fuisse conclusimus.

Parenchyma pulmonale condensatum sub microscopio aëre plane vacuum, sanguine parcissimo irroratum sese exhibuit, massa vero amorpho-granulosa ubique repletum. Quae quidem massa per se spectata ex corpusculis praeprimis constitit granulosis, subrotundis, $^1/_{230}$ — $^1/_{400}$‴ (ut plurimum $^1/_{300}$‴) diam. aequantibus, quibus substantia tenuissime granuloso-pulverulenta, minimaeque adipis guttulae interspersae erant. Acido acetico affuso corpuscula illa disparuerunt, prodierunt loco illorum granula minima irregularia, quorum 2 — 4 in racemulum coacervata, nonnulla insuper areola tenerrima cincta erant. Ex quo apparuit, massam pus degener esse (cf. Tab. III. Fig. 11.). Corpusculis hisce puris cellulae granulosae passim interjectae erant.

Pure aqua eluto fasciculi fibrosi telae pulmonalis in conspectum prodierunt, et quo diutius elueremus, eo luculentius omnes fere telae illius maculae comparuerunt. Exsudatum igitur jamjam penitus in pus digestum erat.

Pars inferior lobi superioris mediam partem ad effigiem aemulabatur; solida enim erat, quam maxime condensata, coloris grisei, non crepitabat, in aqua fundum petebat; multumque continebat materiae albo-griseae, glutinosae, facile exprimendae. Attamen cum eadem inferior pars microscopio exploraretur, longe alia, ac in media, edocti sumus. Nam in media parte puris corpusculis paucae tantummodo cellulae granulosae interjectae erant, quarum copia in parte inferiore adeo aucta fuit, ut in infimis hujus partis regionibus puris corpuscula prorsus deficerent, nec nisi cellulae granulosae conspicerentur (*Fig. 3.*).

Jam si omnia, quae modo enarrata sunt, inter se comparamus, certo certius edocemur, corpuscula puris et cellulas granulosas uno eodemque loco ac tempore gigni posse. Nec minus clare ex hac observatione, quo modo cellulae granulosae gignantur, perspeximus, cognoscendo nimirum:

1) cellulosas granulas haud dubie ex cellulis oriri. Etenim hic omnia hujus processus stadia inde a cellulis pallidissimis nucleum conspicuum, parca vero granula fusciora gerentibus, ad cellulas usque granulis plenissime refertas persequi potuimus;

2) granula, quibus cellulae illae refertae sunt, non iis solum contineri, sed etiam extra eas varia dispositione congeri posse. Nam praeter ipsas cellulas granulosas magni acervi granulorum prostabant, iis, quae cellulis contenta erant, simillimorum. Haec autem quod ex cellulis disruptis

nicht grünlich, sondern weiß-grau, enthielt keine Luft und sank im Waſſer zu Boden. Die Grenze zwiſchen dieſer verdichteten (hepatiſirten) und der oberen emphyſematöſen Partie war eine ſehr ſcharfe, der Uebergang ein plötzlicher. Im verdichteten Theile ſah man einzelne klaffende Bronchialröhren von der Dicke einer Rabenfeder. Die aus ihnen herausgedrückte Maſſe war ſchleimig, zähe und beſtand mikroſkopiſch unterſucht aus einer Anhäufung von cylindriſchen, zum Theil noch zuſammenhängenden Epithelialzellen (Fig. 4.). Durch Eſſigſäure erfolgte in dieſer Maſſe eine deutliche Gerinnung von Schleim: die Kerne der Epithelialcylinder wurden durch dieſes Reagens deutlicher, ihre Wände ſehr blaß. Da das Epithelium dieſer Bronchialäſte noch ſo vollkommen wohl erhalten war, ſo konnten ſie an der, ohne Zweifel entzündlichen Veränderung der umgebenden Lungenſubſtanz keinen Theil genommen haben.

Die verdichtete Lungenſubſtanz ſelbſt zeigte unter dem Mikroſkop gar keine Luft und kaum Spuren von Blut. Sie erſchien durchaus mit einer unbeſtimmt körnigen Maſſe erfüllt. Wurde dieſe körnige Maſſe iſolirt, ſo zeigte ſie als Hauptbeſtandtheil granulirte rundliche Körperchen von $^1/_{230}$—$^1/_{400}$‴ Durchm. (die Mehrzahl maß $^1/_{300}$‴), untermiſcht mit einer feinkörnigen pulverigen Subſtanz und mit kleinen Fetttropfen. Durch Behandlung mit Eſſigſäure verſchwanden dieſe Körperchen und es erſchienen ſtatt derſelben kleine unregelmäßige Körnchen, meiſt traubig aus 2—4 Körnern zuſammengeſetzt, manche noch mit einem zarten Hof umgeben. Die Maſſe war alſo unregelmäßiger Eiter. (Vgl. Tab. III. Fig. 11.) Zwiſchen dieſen Eiterkörperchen ſah man einzelne Körnchenzellen.

Wurde dieſer Eiter mit Waſſer ausgewaſchen, ſo erſchienen die Faſerbündel des Lungengewebes deutlich und durch fortgeſetztes Auswaſchen konnte man faſt alle Maſchen deſſelben frei darſtellen. Das Exſudat war alſo bereits vollkommen in Eiter zerfallen

Der untere Theil des oberen Lappens hatte ganz daſſelbe Anſehen, wie der mittlere: feſt, vollkommen verdichtet, kniſterte er nicht und ſank im Waſſer zu Boden; er war grau von Farbe und enthielt ſehr viel einer grau-weißen, dicklichen Flüſſigkeit, die ſich leicht herausdrücken ließ. Die mikroſkopiſche Unterſuchung wies jedoch in ihm eine weſentliche Verſchiedenheit vom mittleren Theile nach. Während nämlich dort den Eiterkörperchen nur wenige Körnchenzellen beigemiſcht waren, hatte hier die Menge der letzteren bedeutend zugenommen und man ſah zuletzt in der unterſten Partie gar keine Eiterkörperchen mehr, ſondern blos Körnchenzellen (ſ. Fig. 3.).

Dieſer Fall beweiſt auf das Beſtimmteſte, daß Bildung von Eiterkörperchen und Körnchenzellen gleichzeitig an demſelben Orte ſtattfinden kann. Er war ferner ſehr geeignet, lehrreiche Beobachtungen über die Bildung der Körnchenzellen zu machen, aus denen hervorging:

1) daß die Körnchenzellen unzweifelhaft aus Zellen entſtehen. Man ſah nämlich hier alle Zwiſchenſtufen, von dem einen Extrem, wo ſehr blaſſe Zellen mit deutlichem Kern nur wenige bräunliche Körnchen enthielten, bis zu vollkommen ausgefüllten Körnchenzellen;

2) daß der Inhalt der Körnchenzellen auch außer denſelben in unregelmäßigen Partien auftreten kann: denn man ſah neben eigentlichen Körnchenzellen ſehr große Haufen von Körnchen, den in den Zellen enthaltenen ganz ähnlich, von denen man kaum annehmen konnte, daß ſie durch Platzen von

provenerint, tum in acervos congestae fuerint, vix credendum, quoniam acervorum ambitus passim permagnus erat;

3) contentum cellularum granulosarum adipem esse, a vero haud alienum videbatur. Etenim tam intra cellulas quam extra easdem granula aderant omnes quosvis formationis gradus assecuta, inde a granulis minimis solemnibus ad guttulas usque adipis, diametro $^1/_{400}$ — $^1/_{300}$‴ conspicuas.

Praeter cellulas granulosas hic illic glomerulos vidimus compactos rotundos aut in spiram contortos, in medio depressos et striis orbicularibus praeditos (*Fig. 6.* * * — num adeps?).

Tela pulmonalis ea qua debet integritate inter cellulas granulosas eminebat, attamen aëre atque sanguine exhausta, neque exsudato amorpho perfusa. Cellulis granulosis aqua elutis fasciculi telae pulmonalis fibrosi distincte conspicui, eorumque maculae liberae comparuere.

Lobus hujus pulmonis inferior, qui a superiore circumscriptis finibus discerni non potuit, suis cum vitiis commentario Tab. XVII. Fig. 5—7. descriptus est.

Fig. 1. vesiculas aëreas in apice pulmonis sub ipsa pleura sitas offert, emphysemate dilatatas, luce declinata collustratas. Magn. 17 diam.

Fig. 2. Frustulum apicis lobi superioris pulmonis, ex intimo exsectum, emphysemate efflatum, aqua non ablutum. Magn. 220 diam. Bullarum aërearum magna copia, sanguinis perparum prostat. Tela pulmonalis colore viridescenti tincta, pigmentum vero, ex quo color ille nasci posset, nusquam depositum est. Telae fasciculi fibrosi conspicui, maculae eorum liberae sunt. Uno in loco pauxillum pigmenti nigri massam tenuissime granulosam constituens congestum est.

Fig. 3. Cellulae granulosae ex pulmone supra descripto. Magn. 220 diam. *a a* simplices cellulae nucleigerae, perpauca granula continentes. *b b* cellulae granulosae maturae. *c c* acervi granulorum irregulares, cellulis granulosis interpositi; praeter granula minima guttulas quoque adipis continent, sat conspicuas. * * corpuscula sui generis, quae discreta inter cellulas granulosas prostant. Haec in spiram contorta sunt, in medio depressa, passim etiam striis orbicularibus insignia (num fortasse adeps?).

Fig. 4. Cylindri epithelii ramorum bronchialium, per telam pulmonalem hepatizantem divisorum. Magn. 220 diam. Cellulae cylindricae sunt, nucleo conspicuo sive praediti sive ejus expertes. Appendicem membranosam animadvertamus, qua omnium cylindrorum basis libera lataque insignis est (ad *). An haec membrana vibratoria est, constituitne forte membrana cellularum epithelialium externa, putredine incipiente diremta, illam appendicem?

Fig. 5—7. Tela pulmonalis hepatizans.

Puer 3 annorum tussi convulsiva laborans morbillis correptus et mortuus est.

Cadavere dissecto pulmo dexter praeter lobum medium et sinister praeter partem lobi superioris funditus hepatizantes deprehensi sunt. Duri erant et compacti, lienis substantiam ad amussim adsimulabant, colore tamen rosaceo ab illa diversi. In discindendo non crepitabant, in aqua fundum petebant. Microscopio adhibito tela pulmonalis aëre prorsus exhausta apparuit, multo autem sanguine madida,

Körnchenzellen entstanden waren, denn ihr Umfang war oft sehr bedeutend;

3) daß der Inhalt der Körnchenzellen wahrscheinlich Fett ist: denn sowohl in den Zellen als außerhalb derselben sah man alle Uebergänge von den gewöhnlichen kleinen Körnchen bis zu deutlichen Fetttropfen von $^1/_{400}$—$^1/_{300}$‴.

Neben den Körnchenzellen sah man noch einzelne derbe runde oder auch spiralig gedrehte Massen mit mittlerer Depression und concentrischen Streifen (Fig. 6. * * — Fett?).

Das ursprüngliche Lungengewebe erschien zwischen den Körnchenzellen unverändert, aber es enthielt keine Luft, kein Blut, auch kein amorphes Exsudat. Nach dem Auswaschen der Körnchenzellen mit Wasser erschienen die Faserbündel des Lungengewebes scharf und deutlich, ihre Maschen frei.

Der untere Lappen dieser Lunge (zwischen ihm und dem oberen ließ sich keine bestimmte Grenze auffinden) zeigte die bei Erklärung der 5. bis 7. Figur auf Tab. XVII. beschriebenen Veränderungen.

Fig. 1. zeigt die unmittelbar unter der Pleura liegenden emphysematös erweiterten Luftzellen von der Spitze der Lunge, 17 mal im Durchm. vergr., bei reflektirtem Lichte.

Fig. 2. emphysematöse Partie aus dem Innern der Lunge, von der Spitze des oberen Lappens, 220 mal Durchm. vergr., ohne Zusatz von Wasser. Man sieht sehr viele Luftblasen, dagegen nur Spuren von Blut. Das Lungengewebe erscheint grünlich gefärbt, ohne daß sich eine diese Färbung bedingende Pigmentablagerung entdecken läßt. Die Faserbündel des Lungengewebes sind deutlich, ihre Maschen frei. An einer Stelle ist eine kleine Partie schwarzen Pigmentes als feinkörnige Masse abgelagert.

Fig. 3. Körnchenzellen aus der eben beschriebenen Lunge, 220 mal Durchm. vergr. *a a* bloße Zellen mit Kern und wenigen Körnern. *b b* ausgebildete Körnchenzellen. *c c* unregelmäßige Körnchenhaufen zwischen den Körnchenzellen; sie enthalten neben kleineren Körnchen auch deutliche Fetttropfen. * * eigenthümliche Körperchen, die einzeln zwischen den Körnchenzellen vorkommen. Sie sind spiralig gewunden, haben in der Mitte eine Depression, einzelne zeigen concentrische Streifen (sind sie vielleicht Fett?).

Fig. 4. Epithelialcylinder aus den Bronchialästen, welche die hepatisirte Lungensubstanz durchziehen, 220mal Durchm. vergr. Sie sind cylindrisch, mit oder ohne deutlichen Kern. Auffallend ist der bei ihnen allen sehr deutlich bemerkbare membranöse Anhang an ihrem freien, breiten Ende (bei *). Ist dies eine Flimmermembran, oder ist vielleicht die äußere Membran der Epithelialzelle an dieser Stelle, etwa durch Einwirkung der anfangenden Fäulniß, abgelöst und bildet diese Vorragung?

Fig. 5—7. Hepatisation des Lungengewebes.

Ein Knabe von 3 Jahren hatte an Keuchhusten gelitten, war dann von Morbillen befallen worden und daran gestorben.

Die Sektion zeigte beide Lungen, mit Ausnahme des mittleren Lappens der rechten und eines Theiles vom oberen Lappen der linken Lunge, vollkommen hepatisirt. Sie waren sehr fest und derb, sahen ganz aus wie Milzsubstanz, hatten aber eine blaßrothe Farbe. Beim Durchschneiden knisterten sie nicht, im Wasser sanken sie zu Boden. Unter dem Mikroskop zeigte das Lungengewebe keine Spur von Luft, dagegen ziemlich

cellulis granulosis hic illic obsessa (*Fig.* 5.). Cellulae granulosae nonnullis in locis uberius congestae erant. Postquam tela pulmonalis aqua satis eluta erat, ruditer granulosam sese prodidit (*Fig.* 6.), aliis vero locis magis amorpham et cellulis granulosis refertam. Fasciculi fibrosi eorumque maculae nusquam conspici potuerunt. Jam cum tela pulmonalis eluta (*Fig.* 6.) ammoniaco perfunderetur, fasciculi ejus fibrosi quidem in conspectum prodierunt (*Fig.* 7.), simul vero patefactum est, maculas eorum non liberas esse, sed substantia homogenea, ammoniaco tantum pellucida reddita, repletas esse. In toto vitri objectivi orbe simul permulta granula comparuerunt (an adeps, an granula ammoniaco praecipitata?).

Fig. 8 et 9. Pleura adnata, militis typho mortui. Magn. 220 diam.

Pulmones cum thoracis parietibus tam firmiter concreti erant, ut ab interna costarum superficie non nisi difficillime divelli possent. Habenae, quibus pulmones costis adhaerebant, membranam pellucidam coloris expertem constituebant. Quam quidem membranam armatis oculis vidimus ex fasciculis fibrarum intime inter sese complicatis contextam esse, fasciculosque, si acubus singuli enodarentur, veluti cincinnos formare (*Fig.* 8. *A* fasciculi complicati; *B* iidem explicati ac diducti, quo singuli distinctius conspici possint). Acido acetico fasciculis affuso omnes fere fibrae disparuerunt, paucissimae tantum hic illic luculentius prodierunt (num fibrae nucleigenae *Henlii?*). Jam vero nova nunc atque mira structura patefacta est (*Fig.* 9.). Etenim retia comparuerunt, ex nucleis cellularibus permultis in series regulares coagminatis formata. Haec procul dubio vasa capillaria erant (quod ex reticulari dispositione saltem probabiliter concludendum), quorum cellulae epitheliales, acido acetico addito pallescentes, nucleos suos luculentius ac distinctius prodiderant. Hujusmodi nuclei etiam in parenchymate frequenter prostabant.

Fig. 10. Pleura insolito modo adnata, ex cadavere alius militis, typho mortui. Magn. 220 diam.

Habenae, quibus pleura costalis pulmonibus adhaesit, in pulmonum apicibus inprimis conspicuae, nudis oculis filamenta esse videbantur plus minus crassa, bombycino nitore splendentia. Microscopio autem adhibito illas ex fasciculis fibrarum junctoriarum bene efformatis (sicuti in Fig. 8.), utplurimum parallelis constitui, et per hosce fasciculos vasa sanguifera, pariter fibris parallela repere cognovimus. Hic illic cellularum nuclei (cytoblasti), parum quidem conspicui, prostabant.

Fasciculi telae junctoriae passim ita dispositi erant, ut maculas egregie regulares formarent, cujusmodi *Fig.* 10. delineatae sunt.

viel Blut und einzelne Körnchenzellen (Fig. 5.). An manchen Stellen herrschten die Körnchenzellen vor. Nach vollständigem Auswaschen mit Wasser erschien das Lungengewebe unbestimmt körnig (Fig. 6.), an anderen Stellen mehr amorph und mit Körnchenzellen erfüllt. Die Faserbündel des Lungenparenchymes und ihre Maschen waren nirgends sichtbar. Wurde nun das ausgewaschene Lungengewebe (Fig. 6.) mit Ammoniak behandelt, so kamen die Faserbündel des Lungenparenchymes vollkommen deutlich zum Vorschein (Fig. 7.), aber man sah zugleich, daß die Maschen derselben nicht frei, sondern mit einer homogenen Substanz erfüllt waren, welche nur durch die Einwirkung des Ammoniak ihre Undurchsichtigkeit verloren hatte. Zugleich erschienen im ganzen Gesichtsfeld sehr viele Körnchen (Fett? oder ein durch das Ammoniak hervorgerufener körniger Niederschlag?).

Fig. 8 und 9. Adhäsionen der Pleura, von einem am Typhus verstorbenen Soldaten, 220mal Durchm. vergrößert.

Die Lungen waren so fest mit den Brustwandungen verwachsen, daß sie sich nur mit großer Mühe von der Innenfläche der Rippen losmachen ließen. Die diese Verwachsung bildenden Adhäsionen erschienen als eine durchsichtige, farblose Membran. Sie bestand, mikroskopisch untersucht, aus dichtverwebten Bündeln von Fasern, welche da, wo sie durch Auseinanderziehen mittelst Nadeln isolirt worden waren, lockenförmig geschlängelt erschienen (Fig. 8. — *A* zusammengefilzte Faserbündel; *B* dieselben aufgelöst und auseinandergezogen, wobei die einzelnen deutlicher hervortreten). Wurden diese Adhäsionen unter dem Mikroskop mit Essigsäure behandelt, so verschwanden fast alle Fasern, nur wenige traten an einzelnen Stellen bestimmter hervor (Henle's Kernfasern?). Dagegen zeigte sich nun eine sehr auffallende Struktur (Fig. 9.). Es erschienen nämlich Netze, gebildet von sehr vielen in regelmäßigen Reihen geordneten Zellenkernen, — wahrscheinlich Kapillargefäße, wie man aus ihrer netzförmigen Verzweigung wohl schließen darf, deren Epithelialzellen, durch die Essigsäure erblassend, ihre Zellenkerne stärker hervortreten ließen. Man sah auch viele solche Zellenkerne im Parenchym zerstreut.

Fig. 10. Eigenthümliche gestaltete Adhäsionen von der Pleura eines anderen am Typhus verstorbenen Soldaten. Vergr. 220mal Durchm.

Die Adhäsionen zwischen Rippenpleura und Lungen, vorzüglich deutlich an der Spitze der letzteren, bestanden mit unbewaffnetem Auge gesehen aus mehr oder weniger dicken atlasglänzenden Fäden. Mikroskopisch untersucht bestanden sie aus vollkommen ausgebildeten Bündeln von Zellgewebsfasern (ganz wie die Fig. 8. abgebildeten), welche meist parallel liefen: zwischen ihnen Blutgefäße, die gleichfalls in der Richtung der Fasern verliefen. Hie und da erschienen einzelne Zellenkerne (Cytoblasten), die aber nicht sehr deutlich hervortraten.

An einigen Stellen zeigten die Zellgewebsbündel eine sehr schöne maschige Anordnung, wie in Fig. 10. abgebildet.

TABULA XIX.

Laesiones structurae atque texturae hepatis.

Fig. 1 — 4. Texturam hepatis *moschati* quod vocatur illustrant.

Femina maturae aetatis, thorace angusto, pectore anserino, vertebrisque dorsalibus scoliosi dextrorsum luxatis gibba, in nosocomio Monacensi, morbo, de quo nihil certi mihi innotuit, confecta est. Cadavere dissecto pulmonem sinistrum tuberculis miliaribus dispersum, dextrum cum pleura costali plane concretum deprehendimus. Pleura multo quam par est crassior 1‴ plus diametro exaequavit. Pulmo dexter pluribus vomicis nucem juglandem ambitu aequantibus exesus erat; tela illis interposita rarior facta, colore schistaceo tincta. Loborum nullus, neque superior neque medius neque inferior certis finibus circumscriptus et ab altero discretus erat, ita ut potius in unum confluentes pulmonem componerent. Cor dextrum atque arteriae pulmonales dilatata erant.

Hepar ea degeneratione eximie laboravit, quae moschata vocatur. Haec eo consistit, quod lobuli hepatis flavo colore tincti, interstitiis angustis rubro-fuscis strenue a se invicem separati sunt; unde, si hepar recens dissectum nudis oculis inspexeris, id faciem luteam venis rubro-fuscis irregulariter reticulatam praebet (*Fig. 1.*). In lamellis tenuissimis, quas cultelli *Valentini* ope ex hepate supra descripto exsecuimus (*Fig. 2.*), armatis oculis singulos lobulos (*A A*) strenue circumscriptos atque interstitiis alio colore tinctis (*B B*) separatos egregie cognovimus. Lobulorum substantia (*A A*) exsanguis, albo-flavescens, interlobularis autem substantia (*B B*) rubro colore tincta et sanguine turgidissima apparuit.

Ejusmodi lamellas ex hepate exsectas aqua eluimus, et sanguine purgatas microscopio, foco quidem magis contracto, subjecimus; cognovimusque (*Fig. 3.*) lobulorum substantiam multo adipe intertextam esse (*A A*), exiguam tantum in medio lobuli cujusque partem (*B B*) adipe minus abundare, eamque pallidiorem, pellucidiorem, magis homogeneam, maculis flavo-fuscis insignem esse.

Pathologische Veränderungen der Leber

Fig. 1—4. Hiſtologiſche Anordnung einer ſogenannten Muskatnußleber.

Eine Frau von mittlerem Alter mit ſehr ſchmalem Thorax, Gänſebruſt, Skolioſis der Bruſtwirbel nach Rechts, ſtarb im Münchner Krankenhaus. Ueber ihre Krankheit konnte ich nichts Beſtimmtes erfahren. Bei der Sektion zeigte ſich die linke Lunge mit Miliartuberkeln durchſäet. Die rechte war vollkommen mit der Rippenpleura verwachſen, die ſtark verdickte Pleura derſelben hatte eine Linie und mehr im Durchm. In der rechten Lunge fanden ſich mehrere Vomicae von Wallnußgröße; zwiſchen denſelben war das Lungengewebe verödet, ſchieferfarbig. Die Unterſchiede zwiſchen dem oberen und mittleren und zwiſchen dieſem und dem unteren Lungenlappen fehlten, die ganze Lunge bildete ein Ganzes. Die rechte Herzhälfte und die Pulmonararterien waren erweitert.

Die Leber zeigte ſehr deutlich die Veränderung, welche man gewöhnlich die muskatnußähnliche Degeneration nennt: d. h. die einzelnen Leberläppchen von gelber Farbe waren durch braun-rothe ſchmale Zwiſchenräume ſehr beſtimmt von einander getrennt, wodurch friſche Durchſchnitte mit freiem Auge betrachtet das Anſehen erhielten, als ſei eine gelbliche Grundmaſſe mit unregelmäßig netzförmigen braun-rothen Adern durchzogen (Fig. 1.). Bei einer mäßigen Vergrößerung ſah man an feinen mit dem Doppelmeſſer gefertigten Durchſchnitten der Leberſubſtanz (Fig. 2.) die einzelnen Leberläppchen (*A A*) ſehr deutlich abgegränzt und durch große Zwiſchenräume von anderer Farbe (*B B*) von einander getrennt. Die Subſtanz der Leberläppchen (*A A*) erſchien blutleer, gelblich-weiß gefärbt, während die Zwiſchenräume zwiſchen denſelben (*B B*) ſich roth gefärbt und ſehr mit Blut erfüllt zeigten.

Wurden feine Durchſchnitte der Leberſubſtanz, durch Auswaſchen mit Waſſer vom Blut befreit, bei ſtärkerer Vergrößerung unterſucht, ſo ſah man (Fig. 3.), daß die Subſtanz der Leberläppchen ſehr ſtark mit Fett infiltrirt war (bei *A A*), nur ein kleiner Theil, in der Mitte eines jeden Leberläppchens (*B B*) war weniger fettreich, erſchien blaſſer, gleichförmiger und durchſichtiger und zeigte gelb-braune Flecken.

E. ter u. Jul. Vogel del.
C. Bergmann Nürnb.

Porro, ut certiores redderemur, quatenus cellulae, quae substantiae hepaticae elementa sunt, illa degeneratione affectae essent, ex hepate recens discisso frustula parva abrasimus, aqua eluimus et microscopio, foco pariter multum contracto, exploravimus. Jam singulas quoque cellulas (*Fig. 4.*) plus minus permutatas vidimus, omnes fere adipe liquido repletas (*a a*), nonnullas massa fusca granulosa (*Fig. 4. c c*) refertas, haud dubie eadem quae maculas flavo-fuscas in *B Fig. 3.* effecerat. Omnis fere adeps cellulis hepatis contentus erat, guttulae adipis liberae (*b b*) satis raro exstabant.

Omnibus nunc, quae observavimus, inter se comparatis colligimus quae sequuntur:

1) Adspectus hepatis nucem moschatam adsimulans contrario colore efficitur, quo substantia lobularis et interlobularis inter se discrepant. Illa enim adipe intertexta, exsanguis, flavescens est, haec rubra, sanguine turgidissima.

2) Hepar, si totam ejus substantiam respexeris, sanguine quam maxime turget; hujus autem abundantiae non nisi substantia interlobularis (ex vasis venosis majoribus contexta) particeps est; lobuli ipsi perparum sanguinis continent.

3) Hepatis substantia adipe liquido longe plus, quam sanae par est, abundat, adeo ut hepati adiposo proxime accedat. Adeps vero non, quod alias solet, in guttulis liberis collectus, sed cellulis hepatis inclusus est.

4) Praeter cellulas hepatis adipe refertas aliae quoque sunt, quae granula minima fusca (pigmentum bilis?) contineant. Hujusmodi in medio inprimis singulorum lobulorum occurrunt.

Fig. 1. Hepar recens discissum: nudis oculis conspectum lobulos flavos offert interstitiis rubris cinctos.

Fig. 2. Lamella tenuissima, cultelli Valentini ope ex hepate abscissa. Magn. 17 diam. *A A* lobuli varia directione discissi. *B* interstitia interlobularia permagna, sanguine plena.

Fig. 3. Similis lamella, aqua eluta. Magn. 90 diam. Media ejus substantia (*B B*) homogenea est, pellucida, multis maculis flavo-fuscis variegata. Margines versus (*A A*) substantia lobularis adipe ubique referta est, perpaucis tantum guttulis liberis (**) conspersa.

Fig. 4. Hepatis cellulae discretae. Magn. 220 diam. Omnes fere adipe plenissimae sunt (*a a*), quo nuclei plurimarum obvelantur. Nonnullae massam granulosam fuscam continent (*c c*). Rarae adipis guttulae interspersae sunt (*b b*).

Fig. 5 et *6.* Hepar moschatum, a supra descripto pluribus diversum, militis dilatatione cordis atque aortae mortui.

Utrumque hepar plane convenit tam recens discissum nudisque oculis inspectum (*Fig. 1.*), quam in lamellis tenuissimis, microscopio 17 diam. ampliante exploratis (*Fig. 2.*). Nam et hic lobuli exsangues, latis interstitiis distantes, multo sanguine circumdati erant. At vero hepatis substantia cum accuratius investigaretur, haud parum a priore discrepavit. Adipe nimirum prorsus destituta erat;

Um den Antheil zu bestimmen, welchen die Elemente der Leberſubſtanz, die Leberzellen, an dieſer Veränderung nahmen, wurden von einem friſchen Durchſchnitt der Leber kleine Partien abgeſchabt, mit Waſſer ausgewaſchen und bei ſtarker Vergrößerung unterſucht. Man ſah nun (Fig. 4.) die einzelnen Leberzellen mehr oder weniger verändert: faſt alle waren mit flüſſigem Fett erfüllt (*a a*), einzelne enthielten eine braune körnige Maſſe (Fig. 4. *c c* — offenbar die Urſache der gelb-braunen Flecken bei *B* Fig. 3.). Faſt alles Fett war in den Leberzellen enthalten, und man ſah verhältnißmäßig nur ſehr wenig freie Fetttropfen (*b b*).

Faſſen wir die Reſultate dieſer Unterſuchung zuſammen, ſo ergiebt ſich Folgendes:

1) Das muskatnußähnliche Ausſehen dieſer Leber wird hervorgebracht durch den Kontraſt, welchen die mit Fett erfüllte, blutleere, gelbliche Subſtanz der Leberläppchen mit den rothen blutreichen Zwiſchenräumen zwiſchen den einzelnen Leberläppchen hervorbringt.

2) Die Leber im Ganzen genommen iſt ſehr blutreich, aber dieſer Blutreichthum iſt beſchränkt auf die Zwiſchenſubſtanz zwiſchen den Leberläppchen (alſo auf die größeren venöſen Gefäße); die Leberläppchen ſelbſt enthalten ſehr wenig Blut.

3) Die Leberſubſtanz zeigt einen ungewöhnlichen Reichthum an flüſſigem Fett und nähert ſich hierdurch der Fettleber, aber dieſes Fett bildet nicht wie in anderen Fällen freie Oeltropfen, es iſt vielmehr in die Leberzellen infiltrirt.

4) Außer dieſer Fetterfüllung zeigen einzelne Leberzellen noch Ablagerungen von kleinen braunen Körnchen (Gallenfarbeſtoff?). Dieſe Ablagerungen finden ſich namentlich in der Mitte der einzelnen Leberläppchen.

Fig. 1. Durchſchnitt der Leberſubſtanz mit freiem Auge geſehen: gelbe Leberläppchen mit rothen Zwiſchenräumen.

Fig. 2. Feiner Durchſchnitt der Leberſubſtanz mit Hülfe des Doppelmeſſers gemacht, 17 mal Durchm. vergr. *A A* Leberläppchen, in verſchiedenen Richtungen durchſchnitten. *B* ſehr große Zwiſchenräume zwiſchen denſelben, mit Blut erfüllt.

Fig. 3. Feiner Durchſchnitt eines Leberläppchens, mit Waſſer ausgewaſchen, 90 mal Durchm. vergrößert. In der Mitte (*B B*) homogene durchſichtige Subſtanz mit vielen gelb-braunen Flecken. Nach Außen (*A A*) iſt die Subſtanz überall mit Fett infiltrirt, doch ſieht man nur wenige freie Oeltropfen (* *).

Fig. 4. Einzelne Leberzellen, 220 mal Durchm. vergr. Faſt alle ſind ſehr ſtark mit Fett infiltrirt (*a a*), wodurch bei den meiſten die Kerne verdeckt werden. Einzelne ſind mit einer braunen körnigen Maſſe angefüllt (*c c*). Dazwiſchen wenige Fetttropfen (*b b*).

Fig. 5 und *6.* Muskatnußleber von etwas abweichender Beſchaffenheit, aus einem an Dilatation des Herzens und der Aorta verſtorbenen Soldaten.

Die Leber war ganz der vorigen ähnlich, ſowohl im Ausſehen der friſchen mit unbewaffnetem Auge betrachteten Durchſchnitte (Fig. 1.), als auch in dem Anſehen feiner bei 17 maliger Vergrößerung unterſuchter Durchſchnitte (Fig. 2.). Man ſah auch hier die blutleeren, durch weite Zwiſchenräume von einander getrennten Leberläppchen von vielem Blute umgeben. Die weitere Analyſe der Leberſubſtanz ſelbſt zeigte je-

si totam comprehenderis, ex quatuor septenis partibus massae homogeneae ac decoloris, et tribus septenis partibus macularum granulosarum flavo-fuscarum, cujusmodi etiam hepar supra descriptum obtulerat (*Fig. 5.*), constabat. Cellulae hepatis, microscopii foco propius admoto exploratae (*Fig. 6.*), adipe vacuae apparuerunt, granulis vero fuscis plus minus refertae; iisque maculae interjectae erant eximie flavae (pigmentum bilis ibi depositum); adipis guttulae rarissime prostabant.

Fibras telae junctoriae in hujus hepatis lamellis tenuissimis dispicere fere non potuimus nisi rarissimas; prodierunt aliquantulum inter lobulos, sed in fasciculos aequaliter latos intime complicatae, quos vasa et ductus biliarios fuisse probabile est. Neque ammoniaco addito, quo tota hepatis substantia pallidissima et pellucidissima facta est, fibrae junctoriae luculentius in conspectum prodierunt. Quibus omnibus tam ea sententia refutatur, ex qua hepatis moschati natura in hypertrophia telae junctoriae ponitur, quam ea, quae a *Hopio* (Principles and illustrations of morbid anatomy, p. 102.) prolata est, hypertrophiam substantiae albae subesse. Edocemur potius utroque casu, hepar moschatum contrariis coloribus effici, quibus lobuli perpallidi a substantia interlobulari exquisite rubra, sanguine turgidissima discrepant. Alter vero casus ab altero differt eo, quod in illo hepatis parenchyma multo adipe refertum, in hoc eodem destitutum erat.

Fig. 5. Lamella hepatis tenuissima, 90 diam. ampliata. Massam satis homogeneam offert, ex cellulis hepatis dense coagminatis constitutam, quae maculis flavo-fuscis, in medio inprimis singulorum lobulorum frequentissimis conspersa est.

Fig. 6. Cellularum hepatis congeries, 220 diam. ampliatae. Singulae cellulae dense coagminatae sunt, massa granulosa fusca sive refertae sive obtectae. His maculae exquisite flavae — bilis pigmentum puta — interspersae sunt.

Fig. 7. Hepar multo bilis pigmento, adipe, et fusco pigmento, quod sui generis est, refertum.

G. Kaiser, anno 1813 colonis Würtembergicis in Tauride natus, dum decimum annum ageret, cum parentibus in eorum patriam rediit, et faber murarius factus est. Anno 1834 miles conscriptus Graeciam adiit, ubi per quatuor annos militans nunquam aegrotavit. Stipendiis confectis anno 1839 Germaniam reversus est, at, quoniam pretium solvere non potuit, non in navi vectus, sed terram transgressus. Iter pedestre fecit per Thessaliam, Macedoniam, Moesiam, Hungariam solus et summa inopia pressus, et per plures menses migrando omnibus infelicissimae sortis injuriis contritus est. Febre intermittente quotidiana, cui nulla unquam medela adhibita est, simul per idem tempus protracta laboravit. Sic miserrimus ineunte anno 1840 Monacum advenit, et in nosocomio receptus est. Febre quidem non amplius vexabatur, sed valetudinem ejus funditus perversam esse vultus luridus, lienis ac hepatis intumescentia, vires exhaustae, extremitates resolutae atque immobiles satis superque manifestarunt. Praeterea appetitus defecit, digestio plane nulla fuit. Faeces dejectae odoris prorsus expertes, cum mi-

doch hier bedeutende Unterſchiede von der vorhergehenden. Die Leberſubſtanz zeigte nämlich gar kein Fett, ſie beſtand, im Ganzen betrachtet, zu $^4/_7$ aus einer gleichförmigen farbloſen Maſſe, während etwa $^3/_7$ derſelben von braun-gelben, körnigen Flecken eingenommen wurden, den in der vorigen beobachteten ganz ähnlich (Fig. 5.). Wurden die iſolirten Leberzellen bei ſtärkerer Vergrößerung unterſucht (Fig. 6.), ſo zeigten ſie kein Fett, erſchienen dagegen mehr oder weniger mit braunen Körnchen erfüllt, dazwiſchen intenſiv gelbe Flecken — Ablagerungen von Gallenfarbeſtoff. Fetttropfen ſah man faſt gar nicht.

Zellgewebsfaſern ließen ſich an feinen Durchſchnitten dieſer Leber faſt gar nicht entdecken, nur in den Zwiſchenräumen zwiſchen den Leberläppchen erſchienen Spuren derſelben, aber ſie bildeten hier gleichmäßig breite innig verfilzte Bündel, alſo wahrſcheinlich Gefäße und Gallengänge. Auch durch Behandlung mit Ammoniak, wodurch die ganze Leberſubſtanz ſehr blaß und durchſichtig wurde, erſchien kein Zellgewebe weiter. Die Anſicht, welche das Weſen der Muskatnußleber in eine Hypertrophie des Zellgewebes ſetzt, iſt alſo ebenſo unrichtig, als die von Hope aufgeſtellte (Principles and illustr. of morbid anatomy, p. 102.), daß ſie auf einer Hypertrophie der weißen Subſtanz beruhe. Sie iſt, wie die beiden beſchriebenen Fälle zeigen, nur das Reſultat des Kontraſtes der ſehr blaſſen Subſtanz der Leberläppchen und der ſtark gerötheten, mit Blut überfüllten Zwiſchenſubſtanz. Die beiden beſchriebenen Fälle unterſcheiden ſich aber darin von einander, daß im erſten eine bedeutende Fettinfiltration in das Leberparenchym vorhanden war, welche im zweiten fehlte.

Fig. 5. Feiner Durchſchnitt der Leberſubſtanz, 90mal Durchm. vergrößert. Eine ziemlich homogene Maſſe, gebildet durch die dicht aneinanderliegenden Leberzellen, mit gelb-braunen dicht gedrängten Flecken, welche vorzüglich in der Mitte eines jeden Leberläppchens häufig ſind.

Fig. 6. Partien von Leberzellen, 220mal Durchm. vergrößert. Die einzelnen Zellen liegen dicht gedrängt aneinander und ſind meiſt mit einer körnigen Maſſe von brauner Farbe erfüllt oder bedeckt. Dazwiſchen intenſiv gelbe Flecken — Ablagerungen von Gallenfarbeſtoff.

Fig. 7. Leber mit vielem Gallenfarbeſtoff, Fett und einem eigenthümlichen braunen Pigment.

G. Kaiſer, im Jahre 1813 von Würtembergiſchen Auswanderern in der Krim geboren, kehrte in ſeinem 10. Jahre mit ſeinen Eltern nach Würtemberg zurück und wurde Maurer. Im Jahre 1834 ging er als Soldat nach Griechenland; er war dort während ſeiner 4jährigen Dienſtzeit nie krank. Im Jahre 1839 verließ er den griechiſchen Dienſt und kehrte wegen Mangel an Geld zur Ueberfahrt zu Lande nach Deutſchland zurück. Auf dieſer Reiſe, die er allein und ohne Geld zu Fuß durch Theſſalien, Macedonien, Serbien und Ungarn unternahm, und die mehrere Monate dauerte, hatte er mit dem größten Mangel und Ungemach zu kämpfen. Er wurde während derſelben von einer Febris interm. quotidiana befallen, die er Monatelang ohne Behandlung mit ſich herumſchleppte. Als er im Frühling 1840 nach München kam und dort in das Krankenhaus aufgenommen wurde, hatten ſich die Fieberanfälle verloren, aber ſeine ganze Konſtitution war auf das Tiefſte zerrüttet, ſein Geſicht erdfahl, Milz und Leber angeſchwollen, ſeine Kräfte erſchöpft, die Extremitäten ſteif und unbeweglich; der Appetit mangelte, die Verdauung

croscopio et chemicis tentaminibus explorarentur, fasciculos musculares primitivos striis transversalibus praeditos ingenti copia prodiderunt, nec non permultum adipis liberi (elaini et margarini, hujus quidem in crystallos concreti); unde patuit, carnem atque adipem ab aegroto plane non digeri; praeterea pigmentum bilis faecibus abundanter inditum erat. Curatione per plures menses adhibita lienis atque hepatis intumescentia aliquantum dissoluta est, attamen aegrotus indies magis in pejus ruit, et diem 20. maji 1840 supremum obiit.

Sectio cadaveris haec docuit:

Cerebrum totum perpallidum et solito mollius erat; in ventriculis pauxillum seri effusum. Pons Varolii et medulla oblongata illi contigua valde molles. Medulla spinalis, quatenus vertebris dorsalibus inferioribus inclusa erat, pariter justo mollior, reliqua ejus pars sana. Tunicae medullae spinalis sanguine parum injectae.

In pericardio 5—6 unciae seri collectae erant; tela quoque cellulosa pericardii sero madebat. Cor flaccidum, ceterum normale: ventriculus sinister sanguine vacuus, aorta cordisque valvulae sanae. Ventriculus dexter paulo angustior erat.

Utriusque pleurae cavum multo sero repletum erat, ita ut singula binas certe libras continerent. Ipsa quoque pleura atque tela cellulosa illi subjecta sero madebat. Pulmo dexter oedemate aliquantulum tumidus; glandulae bronchiales tumebant; tunica mucosa bronchiorum non rubebat. Pulmo sinister basi sua cum diaphragmate concretus; glandulae ejus bronchiales pariter tumidae. Lobus ejusdem pulmonis superior magis quam dextri sero refertus, tela in medio ejus per ambitum ovi gallinacei condensata. Et haec quidem tela non crepitabat, in aqua fundum petebat, colore cinereoalbo tincta erat. Armatis oculis inspecta aëris ne minimum, sanguinis perparum, nisi hic illic extra vasa effusum ac certis finibus circumscriptum, et sub microscopio solummodo conspicuum exhibuit. Fibrina autem exsudata haec tela referta erat, laqueos fibrosos eorumque maculas occulente. Quae quidem fibrina maxima ex parte in cellulas granulosas transformata erat, quamobrem fibrae pulmonales vel acido acetico affuso perparum in conspectum prodierunt. Cellularum vero ex fibrina exsudata formatio haud adeo aequaliter processerat, quin hic illic fibrina amorpha perstaret acidoque acetico pellucida redderetur. Ceterum fibrinae exsudatio singulis tantum locis prostat; in ipso pulmone hepatizante tela hic illic libera apparet.

In sacco peritonei permultum seri collectum erat. Pancreas sanum videtur. Plexus solaris nihil, quod vidimus, a norma alienum exhibet. Glandulae lymphaticae vicinae tument, et pigmento melanotico infarctae sunt. Tunica ventriculi mucosa nondum emollita, textu tamen aliquantulum laxiore, magis pylorum versus, minus prope cardiam, a norma recedit. Intestinum tenue sanum videtur, glandulae Peyerianae vix conspicuae. Tunica mucosa prope valvulam Bauhini paulo crassior, viridique colore tincta. Glandulae mesentericae tument.

Renes sanguine turgidissimi, ceterum sani. Lien cum diaphragmate concretus, sat magnus, in superficie coloris schistacei, in medio parenchymate perfuscus, quin ater, et

war vollkommen gestört. Seine Stuhlausleerungen, die genauer mikroskopisch und chemisch untersucht wurden, entbehrten alles Kothgeruches, enthielten unveränderte Muskelprimitivbündel mit deutlichen Querstreifen in ungeheurer Menge, sehr viel freies Fett (Elain und Margarin, letzteres deutlich krystallisirt) — ein Zeichen, daß er Fleisch und Fett gar nicht zu verdauen im Stande war, — aber auch Gallenfarbestoff in großer Menge. Während einer mehrmonatlichen Behandlung verlor sich zwar die deutlich fühlbare Anschwellung der Milz und Leber einigermaßen, aber der allgemeine Zustand des Kranken wurde täglich schlimmer und am 20. Mai 1840 erfolgte sein Tod.

Die Sektion ergab Folgendes:

Das ganze Gehirn sehr blaß und weicher als gewöhnlich: in den Ventrikeln ein Minimum seröser Flüssigkeit. Der Pons Varoli sehr weich, ebenso der an ihn stoßende Anfang des Rückenmarkes. Auch die den unteren Brustwirbeln entsprechende Partie des Rückenmarkes war weicher als gewöhnlich: das übrige Rückenmark normal. Die Rückenmarkshäute sehr wenig injicirt.

Im Herzbeutel 5—6 Unzen seröser Flüssigkeit: das Zellgewebe des Pericardium serös infiltrirt. Das Herz sehr schlaff, sonst normal. Der linke Ventrikel blutleer: Aorta und Herzklappen normal. Der rechte Ventrikel etwas verengt.

Beide Pleurahöhlen enthielten viel seröse Flüssigkeit, jede wenigstens 2 Pfd.: die Pleura selbst und das unterliegende Zellgewebe serös infiltrirt. Die rechte Lunge etwas ödematös: ihre Bronchialdrüsen angeschwollen: die Schleimhaut der Bronchien nicht geröthet. Die linke Lunge unten mit dem Zwerchfell verwachsen: ihre Bronchialdrüsen gleichfalls angeschwollen. Der obere Lappen dieser Lunge etwas mehr serös infiltrirt, als der der rechten: in seiner Mitte das Lungengewebe im Umfang eines Hühnereies verdichtet. Das Gewebe dieser Stelle knisterte nicht, sank im Wasser zu Boden und zeigte eine grauweiße Farbe. Unter dem Mikroskop zeigte es keine Luft, wenig Blut, stellenweise umschriebenes nur unter dem Mikroskope sichtbares Blutextravasat. Das Gewebe ist mit Faserstoffexsudat erfüllt, welches seine Faserschlingen und ihre Maschen verdeckt: dieses Exsudat ist größtentheils in Körnchenzellen übergegangen, weshalb auch durch Behandlung mit Essigsäure die Lungenfasern nur sehr unvollkommen sichtbar werden. Doch ist dieser Uebergang in Körnchenzellen nicht überall gleich weit vorgeschritten; an manchen Stellen ist das Exsudat noch amorph und wird durch Essigsäure durchsichtig. Die Faserstoffablagerung ist auf einzelne Stellen beschränkt, in Mitte der hepatisirten Partien finden sich noch Stellen, wo das Lungengewebe frei erscheint.

Der Peritonealsack enthält sehr viel seröse Flüssigkeit. Das Pankreas scheint normal. Der Plexus solaris zeigt keine sichtbare Veränderung: die ihn umgebenden Lymphdrüsen sind angeschwollen und melanotisch infiltrirt. Die Magenschleimhaut ist nicht erweicht, aber etwas aufgelockert und zwar mehr am Pylorus als an der Cardia. Das dünne Gedärm scheint normal, die Peyerschen Drüsen kaum sichtbar. An der Valvula Bauhini ist die Schleimhaut etwas verdickt und grünlich gefärbt. Die Mesenterialdrüsen angeschwollen.

Die Nieren hyperämisch, sonst normal. Die Milz mit dem Zwerchfell verwachsen, ziemlich groß, an der Oberfläche schieferfarbig, im Innern sehr dunkel, fast schwarz, etwas er-

paululum emollitus. Textus ejus fibrosus quam maxime conformatus, adeo ut in dissecando crepitaret. Proprius vero lienis textus tam emollitus est, ut ex textus fibrosi interstitiis tanquam pulpa facili negotio exprimatur.

Hepar normali magnitudine gaudet, externe colore schistaceo tinctum est. Vesica fellea plenissima, bile subflava, tenaci, viscida turget. Hepatis parenchyma a norma longe alienum est, utpote fuscum, coloris brunneo-grisei seu potius fusco-brunnei, recens discissum laeve ac nitidum; structura, quae sano par est, granulosa prorsus disparuit. Capsula ejus serosa, facile deglupta, limpida est et pellucida.

Hepatis parenchyma cum microscopio subjiceretur, apparuerunt cellulae ejus normales, $^1/_{80}$—$^1/_{100}$‴ diam. aequantes. Harum plurimae granulis exquisite aureoflavis (pigmento bilis) conspersae erant (*Fig. 7. a*). Cellulis maculae interjectae erant, ignoti generis, ex pigmento quodam amorpho brunneo seu fusco-brunneo congestae (*Fig. 7. b*), praeterea permultae olei guttulae liberae (*Fig. 7. c*). In medio hepate guttulae copia sua praevaluerunt, pigmenti vero maculae in stratis exterioribus sub ipsa tunica serosa. Propter pigmentum illud, de quo modo dixi, fusco-brunneum casus dignissimus erat, qui accuratissime investigaretur; eo magis autem doleo, tempore mihi oblatum esse, quo normalem hepatis texturam microscopica observatione nondum perspicue edoctus neglexi, animum ad lobulorum atque substantiae interlobularis discrepantem rationem advertere *).

Fig. 7. Portio hepatis ex medio exsecta. Magn. 220 diam. *a* cellulae hepatis, granulis pigmenti bilis refertae. *b* pigmentum brunneum amorphum. *c* guttulae olei liberae.

Fig. 8. Hepar melanosi laborans.

Franciscus Xaverius Frey, ante 35 annos in terra Arolensi natus, minister domesticus, cum Albae Graecae diutius degeret, febre intermittente pertinacissima correptus est, ex qua infarctus organorum abdominalium retulit. Die 13. maji 1840 nosocomium Monacense adiit. Morbum, quo laboravit, febrem intermittentem quartanam cum hydrope pulmonum, pleurae et pericardii esse censuerunt. Febris paroxysmi vehementissimi erant et periculosi, quamobrem, ut interciperentur, largae chinini doses propinatae sunt; at incassum: aegrotus enim jamjam die 20. maji fata obiit.

Biduo post mortem cadaver dissectum est. Medulla spinalis fere omnis emollita erat aeque ac cerebrum, cujus septum pellucidum inprimis et corpus callosum mollia erant. Pons Varolii et cerebellum norma gaudebant.

Pleurae sacci singuli $1^1/_2$ — 2 libras seri continebant. Pulmo sinister oedemate paulisper tumebat, singulae lobi superioris portiones pisum ad fabam usque ambitu aequantes sanguine turgebant eoque coagulato infarcti erant. Lobus inferior mollis atque friabilis, sero sanguinolento turgidus, eo tamen spumoso, aërem igitur continente. Margo hujus lobi emphysemate inflatus erat. Bronchia paulo livida.

*) Ex repetitis quas institui observationibus fere persuasus sum, fuscum illud pigmentum ex erythrino decomposito oriundum esse, simili modo ac in gangraena solet.

weicht. Ihr fibröſes Gewebe ſehr ſtark entwickelt, ſo daß das Parenchym beim Durchſchneiden knirſcht, das eigentliche Milzgewebe dagegen iſt erweicht und läßt ſich aus den Zwiſchenräumen des fibröſen Gewebes leicht als pulpöſe Maſſe herausdrücken.

Die Leber hat ihre gewöhnliche Größe, iſt außen ſchieferfarbig: die Gallenblaſe ſehr angefüllt, ſtrotzend von hellgelber, zäher, dickflüſſiger Galle. Das Leberparenchym weicht in ſeinem Ausſehen vom Normalzuſtande bedeutend ab: es iſt dunkel, braun-grau, oder vielmehr dunkelnußbraun, auf friſchen Durchſchnitten glatt und glänzend, die körnige Structur der normalen Leber iſt ganz verſchwunden. Die Seroſa läßt ſich leicht abziehen, iſt farblos und durchſichtig.

Mikroſkopiſch unterſucht zeigt das Leberparenchym die normalen Leberzellen von $^1/_{80}$ — $^1/_{100}$‴ Durchm.; die meiſten von ihnen ſind mit intenſiv goldgelben Körnchen (Gallenfarbeſtoff) beſetzt (Fig. 7. *a*). Zwiſchen dieſen Leberzellen befinden ſich ganz eigenthümliche fleckige Ablagerungen eines amorphen braunen bis ſchwarz-braunen Pigmentes (Fig. 7. *b*). Außerdem befinden ſich zwiſchen den Zellen noch ſehr viele freie Oeltropfen (Fig. 7. *c*). In der Mitte der Leber herrſchen der Maſſe nach die Oeltropfen vor, in den peripheriſchen Schichten unmittelbar unter der Seroſa dagegen die Pigmentflecken. Die Unterſuchung dieſes durch die eigenthümliche Pigmentablagerung intereſſanten Falles fiel leider in eine Zeit, wo mir das normale hiſtologiſche Verhalten der Leber noch nicht vollkommen klar war, ich verſäumte es daher, meine Aufmerkſamkeit auf das Verhalten der Leberläppchen zur Zwiſchenſubſtanz derſelben zu richten *).

Fig. 7. Partie aus der Mitte der Leber, 220mal Durchm. vergr. *a* Leberzellen mit Körnchen von Gallenfarbeſtoff. *b* braunes amorphes Pigment. *c* freie Oeltropfen.

Fig. 8. Leber mit melanotiſchen Ablagerungen.

Franz Xav. Frey, 35 Jahre alt, gebürtig aus dem Aargau, Kammerdiener, hatte während eines Aufenthaltes in Belgrad ein hartnäckiges Wechſelfieber bekommen; in Folge deſſelben waren Anſchoppungen der Unterleibsorgane eingetreten. Am 13. Mai 1840 begab er ſich in das Münchner Krankenhaus. Seine Krankheit wurde diagnoſticirt als Febris intermitt. quartana cum hydrope pulmon., pleurae et pericard. Die Fieberanfälle waren ſehr heftig und gefahrdrohend, es wurden daher große Doſen Chinin gegeben, um ſie zu coupiren, aber dieſe blieben unwirkſam und ſchon am 20. Mai erlag der Kranke.

Sektion am 22. Mai. Faſt das ganze Rückenmark zeigte ſich erweicht: auch das große Gehirn ſehr weich: namentlich das Septum pellucidum und das Corpus callosum ſehr weich. Pons Varoli und kleines Gehirn unverändert.

In jedem Pleuraſacke $1^1/_2$—2 Pfd. Serum. Die linke Lunge etwas ödematös, einzelne Stellen im oberen Lappen von der Größe einer Erbſe bis zu der einer Bohne mit Blut infiltrirt und blutige Koagula enthaltend. Der untere Lappen ſehr mürbe, enthielt viel blutiges Serum, das jedoch ſchaumig, alſo mit Luft gemiſcht. Der Rand war emphyſematös. Die Bronchien etwas livid.

*) Spätere Beobachtungen machen es mir wahrſcheinlich, daß jenes braune Pigment zerſetztem Blutfarbeſtoff ſeinen Urſprung verdankt, auf ähnliche Weiſe, wie man es bei der Gangrän beobachtet.

Pulmo dexter adhaesionum inveteratarum habenas obtulit. Bronchia ejus dilatata erant, sed non rubebant. Lobus superior sero refertus, aëris parum, sanguinis paulo plus quam solet, continebat. Lobus sinister valde friabilis, sanguine turgidissimus, oedemate tumidus.

In pericardio multum seri sanguinolenti collectum erat. Cordis magnitudo tantum aucta, ut solito facile sesqui majus esset. Ventriculus sinister dilatatus et hypertrophicus, parietes ad duos usque pollices crassi, trabeculae pariter justo crassiores. Nec minus dexter ventriculus hypertrophia laborabat, cujus trabeculae inprimis crassae erant.

Tunicae ventriculi mucosae textus praecipue versus pylorum laxior, et glauco colore tinctus. Eadem laxitate tunica mucosa per omne intestinum tenue laborabat; glandulae Brunnerianae admodum prominebant, Peyerianae vero parum conspicuae erant. Glandulae mesentericae paululum tumebant.

Coli quoque tunica mucosa laxa erat, cryptae valde prominebant.

Renes sani, etiamsi urina albuminosa fuerat. Pancreas quoque sanum.

Lienis magnitudo naturalem longe excedebat, color ejus externe schistaceus, interne fuscus, fere ater erat, parenchyma emollitum. Vesica fellea bile citrina, liquidissima repleta. Hepatis ambitus, in dextro inprimis lobo, naturali multo major, color externe schistaceus, interne solito fuscior, superficies laevis, mollis, attactu adiposa, parenchyma pauco sanguine refertum. Recens discissum colorem exhibuit fusco-rubro-brunneum, qui in cinereum vergebat.

Armatis oculis in parenchymate hepatis adipem nullum vidimus, normales vero cognovimus cellulas $^1/_{80}$—$^1/_{100}$‴ diam. aequantes, quarum multae nucleo conspicuo praeditae erant, plures vero, ne dicam plurimae granulis flavo-fuscis conspersae, adeo ut in multis nucleus granulis absconditus esset. Acido acetico cellularum hepaticarum membranae solvuntur, et ex cellula quaque nucleus, ex multis etiam bini nuclei in conspectum prodeunt. Granula flavo-fusca, quibus cellulae conspersae sunt, hepatis colorem fuscum effecisse verosimile est. Praeter illa vero granula corpuscula adhuc prostant majora, irregulariter rotunda, coloris fusco-brunnei, vel atri, quae passim magna copia cellulis hepatis interjecta sunt (*Fig. 8. b*). Acido acetico neque granula fusca neque corpuscula atra afficiuntur; kali caustico cellulae hepatis solvuntur, granulaque fusca initio colore ferrugineo tinguntur, tum confluunt, denique funditus solutae disparent. Corpuscula vero atra illi agenti resistunt.

A corpusculis hisce, larga copia congestis color schistaceus i. e. pallide coeruleo-ater oriundus erat, quem tota hepatis superficies referebat*). Serosa, facile deglubenda, coloris expers ac pellucida erat. Sicuti in priore hepate, ita et in hoc occasionem lobulos et substantiam interlobularem accurate investigandi praetermissam doleo.

*) Et hic ex observationibus recentioribus persuasissimum habeo, granula illa seu corpuscula atra sanguinis decompositi progeniem fuisse. Ex ferro sulphurato, opinor, constabant; in casu supra descripto melanosin spuriam constituebant.

Die rechte Lunge zeigte alte Adhäsionen. Ihre Bronchien stark erweitert, aber nicht geröthet. Der obere Lappen serös infiltrirt enthielt wenig Luft, und etwas mehr Blut als gewöhnlich. Der untere Lappen sehr mürb, mit Blut überfüllt und zugleich ödematös.

Im Herzbeutel viel blutiges Serum. Das Herz sehr stark vergrößert, wohl $1^1/_2$mal so groß als gewöhnlich. Im linken Ventrikel Erweiterung mit Hypertrophie: die Wände bis 2 Zoll dick: die Trabeculae stark verdickt. Der rechte Ventrikel gleichfalls hypertrophisch, namentlich die Trabeculae verdickt.

Die Magenschleimhaut aufgelockert, namentlich am Pylorus, und blau-grün gefärbt. Auch im ganzen Dünndarm die Schleimhaut aufgelockert, die Brunn'schen Drüsen stark entwickelt, die Peyer'schen nicht deutlich. Die Mesenterialdrüsen etwas angeschwollen.

Die Schleimhaut im ganzen Colon aufgelockert, die Cryptae stark hervortretend.

Die Nieren normal (der Urin war eiweißhaltig). Pankreas normal.

Die Milz sehr vergrößert, außen schieferfarbig, im Innern dunkel, fast schwarz, erweicht. Die Gallenblase voll, die Galle hellgelb, dünnflüssig. Die Leber vergrößert, namentlich der rechte Leberlappen viel voluminöser als gewöhnlich; außen schieferfarbig, im Innern dunkler als gewöhnlich, glatt, weich und fettig anzufühlen, wenig blutreich. Die Farbe auf dem frischen Durchschnitt dunkel roth-braun, etwas ins Graue spielend.

Unter dem Mikroskop entdeckt man im Leberparenchym kein Fett, sondern nur normale Leberzellen, von $^1/_{80}$ — $^1/_{100}$‴ Durchm.; viele mit deutlichem Kerne; mehrere, ja die meisten sind mit gelb-braunen Körnchen besetzt, wodurch bei vielen der Kern verdeckt wird. Durch Essigsäure werden die Hüllen der Leberzellen aufgelöst und es kommt in jeder ein Kern zum Vorschein, in vielen auch zwei Kerne. Von den gelblich-braunen Körnchen, womit die meisten Leberzellen besetzt sind, rührt wahrscheinlich die bräunliche Farbe dieser Leber her. Neben den braunen Körnchen finden sich aber auch noch größere, unregelmäßig runde Körperchen von dunkelbrauner, ja schwarzer Farbe, welche an manchen Stellen in großer Menge zwischen die Leberzellen eingestreut sind (Fig. 8. *b*). Beide, die braunen Körnchen und die schwarzen Körperchen, werden durch Essigsäure nicht afficirt. Kaustisches Kali löst die Leberzellen auf und macht auch die braunen Körnchen verschwinden, wobei sie erst eine Rostfarbe annehmen, dann allmälig ineinander fließen und endlich ganz aufgelöst werden. Die schwarzen Körperchen dagegen werden durch dieses Reagens nicht afficirt.

Die Schieferfarbe, ein mattes Blau-schwarz, welche die Leber auf ihrer ganzen Oberfläche zeigt, rührt von einer sehr reichlichen Ablagerung dieser schwarzen Körperchen her*). Die Serosa, welche sich leicht abziehen läßt, ist farblos und durchsichtig. Leider wurde auch hier versäumt, das Verhältniß der Leberläppchen zu ihrem Zwischengewebe genauer zu untersuchen.

*) Spätere Beobachtungen gaben mir die Ueberzeugung, daß auch in diesem Falle die schwarzen Körner aus zersetztem Blut entstanden sind. Sie bestanden wahrscheinlich aus Schwefeleisen und der Fall gehört zur Pseudomelanose.

Elementa textus hujus hepatis. Magn. 220 diam. *a* cellulae hepatis. *b* pigmenti nigri granula cellulis interspersa.

Fig. 9. Hepar adiposum cum cellulis caudatis (tela fibrosa futura).

Puella sedecim menses parentibus scrofulosis nata, scrofuloso itidem habitu praedita, per aliquod tempus tussi convulsiva laboraverat, cui dire convulsa succubuit.

Cadaver priusquam dissecaretur oculis perlustrantes infantem vidimus pro aetate sua perparvam, parum conformatam, valde emaciatam. Cranio aperto ossa ejus crassa, interne cum dura matre firmiter concreta deprehendimus. In ventriculis cerebri pauxillum seri effusum, cerebrum ipsum sanum, in basi sua sanguine paulo rubens. Substantia cinerea prae ceteris eminebat.

Cor sanum erat; pleurae sacci sero vacui. Glandula thymus fabam magnitudine exaequabat. Larynx atque trachea normales, neque ulla in iis inflammationis vestigia. Pulmones aërem adhuc continebant, sed aliqua ex parte hepatizando degenerantes videbantur. Utrumque accuratius exploravimus.

Dexter pulmo in apice lobi superioris colore clare albo-rosaceo elucebat, in dissecando crepitabat, in aqua natabat. Parenchyma armatis oculis aëris satis multum, sanguinis parum exhibuit; singula tamen vasa sanguine expleta erant. Postquam tela pulmonalis aqua eluta esset, fasciculi ejus fibrosi, nec vero singulae horum fibrae in conspectum prodierunt, fasciculorum maculae epithelio tantum paucisque cellulis granulosis hic illic obtectae, ceterum liberae apparuerunt. Hic igitur levissimo pede ingressa erat inflammatio.

Color partis inferioris ejusdem lobi externe magis in coeruleo-rubrum versit, et interne fuscior erat quam in apice; ceterum haec pars aegre crepitabat, attactu firma et compacta erat; in aqua fundum petebat. Cum microscopio subjecta esset, aëre fere vacuam vidimus, vasa sanguifera multo sanguine coagulato infarcta, serum circumfusum cellulis granulosis potius scatens quam sanguine commixtum. Sanguis cum aqua elutus esset, fasciculi fibrosi nonnisi parum luculenter apparuerunt, permultae vero cellulae granulosae illis interjectae, granulorum discretorum magna copia, denique multae cellulae pallidae nucleigerae, paucis granulis conspersae. Acido acetico affuso fasciculi fibrosi paulo magis in conspectum prodierunt.

Lobus medius normalis videbatur; coloris albo-rosacei erat, clare crepitabat, in aqua natabat. Microscopio exploratus permultum aëris exhibuit, sanguinis justam copiam, cellulas granulosas nullas. Aqua elutus fasciculos fibrosos conspicuos prodidit.

Lobi inferioris pars anterior pallide rosea erat, crepitabat, in aqua natabat. Armatis oculis inspecta tam aëre quam sanguine satis referta videbatur. Sanguis cum elutus esset, praeter cellulas epitheliales larga quoque copia cellularum granulosarum prodiit. Fasciculi fibrosi antequam acido acetico perfunderentur, haud apparentes, posthac magis conspicui facti sunt; in eorum interstitiis nucleos cellulares, hic illic massam semipellucidam amorpham (fibrinamne exsudatam?) conspeximus.

Pars posterior ejusdem lobi colore caeruleo-rubro fusciore tincta erat, non crepitabat, neque in aqua natabat. Micro-

Elemente dieſer Leber 220 mal Durchm. vergr. *a* Leberzellen. *b* Körnchen ſchwarzen Pigmentes zwiſchen den Leberzellen.

Fig. 9. Fettleber mit geſchwänzten Zellen (in der Entwickelung begriffenem Faſergewebe).

Ein 16 Monate altes Mädchen von ſkrophulöſen Eltern, ſelbſt von ſkrophulöſem Habitus, hatte ſeit einiger Zeit an Keuchhuſten gelitten und ſtarb daran unter bedeutenden Konvulſionen.

Bei der Sektion ſah man, daß das Kind für ſein Alter ſehr klein, wenig entwickelt und abgemagert war. Der Schädel dick, an ſeiner Innenfläche feſt mit der Dura mater verwachſen. In den Ventrikeln wenig Serum — das Gehirn normal: an der Baſis etwas injicirt. Die graue Subſtanz ſehr markirt.

Das Herz normal: in den Pleuraſäcken kein Serum. Die Thymusdrüſe von der Größe einer Bohne. Larynx und Trachea normal, ohne Spur von Entzündung. Beide Lungen enthielten noch Luft, ſchienen aber theilweiſe hepatiſirt. Sie wurden genauer unterſucht.

Die rechte Lunge hatte an der Spitze des oberen Lappens eine ſehr helle, weißlich-rothe Farbe, kniſterte beim Durchſchneiden und ſchwamm im Waſſer. Unter dem Mikroſkop zeigte ihre Subſtanz ziemlich viel Luft, aber wenig Blut, doch waren einzelne Gefäße noch ganz mit Blut erfüllt. Nach dem Auswaſchen erſchienen die Faſerbündel des Lungengewebes deutlich, die einzelnen Faſern jedoch nicht ſehr ausgeprägt: die Maſchen der Faſerbündel frei, bis auf Partien von Epithelium und einzelnen Körnchenzellen. Hier alſo kaum Spuren von Entzündung.

Der untere Theil des oberen Lappens dieſer Lunge erſchien ſchon äußerlich mehr blau-roth und auch in ſeinem Innern dunkler gefärbt als die Spitze: er kniſterte kaum und fühlte ſich feſt und derb an: im Waſſer ſank er zu Boden. Unter dem Mikroſkop wenig oder keine Luft, in den Blutgefäßen ziemlich viel geronnenes Blut, in der umgebenden Flüſſigkeit mehr Körnchenzellen als Blut. Wurde das Blut mit Waſſer ausgewaſchen, ſo erſchienen die Faſerbündel nur undeutlich, zwiſchen ihnen ſehr viele Körnchenzellen und eine ſehr große Menge einzelner Körnchen, außerdem viele blaſſe kernhaltige Zellen mit einzelnen Körnchen. Durch Behandlung mit Eſſigſäure wurden die Faſerbündel etwas deutlicher.

Der mittlere Lappen ſchien ganz normal, röthlich-weiß von Farbe, kniſterte ſtark, ſchwamm im Waſſer. Unter dem Mikroſkop ſehr viele Luft, die normale Menge Blut, keine Körnchenzellen. Nach dem Auswaſchen mit Waſſer die Faſerbündel deutlich.

Die vordere Hälfte des unteren Lappens war blaßroth, kniſterte, ſchwamm im Waſſer. Unter dem Mikroſkop ziemlich viel Luft und viel Blut. Nach dem Auswaſchen des Blutes mit Waſſer außer vielen Epithelialzellen auch eine ziemliche Menge Körnchenzellen. Die Faſerbündel nicht deutlich: durch Behandlung mit Eſſigſäure wurden ſie deutlicher: in den Zwiſchenräumen erſchienen Zellenkerne und ſtellenweiſe eine halbdurchſichtige amorphe Maſſe (Faſerſtofferſudat?).

Die hintere Hälfte des unteren Lappens war dunkler gefärbt, blau-roth, kniſterte nicht, ſchwamm nicht im Waſſer.

scopio explorata aëris perparum, sanguinis vero multum, multasque cellulas granulosas prodidit. Fasciculi fibrosi, quotquot pulmonis frustula perscrutati simus, non nisi in eorum marginibus apparuere; interstitia cellulis granulosis repleta erant.

Sinistri pulmonis lobus superior, in apice roseo colore tinctus, crepitabat atque in aqua natabat. Armatis oculis aërem multum, sanguinis justam copiam, permultas cellulas nucleigeras, paucas granulosas prodidit. Fasciculi fibrosi sanguine eluto luculenter apparuerunt, interstitia eorum libera fuerunt.

Lobus inferior, quamvis caeruleo-rubens, nihilominus crepitabat, et in aqua adhuc natabat. Sub microscopio aëris magnam, sanguinis laete purpurei eximiam copiam, raras tantum cellulas granulosas prodidit. Sanguine eluto fibrae pulmonales utplurimum liberae, interstitia eorum conspicua apparuerunt.

Ventriculus sanus erat, mucosa vero ejus tunica perpallida. Lien sanus.

Hepar magnum, durum, compactum, granulosum, sanguine exhaustum deprehendimus. Quod cum microscopio, cujus focus 220 diametros retulit, subjectum esset, singulas hepatis cellulas plane normales, colorisque expertes esse cognovimus, haud raro tamen olei guttulis aut refertas aut conspersas (*Fig. 9. a*). Permultae quoque adipis guttulae liberae cellulis interjectae erant. Hic illic cellulae prostabant in fibras diductae, nucleis obsessae. Nuclei, corpusculis lienis admodum similes, tum discreti erant, tum in series coagminati (*Fig. 9. b*).

Lamellas quoque tenuissimas ex hepate exsecuimus, quibus vero, propter guttulas adipis undique dispersas, parum edocti sumus. Hoc tantum patuit, adipem in substantia interlobulari prae ceteris congestum esse. Tam in lobulis quam in eorum interstitiis sanguis parcissimus erat.

Unter dem Mikroskop nur Spuren von Luft, aber viel Blut; sehr viele Körnchenzellen. Die Faserbündel nur an den Rändern des jedesmaligen mikroskopischen Präparates deutlich: ihre Zwischenräume mit Körnchenzellen erfüllt.

Die Spitze des oberen Lappens der linken Lunge war hellroth gefärbt, knisterte, schwamm im Wasser. Unter dem Mikroskop zeigte sie viel Luft, die normale Menge Blut: sehr viele kernhaltige Zellen, aber nur wenige Körnchenzellen. Die Faserbündel erschienen nach dem Auswaschen des Blutes deutlich, ihre Zwischenräume waren frei.

Der untere Lappen der Lunge war blau-roth, knisterte aber und schwamm noch im Wasser. Unter dem Mikroskop ziemlich viel Luft, sehr viel kirschrothes Blut, wenig Körnchenzellen. Nach dem Auswaschen des Blutes erschienen die Lungenfasern meist frei, ihre Zwischenräume deutlich.

Der Magen normal, seine Schleimhaut aber sehr blaß. Die Milz normal.

Die Leber groß, sehr derb und fest, körnig, sehr arm an Blut. Unter dem Mikroskop erschienen bei starker Vergrößerung (220mal Durchm.) die einzelnen Leberzellen ganz normal, ungefärbt, viele jedoch mit Fetttröpfchen erfüllt oder bedeckt (Fig. 9. *a*). Zwischen ihnen eine sehr große Menge freier Fetttröpfchen. An einzelnen Stellen sah man sehr viele in Fasern verlängerte Zellen mit aufsitzenden Kernen, welche sehr viele Aehnlichkeit mit den Milzkörperchen hatten, theils einzeln, theils mehrere aneinander gereiht (Fig. 9. *b*).

Feine Durchschnitte der Lebersubstanz ließen wegen der vielen über das ganze Präparat zerstreuten Fetttröpfchen wenig erkennen, doch überzeugte man sich, daß die Fettablagerung in den Zwischenräumen zwischen den einzelnen Leberläppchen vorzugsweise bedeutend war. In den Leberläppchen sowohl als in den Zwischenräumen zwischen denselben sah man nur sehr wenig Blut.

TABULA XX.

Laesiones structurae atque texturae hepatis.

Fig. 1—4. Hepar gangraena emollitum et pigmento bilis infarctum.

N., turmae subdecurio, 65 annos natus, homo corpulentus, ex anno doloribus hepatis saepius cruciatus, simul carne sensim defectus est. Ultimo inprimis ante mortem mense dolores dirissimi facti sunt, accesserunt febris, dyspnoea, et icterus, et ad vitae finem usque perstiterunt, aeque ac abdominis dolor et intumescentia. Aegrotus 5. decembris 1841 mortuus est; cadaver 42 horis post dissectum. Integumenta per totum corpus colore flavo-viridi tincta. Pericardium vacuum; cordis substantia mollis; superficies cordis interna nec non valvulae flavae. Eundem colorem aorta ceteraque vasa majora referebant. Pleura in utroque ejus cavo adnata. Tunica bronchialis colore exquisite flavo tincta. Lobi pulmonum superiores sero madebant, colore eodem flavo insignes; lobi inferiores sanguine ac sero turgidissimi, aëre vacui, facile friabiles. Lien magnus, emollitus; renes itidem molles (cf. Tab. XXIII. Fig. 1.). Tunica mucosa intestinorum sana; colon faecibus albescentibus plenum. Testiculus uterque hydrocele tunicae vaginalis submersus. Vesica fellea plane collapsa et vacua, versus caudam super calculo biliario brunescente, fabae ambitum exaequante, quo ductus hepaticus occludebatur, constricta. Ductus choledochus ad minimum triplici capacior, quam solet, haud dubie frequenti calculorum biliariorum transitu adeo dilatatus. Atque omnes quos dispicere potuimus ductus biliarii pari modo dilatati et bile turgidissimi erant. Hepar justo majus, tam externe quam interne colore mire mixto, e fusco-viridi in fusco-flavum vergente tinctum. Aliis locis color fusco-flavus praevalebat (*Fig. 1.*); aliis punctula alba eminebant, mucorem quidem adsimulantia, sed, quod exploratio microscopica docuit, ex margarini crystallis aut salibus margarinicis congesta. Textus hepatis mirum in modum a norma recessit; etenim densitas, qua sanum hepar butyro simile est, hic sublata erat; neque granulosa erat compages, sed in vesiculas conflata; in dissecando crepitabat, et cultro resistebat, ita ut cultello Valentini lamella tenuis abscindi non posset. Odor hepatis empyreumaticus erat, non vero tantum fragrabat, quantum gangraena alias solet. Serum, quo hepar madebat, experiundo acidulum cognovimus.

Pathologiſche Veränderungen der Leber.

Fig. 1—4. Gangränöſe Erweichung der Leber mit Infiltration von Gallenfarbeſtoff.

N., Wachtmeiſter, 65 Jahre alt, ſehr wohlbeleibt, litt ſeit einem Jahre oft an Schmerzen in der Lebergegend und magerte dabei ab. Vorzüglich heftig wurden dieſe Schmerzen etwa 4 Wochen vor ſeinem Tode: dabei bildeten ſich Fieber, Athembeſchwerden und Icterus aus, welche bis zu ſeinem Ende dauerten. Der Leib blieb bis zuletzt ſchmerzhaft und aufgetrieben. Tod am 5. Decbr. 1841. Die Sektion 42 Stunden nach demſelben. Gelb-grüne Färbung der ganzen Körperoberfläche. Der Herzbeutel leer: die Herzſubſtanz weich, die innere Oberfläche des Herzens gelb gefärbt; die Klappen ebenſo. Die Aorta und die übrigen großen Gefäße theilten dieſe Färbung. Die Pleura in ihren beiden Cavis verwachſen. Die Bronchialſchleimhaut intenſiv gelb gefärbt. Die oberen Lungenlappen ſerös infiltrirt: auch ſie zeigen eine gelbe Färbung: die unteren, mit Blut und Serum überfüllt, ohne Luft, ſind ganz mürbe. Die Milz groß, erweicht: ebenſo die beiden Nieren (ſ. Tab. XXIII. Fig. 1.). Die Darmſchleimhaut normal: im Colon weißliche Faeces. An beiden Hoden Hydrocele tunicae vaginalis. Die Gallenblaſe ganz zuſammengezogen, leer; an ihrem Ende um einen bohnengroßen bräunlichen Gallenſtein, der die Mündung des Ductus hepaticus verſchließt, eingeſchnürt. Der Ductus choledochus wenigſtens um das Dreifache weiter als gewöhnlich (wahrſcheinlich in Folge des öfteren Durchganges von Gallenſteinen). Alle Gallengänge in der Leber, die ſich auffinden laſſen, ſind erweitert und ſtrotzend mit Galle gefüllt. Die Leber iſt größer als gewöhnlich, an der Oberfläche ſowohl als im Innern von eigenthümlicher Farbe, dunkelbraun-grün mit einem Stiche ins Dunkelorange. An einigen Stellen herrſcht die letztere Farbe vor (ſ. Fig. 1.); an anderen Stellen erſcheinen weiße Punkte, die ausſehen wie Schimmel, in der That aber, wie die mikroſkopiſche Unterſuchung zeigt, aus kryſtalliniſchen Ablagerungen von Margarin oder margarinſauren Salzen beſtehen. Das Gewebe der Leber iſt merkwürdig verändert, es iſt nicht konſiſtent und butterähnlich, wie bei einer normalen Leber, auch nicht körnig, ſondern blaſig, kniſtert beim Durchſchneiden und widerſteht dem Meſſer, ſo daß man mit dem Doppelmeſſer keinen brauchbaren Durchſchnitt erhalten kann. Der Geruch der Leber iſt etwas brenzlich, doch nicht ſo ſtark, als ſonſt bei Gangrän: die ſie tränkende Flüſſigkeit reagirt ſchwach ſauer.

IV



II

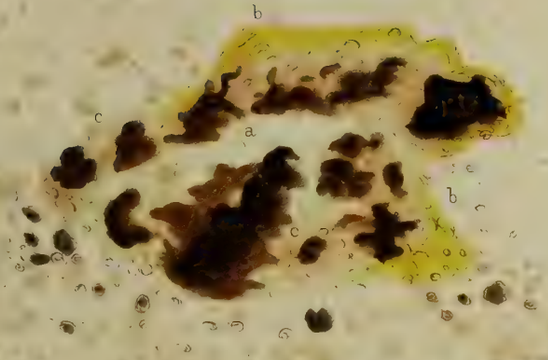

I



V



VIII

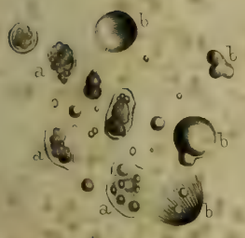

III

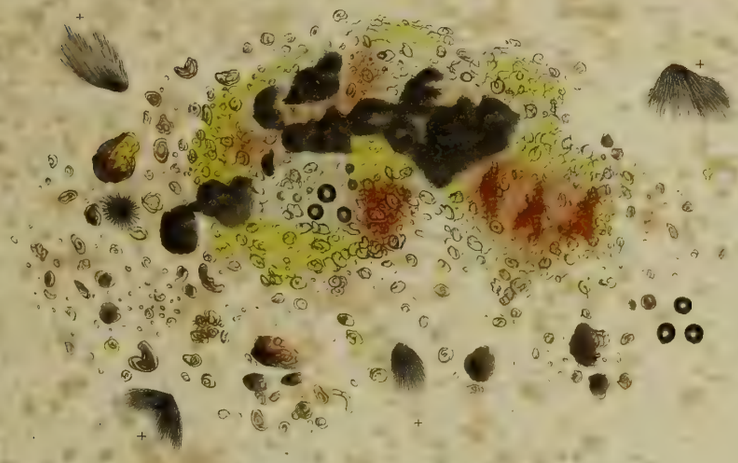

VIII

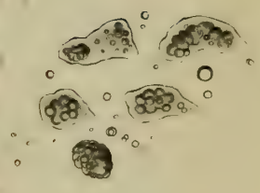

XI

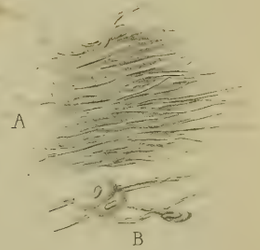

IX

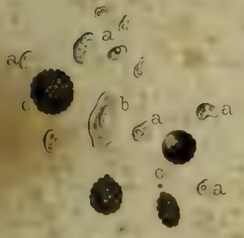

VI

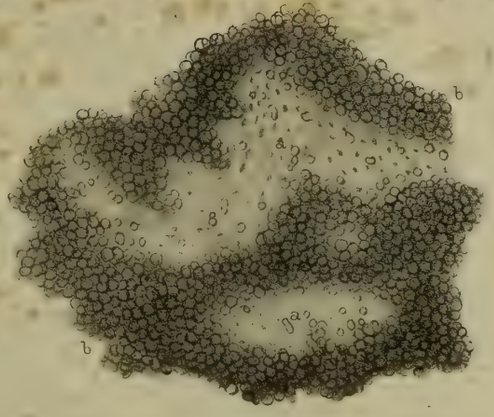

XII



X

C. Köster u. Jul. Vogel del

C. Berg impr. Nürnbg

H. Bruch sc. Nbg

Microscopica hujus hepatis exploratio haecce docuit. Foco 90 diametros referente (*Fig. 2.*) nulli prorsus lobuli bene circumscripti conspici possunt; textus omnis colore laete flavo tinctus videtur (*b b*), gyris caerulescentibus (an vasis ductibusque biliariis?) variegatus. Totum parenchyma sanguine in grumos varie magnos coagulato refertum est; grumi omnibus coloris varietatibus a rufo ad fuscum et atrum usque tincti sunt. Foco propius admoto (220 diam.) accuratius cognovimus quae sequuntur. Cellularum, ex quibus prae aliis partibus hepar normale constructum est, vestigia frustra quaeris; omnes plane destructae ac dissolutae videntur. Prostant potius

1) pigmentum bilis larga copia congestum, colorem citrinum ad aurantiaco-rubrum usque per omnes gradus referens. Hoc pigmentum telam hepatis modo aequali colore tingit, modo in grumos leviter granulosos variae formae ac magnitudinis congestum est;

2) grumi sanguinis coagulati, colore a rufo ad nigerrimum usque variantes;

3) multae concretiones spiculorum crystallinorum, quarum maximae fuscum colorem referunt (*Fig. 3.* *). Hae cum concrementis crystallinis margarini atque acidi margarinici prorsus conveniunt;

4) guttulae seu globuli rufi coloris, lucem admodum frangentes, quamobrem in medio lucidi et coloris expertes apparent (num fortasse adeps?). Eadem substantia alias granulosi speciem refert.

Ammoniaco atque acido acetico neque concretiones crystallinae neque pigmentum bilis afficiuntur; acido nitrico subfuso pigmentum bilis coloris commutationem subit, quae notissima est.

Jam si ea, quae hucusque enarrata sunt, inter se comparamus, patet hic adfuisse: 1) gangraenam, notis suis satis declaratam, utpote sanguine extra vasa, coagulato, ita uti in gangraena solet decomposito, et versicolore. Gangraenae concretiones quoque crystallorum adipis, cellularum hepaticarum destructionem, emphysematis occasionem tribuerim. 2) Infarctus copiosissimos pigmenti bilis (seu potius bilis ipsius), quorum causa sufficiens ductus hepatici occlusio fuit. Neque dubito, illam bilis retentionem, quippe quae affectio primaria fuerit, gangraenae originem atque incrementum dedisse.

Fig. 1. Portio hepatis abscissa, naturalis magnitudinis, in qua singulares ejus colores appareant.

Fig. 2. Alia hepatis portio, 90 diam. ampliata.

Fig. 3. Frustulum ex medio exsectum, 220 diam. ampliatum.

Fig. 4. Fluidum, quo hepar madebat. Magn. 220 diam. *a a* concretiones crystallorum margarini et acidi margarinici. *b b* grumi pigmenti bilis (cholepyrrhini *Berzelius*) congesti, variae formae ac magnitudinis. *c c* fluidum pigmento bilis tinctum, ut flavum colorem referat.

Fig. 5—7. Hepar adiposi degenerans.

Puerpera junior paulo post partum phlegmasia alba correpta est. Tumor femoris dextri fluctuans in abscessum abiit a genu ad regionem inguinalem extensum. Mortua est.

Cadavere dissecto abscessum femoris pure flavescente

Die mikroskopische Untersuchung dieser Leber ergiebt Folgendes: Bei 90mal. Vergrößerung sieht man (Fig. 2.) durchaus keine deutlich abgegrenzten Leberläppchen; das ganze Gewebe erscheint sehr lebhaft gelb gefärbt (*b b*), dazwischen bläuliche Partien (Gefäße und Gallengänge?). Das ganze Parenchym ist mit Blutkoagulis von verschiedener Größe erfüllt, die alle Farbennuancen vom Hellroth-braunen bis zum Dunkelbraunen und Dunkelschwarzen zeigen (*c c*). Analysirt man das Gewebe bei stärkerer Vergrößerung (220mal Durchm.), so erhält man folgende Resultate (Fig. 3.): Von dem Hauptbestandtheil einer normalen Leber, den Leberzellen, sieht man kaum Spuren, sie scheinen alle vollkommen aufgelöst und zersetzt. Dagegen erscheinen

1) sehr bedeutende Ablagerungen von Gallenfarbestoff, in allen Farbennuancen vom hellen Saftgelb bis zum feurigen Orange. Sie färben bald das Gewebe gleichmäßig, bald bilden sie unbestimmt körnige Massen von wechselnder Form und Größe;

2) Partien geronnenes Blut, alle Farbennuancen vom Rothbraun bis ins Tuschschwarz zeigend;

3) sehr viele Partien von krystallinischen Nadeln, die da, wo sie größere Massen bilden, braun gefärbt erscheinen (Fig. 3. *). Sie gleichen vollkommen den Krystallgruppen des Margarin und der Margarinsäure;

4) roth-braune Tropfen oder Kugeln, welche das Licht stark brechen, daher in der Mitte hell und farblos erscheinen (vielleicht gefärbtes Fett?). Dieselbe Masse erscheint auch als unbestimmte Körnchen.

Durch Ammoniak sowohl, als auch durch Essigsäure werden weder die krystallinischen Massen, noch der Gallenfarbestoff verändert: durch Salpetersäure erleidet letzterer den bekannten Farbenwechsel.

Wir haben also hier 1) deutliche Gangrän, charakterisirt durch ausgetretenes Blut, welches geronnen ist und die der Gangrän eigenthümliche Zersetzung und Farbenveränderung erlitten hat. Wahrscheinlich gehört der Gangrän auch die Ausscheidung der Fettkrystalle, die Zerstörung der Leberzellen und die Ausbildung des Emphysemes an. 2) Deutliche, in hohem Grade vorhandene Ablagerung von Gallenfarbestoff (d. h. wahrscheinlich von Galle überhaupt), offenbar bedingt durch mechanische Verstopfung des Ductus hepaticus. Es ist kaum zweifelhaft, daß diese Zurückhaltung der Galle, als das primäre Leiden, die Entwickelung der Gangrän herbeigeführt hat.

Fig. 1. Abschnitt der Leber in natürlicher Größe, um ihre eigenthümliche Farbe zu zeigen.

Fig. 2. Partie derselben, 90mal Durchm. vergr.

Fig. 3. Ein Stückchen aus ihrer Mitte, 220 mal Durchm. vergr.

Fig. 4. Etwas von der die Leber durchtränkenden Flüssigkeit, 220mal Durchm. vergr. *a a* Krystallgruppen von Margarin oder Margarinsäure. *b b* feste Ablagerungen von Gallenfarbestoff (Cholepyrrhin von Berzelius), von verschiedener Form und Größe. *c c* Flüssigkeit, durch Gallenfarbestoff gelb gefärbt.

Fig. 5—7. Fettige Entartung der Leber.

Eine junge Frau wurde einige Zeit nach ihrer Entbindung von Phlegmasia alba ergriffen. Geschwulst des rechten Schenkels mit Fluktuation, übergehend in einen Abscеß, der vom Knie an aufwärts bis zur Inguinalgegend reichte. Tod.

Bei der Sektion zeigte sich der Schenkelabscеß mit gelb-

repletum ejusque parietes colore nigrescentes reperimus. In iisdem granulationes propullulaverant reti vasculorum densissimo nonnisi armatis oculis conspicuo intertextae. Omnes partes abscessui vicinae, tam musculi quam tela cellulosa, armatis oculis ingenti copia granulorum minimorum conspersae apparuerunt. Tela cellulosa abscessum proxime circumdans condensata erat et lardi similis, quod quidem a sero, quo madebat, effectum erat; nam microscopica investigatione fibrinae exsudatae nihil detectum est. Pulmones, praeter pauxillum seri in iis effusum, nihil a norma alienum obtulerunt; tractus intestinorum aeque sanus. Uterus, quemadmodum non gravidum decet contractus, vasis tamen paulo adhuc dilatatis et sanguine turgidis.

Hepar adiposi quam maxime degeneraverat. In recens discisso maculae fusco-rubrae apparuerunt textui lucido alboflavescenti seu rubescenti inspersae (*Fig. 5.*), inverso prorsus modo ac in hepate moschato, ubi portiones textus lucidiores reti fusciori cinctae sunt (cf. Tab. XIX.). Hepar vix non exsangue est. In lamellis tenuissimis, cultello Valentini ex illo exsectis et microscopio subjectis patet, omnes lobulos in larga copia adipis liquidi in guttulas coaliti immersos esse, et hoc modo veluti insulas disjungi (*Fig. 6.*). Omnes hepatis portiones lucidae, quae nudis oculis conspici possunt, adipem indicant, fusciores autem substantiam cellularum hepatis. Massa, quam ex hepate recens discisso abrasimus, foco magis contracto (*Fig. 7.*), nullas omnino cellulas normales offert; omnes adipe in guttulas et granula concreto plus minus refertae sunt (*Fig. 7. a a*), quo nuclei earum visui subducuntur. Praeterea permulta adipis guttulae et globuli liberi prostant, quorum complures satis aperte acervulos crystallorum margarini continent (*b b*). — Adiposis igitur hic constituitur 1) ex larga copia adipis liquidi (elaini cum margarino), in guttulis liberis inter lobulos hepatis dispersi; 2) ex infarctubus adiposis, utpote cellulis ipsis, quae minoribus adipis guttulis refertae erant.

Fig. 5. Hepatis adiposi portio, recens discissa, naturali magnitudine.

Fig. 6. Ejusdem lamella tenuissima, luce transparente adspecta. Magn. 17 diam. *a a* lobulorum substantia. *b b* adeps in substantia interlobulari congestus.

Fig. 7. Massa ex hepate recens discisso abrasa. Magn. 220 diam. *a a* cellulae hepatis adipe refertae. *b b* guttulae olei liberae, crystallos margarini continentes.

Fig. 8. Cellulae adipe refertae, ex hepate adiposo, quod a priore aliquanto differebat.

Hepar, ex cadavere hominis, qui pneumonia mortuus erat, recens discissum colorem exquisite flavum offerebat, attactu molle erat, sanguine fere exhaustum. Lamellas tenuissimas cultello Valentini exsecuimus: eae lobulos in medio singulos colore exquisite flavo tinctos exhibuerunt, quem quidem colorem non ex granulis inspersis effici, sed liquidum esse telamque aequaliter replere luculenter cognovimus. Quod ex hepate expressimus liquidum eodum colore flavo tinctum erat. Lobulorum interstitia guttulis adipis referta erant, exigua tamen latitudine; parum igitur adipis ibi congestum erat. Cum vero massam ex hepate

lichem Eiter gefüllt: seine Wände von schwärzlicher Farbe. Sie zeigen Granulationen mit einem sehr dichten (mikroskopischen) Gefäßnetz. Alle Theile in der Nähe des Abscesses, Muskeln sowohl als Zellgewebe, erscheinen unter dem Mikroskop mit einer ungeheueren Menge kleiner Körnchen bedeckt. Das Zellgewebe in der Umgebung des Abscesses erscheint verdickt und speckig, was aber nur von seröser Infiltration herrührt, da die mikroskopische Untersuchung in demselben keine Spur von Faserstoffablagerung erkennen läßt. Die Lungen sind, eine schwache seröse Infiltration abgerechnet, normal. Der Darmkanal zeigt nichts Abnormes. Der Uterus bereits zurückgebildet, nur seine Gefäße noch etwas erweitert und blutreich.

Die Leber zeigt einen hohen Grad von fettiger Entartung. Man sieht auf frischen Durchschnitten derselben in einer hellen, gelblich oder röthlich-weißen Grundmasse dunklere bräunlichrothe Flecke (Fig. 5.), also gerade das Gegentheil der Muskatleber (wo die dunkleren Partien netzförmig die helleren umfassen — vgl. Tab. XIX.). Die Leber enthält nur sehr wenig Blut. An feinen, mit dem Doppelmesser gemachten Durchschnitten derselben sieht man unter dem Mikroskop, daß alle Leberläppchen von einer sehr reichlichen Ablagerung eines flüssigen, Tropfen bildenden Fettes umgeben und dadurch wie Inseln von einander getrennt werden (Fig. 6.). Alle mit freiem Auge sichtbaren hellen Partien entsprechen dem Fett, die dunklen der Substanz der Leberzellen. Die von frischen Durchschnitten abgeschabte Masse zeigt bei stärkerer Vergröß. (Fig. 7.) gar keine normalen Leberzellen: alle sind mehr oder weniger mit Fett in Form von Tropfen und Körnchen erfüllt (Fig. 7. *a a*), wodurch ihre Kerne verdeckt werden. Außerdem sieht man sehr viele freie Fetttropfen und Fettkugeln, von denen viele deutliche Krystallgruppen von Margarin enthalten (*b b*). — Die fettige Entartung der Leber besteht also hier 1) in einer sehr reichlichen Ablagerung von flüssigem Fett (Elain mit Margarin) in Form freier Tropfen zwischen den Läppchen der Lebersubstanz; 2) in einer mehr oder minder starken Erfüllung der Leberzellen selbst mit kleineren Fetttropfen.

Fig. 5 Frischer Durchschnitt der Fettleber, in natürlicher Größe.

Fig. 6. Feiner Durchschnitt derselben, 17 mal Durchm. vergr., bei durchfallendem Lichte. *a a* Substanz der Leberläppchen. *b b* Fettablagerung in den Zwischenräumen derselben.

Fig. 7. Von frischen Durchschnitten der Leber abgeschabte Masse, 220 mal im Durchm. vergr. *a a* mit Fett erfüllte Leberzellen. *b b* freie Oeltropfen mit Margarinkrystallen.

Fig. 8. Mit Fett erfüllte Leberzellen aus einer Fettleber von etwas abweichender Beschaffenheit.

Diese Leber, von einem an Pneumonie verstorbenenen Individuum, hatte auf dem frischen Durchschnitte eine intensiv gelbe Farbe, fühlte sich weich an und enthielt sehr wenig Blut. Feine Durchschnitte mit dem Doppelmesser zeigten in der Mitte der einzelnen Läppchen eine intensiv gelbe Farbe; man überzeugte sich aufs Bestimmteste, daß diese gelbe Farbe nicht in Körnern abgelagert, sondern in flüssiger Form in das Gewebe gleichmäßig infiltrirt war. Die aus der Leber herauszudrückende Flüssigkeit hatte gleichfalls eine gelbe Farbe. Die Zwischenräume zwischen den einzelnen Leberläppchen waren mit Fetttropfen erfüllt, die Breite dieser Zwischenräume, also die Quan-

recens discisso abrasam foco magis contracto accuratius perlustraremus, omnes fere hepatis cellulas guttulis adipis largissime refertas, paucas etiam olei guttulas cellulis interspersas vidimus (*Fig. 8.*).

Fig. 9. Hepatis inflammatione emolliti structura penitior. Magn. 220 diam.

Hepar mihi traditum est quod investigarem; cujus hominis autem fuerat, ejus neque morbum neque causam mortis ex relatione certius cognovi. Singularem obtulit adspectum; e flavo et luride rufo variegatum erat, omnis ejus substantia in pulpam contrita, veluti lien valde emollitus. Ex hepate ita comparato lamellas sub microscopio investigandas non exscindi potuisse, vix est quod moneam; neque lobulorum neque interstitiorum rudimenta hic aderant. Substantia emollita armatis oculis conspecta massam vix granulosam multo adipe (guttulis, granulisque) multisque corpusculis sanguinis intermixtam exhibuit. Sanguis postquam aqua elutus erat, permulta corpuscula subrotunda (*Fig. 9. a a*) $^1/_{300}$—$^1/_{500}$‴ diam. aequantia, coloris expertia in conspectum prodierunt (nuclei cellularum hepatis, cum nucleolis). Cellularum hepatis integrarum nulla fere vestigia; omnes omnino destructae et praeter nucleos modo dictos solutae videbantur. Eodem modo omnes et diversissimae hepatis partes comparatae erant, praeter quod hic illic cellulae adhuc integrae (*b*), rarae quidem, perstarent. Glomeruli quoque pigmenti bilis perparvi, aurantiaci coloris, passim prostabant. Neque deerant in parenchymate portiones albo-flavescentes, nudis adeo oculis conspicuae. Hae molles erant, sub microscopio plane amorphae apparebant; acido acetico affuso pellucidissimae reddebantur; haud dubie ex fibrina exsudata constabant. Cellulis granulosis permultis proxime circumdatae erant (*Fig. 9. c c*). Cellulae hepatis integrae etiam hic prorsus deficiebant. Aliis locis exsudatum illud fuscum erat, larga quidem copia granulorum minimorum conspersum, structurae tamen prorsus expers.

Fig. 10 — 12. Carcinoma fibrosum hepatis. (Cf. commentarium Tab. XXII. Fig. 2.)

Tumores hujus hepatis carcinomatosi aeque ac alias solent subrotundi erant, variae magnitudinis; recens discissi colorem albo-flavescentem et lardi speciem, texturam ruditer fibrosam, e medio in radiis divergentem offerebant. Massa ex tumoribus extricata sub microscopio hic illic cellulas granulosas coloris flavescentis, adipis guttulas et corpuscula sanguinis exhibuit. Carcinomatis ipsius materies sub microscopio ruditer fibrosa apparuit, fibris parallelis, et, ubi praecipue conspicuae erant, directione atque diametro fibras junctorias inter et organicas musculares mediis. Cellulae iis passim interjectae erant (*Fig. 11.*). Ubi textura fibrosa minus apparebat, tumorum substantia magis amorpha erat, et glebis globulosis majoribus (sub microscopio puta), cellulas ruditer formatas includentibus permixta (*Fig. 12.*). Acido acetico substantia fibrosa pallidior reddita est, fibraeque confusae sunt; ammoniaco illa pariter pallidior ac pellucidior facta est; fibrae vero luculentius in conspectum prodierunt. Hic illic glomeruli granulorum flavo-viridium (pigmenti bilis) dispertiti erant. Nonnulla tubera, eaque molliora armatis oculis amorpho-granulosa potius quam fibrosa videbantur. Hepatis substantia inter tumores carcinomatosos sita, primo intuitu normalis, colorem solito fusciorem, olivaceum offerebat.

tität der Ablagerung von freien Fetttropfen jedoch nur unbedeutend. Wurde aber die von frischen Durchschnitten abgeschabte Masse bei stärkerer Vergrößerung untersucht, so erschienen fast alle Leberzellen reichlich mit Fetttröpfchen infiltrirt: zwischen ihnen einzelne freie Oeltröpfchen (Fig. 8.).

Fig. 9. Elemente einer entzündlich erweichten Leber. Vergr. 220mal Durchm.

Die Leber wurde mir zur Untersuchung geschickt; über Krankheit und Todesursache ihres früheren Besitzers konnte ich leider nichts Sicheres erfahren. Sie hatte ein eigenthümliches Aussehen, war gelb und schmuzigroth marmorirt, ihrer ganzen Masse nach breiähnlich erweicht, ähnlich wie eine sehr erweichte Milz. Von einer Anfertigung von feinen Durchschnitten und ihrer Untersuchung unter dem Mikroskop war hier natürlich keine Rede; alle Spuren der Leberläppchen und ihrer Zwischenräume waren verschwunden. Die erweichte Substanz erschien unter dem Mikroskope als eine unbestimmte körnige Masse mit vielem Fett (Fetttropfen, Fettkörnchen) und vielen Blutkörperchen. Nachdem das Blut mit Wasser ausgewaschen worden war, sah man sehr viele rundliche Körperchen (Fig. *9. a a*) von $^1/_{300}$—$^1/_{500}$‴ Durchm., farblos (Kerne der Leberzellen, mit Kernkörperchen). Von unveränderten Leberzellen kaum Spuren, alle schienen zersetzt und bis auf die erwähnten Kerne aufgelöst. Die verschiedenen Theile der erweichten Leber zeigten alle dasselbe Verhalten, nur sah man hie und da noch einzelne unzerstörte Leberzellen (*b*), aber sehr selten. Hie und da erschienen auch einzelne kleine orangefarbige Partien von Gallenfarbestoff. Stellenweise zeigte die Leber Partien von weißlich-gelber Farbe, schon dem unbewaffneten Auge sichtbar. Sie waren weich, erschienen unter dem Mikroskop vollkommen amorph, wurden bei Behandlung mit Essigsäure ganz durchsichtig — ohne Zweifel Faserstoffersudat. In ihrer Umgebung viele Körnchenzellen (Fig. 9. *c c*). Auch in diesen Partien sah man keine unveränderten Leberzellen. An anderen Stellen erschien dieses Exsudat dunkel, mit einer großen Anzahl kleiner Körnchen bedeckt, doch ganz unorganisirt.

Fig. 10—12. Faserkrebs der Leber. (Vgl. wegen dieses Falles die Erläuterung zu Tab. XXII. Fig. 2.)

Die Krebsgeschwülste der Leber bildeten, wie gewöhnlich, rundliche Geschwülste von verschiedener Größe, welche auf dem frischen Durchschnitte gelblich-weiß und speckig erschienen, eine schwache vom Mittelpunkte radienförmig ausstrahlende Faserung zeigten und stellenweise Blutpunkte enthielten. Die aus den Geschwülsten herausgeschabte Masse zeigte unter dem Mikroskop einzelne Körnchenzellen von gelblicher Farbe, Fetttröpfchen und Blutkörperchen. Die Krebsmasse selbst erschien unter dem Mikroskop unbestimmt faserig: die einzelnen Fasern verliefen meist parallel und hielten an den Stellen, wo sie besonders deutlich waren, in ihrem Verlauf und ihrer Dicke die Mitte zwischen Zellgewebsfasern und organischen Muskelfasern: stellenweise waren zwischen sie Zellen abgelagert (Fig. 11.). Wo die Faserung weniger deutlich hervortrat, war die Substanz der Geschwülste mehr amorph und enthielt größere (mikroskopische) kugelige Massen, welche sehr undeutliche Zellen einschlossen (Fig. 12.). Durch Essigsäure wurde die faserige Masse blässer und die Fasern weniger deutlich; durch Ammoniak wurde die Masse ebenfalls blässer und durchsichtiger, aber die Fasern traten deutlicher hervor. Stellenweise waren Massen von gelb-grünen Körnern (Gallenfarbestoff) abgelagert. Einige Knollen waren weicher: ihre Masse erschien unter dem Mikroskope

Fluidum ex eadem scalpello expressum, coloris ejusdem, sub microscopio corpusculis sanguinis, cellulis hepatis prorsus normalibus, pallidis scatuit; praeterea particulas permultas leviter granulosas coloris exquisite crocei continuit (pigmenti bilis, quod acido nitrico perfusum solitas coloris commutationes subiit). In lamellis cultello Valentini ex hepate exsectis microscopio cognovimus, substantiam hepatis normalem multis particulis tum liquidis tum granulosis, exquisite croceis interspersam esse. Nonnullae hepatis cellulae granulis fusco-flavis repletae, plurimae vero pallidae erant.

Fig. 10. Fluidum, quo tumores carcinomatosi madebant, corpuscula nimirum sanguinis et cellulae granulosae. Magn. 220 diam.

Fig. 11. Carcinomatis fibrosi portiones. Magn. 220 diam. *A* fibrae, paulo latiores quam junctoriae, magis protensae et fere parallelae, rara substantia intermedia disjunctae. *B* eaedem cum cellulis interspersis.

Fig. 12. Glebae globulosae (cellulae matrices cum blastidiis adhuc rudibus) ex tumoribus carcinomatosis. Magn. 220 diam.

mehr amorph körnig, als faserig. Die zwischen den Krebsgeschwülsten befindliche, anscheinend normale Lebersubstanz war dunkler als gewöhnlich, olivenfarbig. Die aus ihr herausgeschabte Flüssigkeit, dunkelolivengrün, zeigte unter dem Mikroskop sehr viele Blutkörperchen, ganz normale, blasse Leberzellen, außerdem noch sehr viele unbestimmt körnige Partien von intensiv safrangelber Farbe (Ablagerungen von Gallenfarbestoff, welcher durch Salpetersäure die gewöhnlichen Farbenveränderungen erlitt). Auf Durchschnitten der Lebersubstanz mit dem Doppelmesser erschienen unter dem Mikroskop bedeutende intensiv safrangelbe Ablagerungen (theils flüssiger, theils körniger Natur) in die normale Lebersubstanz. Einzelne Leberzellen waren mit dunkelgelben Körnchen erfüllt, die meisten aber blaß.

Fig. 10. Flüssigkeit, welche die Krebsgeschwülste durchtränkte, 220 mal Durchm. vergr. — Blutkörperchen und Körnchenzellen.

Fig. 11. Partien des Faserkrebses, 220 mal Durchm. vergr. — *A* Fasern, etwas breiter als die des Zellgewebes, mehr gestreckt und ziemlich parallel verlaufend — mit wenig Zwischensubstanz. *B* dieselben mit eingestreuten Zellen.

Fig. 12. Kugelige Massen (Mutterzellen mit undeutlichen jungen Zellen) aus den Krebsgeschwülsten, 220 mal Durchm. vergr.



C. Koster u. J. Vogel del.

C. Berg impr. Nürnbg.

TABULA XXI.

Laesiones structurae atque texturae oesophagi et ventriculi.

Fig. 1—3. Aphthae cum confervis parasitis. Infans 14 dies natus hoc malo mortuus est. Cadavere dissecto cavum oris atque oesophagum ad cardiam usque aphthis luxuriantibus obsessa deprehendimus. Quae quidem aphthae particulis constituebantur papillosis lenticularibus, ambitu acus capitulum ad lentem usque aequantibus, quas cultro cautissime adhibito tanquam telam continentem a tunica mucosa subjacente sejungere potuimus. Coloris fusco-flavi erant, atque armatis oculis eas cognovimus fungos aggregatos esse pauca substantia animali et epithelii cellulis permixtos.

Fungos explorando vidimus:

1) Corpuscula rotunda, granulis modo repleta modo non repleta, tum discreta, tum in series coagminata, passim alia ex aliis progerminantia. Torulam cerevisiae (Tab. XI. Fig. 8.) egregie imitabantur, rotunda erant, coloris expertia, $^1/_{500}$ — $^1/_{400}$‴, majora $^1/_{300}$‴ diametro exaequabant; aqua, acido acetico, ammoniaco non afficiebantur.

2) Fila varie longa, haud raro in ramos divisa, passim in clavos intumescentia, internodiis quoque praedita, et, uti in pluribus videbatur, ex granulis supra commemoratis procrescentia. Longitudo eorum sat magna, multorum 1″ plus aequans, neque incremento eorum certi fines obstare videbantur. Latitudo eorum circiter $^1/_{600}$‴, minima $^1/_{800}$‴, intumescentiarum clavatarum $^1/_{400}$‴ exaequabat. Majora in ramos divisa erant, qui variis angulis e trunco declinabant. Universus eorum habitus viscum quernum egregie adsimulabat. Aqua, ammoniaco, acido acetico non solvebantur; acido addito in conspectum potius prodierunt, eo luculentius, quo magis illo agente substantia animalis, qua tam obvelabantur quam submergebantur, disparuit vel saltem pellucida facta est. Haec autem substantia animalis in iis portionibus, quas acido acetico non perfuderamus, ex massa fusca granulosa constabat, qua media singularum excrescentiarum fungosarum pars obtecta et visui prorsus subducta erat, ita ut filamenta non nisi in marginibus conspicua essent.

Pathologische Veränderungen der Speiseröhre und des Magens.

Fig. 1—3. Aphthen mit Confervenbildung. Ein 14 Tage altes Kind starb an dieser Krankheit. Bei der Sektion fand man Mundhöhle und Oesophagus bis an die Cardia mit aphthösen Wucherungen bedeckt. Diese bestanden aus kleinen linsenförmigen Massen vom Umfang eines Stecknadelkopfes bis zu der einer Linse, welche sich bei vorsichtiger Manipulation mit dem Messer als zusammenhängende Partien von der unterliegenden Schleimhaut abheben ließen. Sie hatten eine braungelbe Farbe und erschienen unter dem Mikroskop als Anhäufungen von Pilzen mit etwas thierischer Materie und Epithelialzellen.

An den Pilzen unterschied man zweierlei:

1) Runde Körper, mit oder ohne Körnchen in ihrem Innern, bald einzeln, bald zu größeren Partien perlenschnurartig aneinandergereiht, hie und da auseinander hervorkeimend. Sie glichen ganz den Hefenpilzen (Tab. XI. Fig. 8.), waren rund, maßen $^1/_{500}$ — $^1/_{400}$‴, die größten derselben $^1/_{300}$‴ Durchm., waren farblos und wurden durch Wasser, Essigsäure und Ammoniak nicht verändert.

2) Fäden von verschiedener Länge, oft baumartig verzweigt, stellenweise kolbig anschwellend, bisweilen gegliedert, in manchen Fällen, wie es schien, aus den beschriebenen Körnchen hervorwachsend. Ihre Länge war sehr bedeutend, eine Linie und mehr, ja ihr Wachsthum schien ein unbegränztes zu seyn. Ihre Breite betrug im Durchschnitt $^1/_{600}$, im Minimum $^1/_{800}$‴, an den kolbigen Anschwellungen etwa $^1/_{400}$‴ Die größeren derselben waren verzweigt, ihre Zweige gingen unter verschiedenen Winkeln vom Hauptstamme ab. Sie hatten in ihrem ganzen Aussehen viele Aehnlichkeit mit einer Mistel. In Wasser, Ammoniak und Essigsäure waren sie unlöslich; durch letzteres Reagens traten sie noch viel deutlicher hervor, indem durch die Wirkung desselben die sie zum Theil verdeckende und einschließende thierische Materie verschwand oder wenigstens durchsichtig wurde. Diese thierische Materie erschien an den unveränderten, nicht mit Essigsäure behandelten Partien als eine braune körnige Masse, welche den mittleren Theil der einzelnen Pilzpartien bedeckte und vollkommen undurchsichtig machte, so daß die Fasern nur an den Rändern deutlich waren.

Tunica mucosa aphthis obducta a norma non recedere videbatur.

Figurae 1—3. 220 diam. ampliatae sunt.

Fig. 1. Portio telae fungosae experimentis nondum tentatae. *a* materies fusca granulosa, fungorum filamenta, quae ex eadem progerminasse videntur, obtegens et connectens. *b* cellulae fungorum. *c* filamenta fungorum, non nisi in marginibus conspicua, in medio granulosa materie obvelata.

Fig. 2. Portio telae fungosae acido acetico perfusae, quo materies fusca granulosa, fungorum filamenta obducens, pellucida facta est, ita, ut appareat, filamenta continua per mediam quoque telam protendi. *b* cellulae fungorum. *c* filamenta fungorum.

Fig. 3. singulas, ex quibus tela fungosa contexta est, partes sejunctas offert, quo commodius conspici possint. *a* epithelii cellula, cujusmodi multae illi telae adhaerebant; haec ex epithelio oesophagi provenit. *b* cellulae fungorum, in series coagminatae. *c* filamenta fungorum, quorum clavi et rami hic luculentius apparent quam in prioribus delineationibus.

Fig. 4 — 8. Hypertrophia parietum ventriculi cum ulceratione.

Defunctus, 40 circiter annos natus, dum viveret, nulla quod equidem scio symptomata accusaverat, quae graviorem ventriculi morbum indicassent; neque vomitum, neque dolorem in scrobiculo cordis perpessus erat; appetitu tantummodo defecerat.

Cadavere dissecto ventriculi parietes praeter modum crassos, pancreas et sinistrum hepatis lobum cum ventriculo concretos deprehendimus. Hypertrophia ventriculi a pyloro ad cardiam usque universalis erat, in pyloro maxima. Ventriculi parietes crassitudine 4 — 7‴ exaequabant. Cum transverse dissecti essent, ex pluribus stratis diversis compositos esse aperte cognovimus (cf. Fig. 4 et 8.). Stratum infimum seu externum, i. e. capsulae peritoneali adversum, coloris flavo-albescentis erat, subpellucidum, vitreum, cartilagineum, compactum ac durum; sub cultro crepitabat, neque, nisi lacerum, in fibras dissolvi neque in singula filamenta diduci poterat, sicuti v. c. tela junctoria. Armatis oculis hoc stratum explorantes vidimus totum ex fibris muscularibus organicis (*Fig.* 5.) constitutum et ex tunica ventriculi musculari eaque sana elatum esse. Crassitudo ejus, in diversis locis diversa, 1—2‴ exaequabat. Proximum huic et medium quidem stratum coloris albescentis erat, vasis pertextum, quamobrem passim rubebat; ejusque fibrae facile evolvi poterant. Sub microscopio telam junctoriam densissimam esse vidimus, cujus singulos fasciculos in margine portionis evolutae facile conspicere et in portionem densam persequi potuimus, ubi intime complicati telam densissimam componebant praeter vasa etiam adipis cellulas continentem, et ramis folliculorum ventriculi majorum complicatam (*Fig.* 6.). Folliculorum canales fibris orbicularibus cincti erant. Hoc stratum, cujus crassitudo 2—5‴ exaequabat, telam junctoriam inter tunicam muscularem ac

Die unterliegende Schleimhaut schien nicht verändert.

Die Figuren 1 — 3. sind 220mal Durchmesser vergrößert.

Fig. 1. Eine Partie der unveränderten Pilzmasse. *a* braune körnige Materie, welche die Pilzfäden verdeckt und verbindet: in ihr scheinen letztere zu wurzelu. *b* Pilzzellen. *c* Pilzfäden, nur an den Rändern deutlich, in der Mitte werden sie von der körnigen Masse bedeckt.

Fig. 2. Eine Partie der Pilzmasse mit Essigsäure behandelt. Dadurch ist die braune, körnige Masse, welche die Pilzfäden bedeckt, durchsichtig geworden, und man sieht, wie letztere ununterbrochen auch durch die Mitte der Masse hindurch verlaufen. *b* Pilzzellen. *c* Pilzfäden.

Fig. 3. zeigt einzelne Theile der Pilzmasse isolirt, um sie deutlicher zur Anschauung zu bringen. *a* Epithelialzelle, wie deren viele der Pilzmasse anhingen, herrührend von der Oberhaut des Oesophagus. *b* aneinander gereihte Pilzzellen. *c* Pilzfäden, deren kolbige Anschwellungen und Verästelungen deutlicher erscheinen, als an den vorhergehenden Figuren.

Fig. 4 — 8. Hypertrophie der Magenwände mit Geschwürbildung.

Der Verstorbene, etwa 40 Jahre alt, hatte, so viel ich erfahren konnte, während des Lebens keine bedeutenden Symptome eines Magenleidens gehabt, kein Erbrechen, keinen Schmerz in der Magengegend; nur über Mangel an Appetit hatte er geklagt.

Die Wände des Magens erschienen bei der Sektion außerordentlich verdickt, das Pankreas und der linke Leberlappen damit verwachsen. Die Verdickung betraf den ganzen Magen, vom Pylorus an, wo sie am stärksten, bis zur Cardia. Die Magenwände hatten einen Durchmesser von 4 – 7 Linien in der Dicke. Auf einem Querdurchschnitt unterschied man an denselben deutlich mehrere verschiedene Schichten (vgl. Fig. 4 und 8.). Die unterste oder äußerste, dem Peritonealüberzuge zugekehrte derselben, war weißlichgelb, durchscheinend, glasartig, knorpelartig, fest und hart, knirschte beim Durchschneiden und ließ sich nicht auffasern oder in einzelne Fäden auseinanderziehen, wie z. B. Zellgewebe, ohne zu zerreißen. Diese Schicht bestand, mikroskopisch untersucht, durchaus aus organischen Muskelfasern (Fig. 5.) und war aus einer Verdickung der normalen Muskelhaut des Magens hervorgegangen. Sie hatte eine Dicke, welche an verschiedenen Stellen ungleich sich von einer bis zu zwei Linien steigerte. Die nach Innen auf sie folgende mittlere Schicht war weißlich gefärbt, von Gefäßen durchzogen, daher stellenweise röthlich und ließ sich leicht auffasern. Unter dem Mikroskop erschien sie als ein sehr verdichtetes Zellgewebe, dessen einzelne Faserbündel sich am Rande eines aufgefaserten Stückes sehr deutlich wahrnehmen und in die feste Masse hineinverfolgen ließen, wo sie innig verfilzt ein dichtes Gewebe bildeten, das außer Gefäßen stellenweise Fettzellen enthielt und von Aesten der größeren Magendrüsen durchsetzt wurde (vergl. Fig. 6.). Die Drüsenkanäle erschienen ring-

mucosam intermediam, quae tunica nervea ventriculi vocatur, referebat. Stratum intimum tunica mucosa ventriculi constituit. Haec sanissima videbatur et dissecta sub microscopio folliculos ventriculi cum saccis caecis egregie conspicuos obtulit (*Fig. 7.*). Crassitudo ejus 1‴ exaequabat.

Superficies ventriculi interna pluribus ulceribus exesa erat ambitu semiflorenum ad florenum usque aequantibus. Haec subrotunda erant, marginibus lacera, plus minus penetrabant a 2 — 3‴ ad capsulam peritonealem usque, ubi parum aberat, quin ventriculus perforaretur. Materie mucosa repleta erant, quae armatis oculis ruditer granulosa apparuit, aut pulpam, quae chocolatam colore imitabatur, sub microscopio autem grumos sanguinis coagulati, qualis in melaena excernitur, obtulerunt. Fundus ulcerum in stratum telae cellulosae penetrantium ex fasciculis telae junctoriae plane normalibus constitit, quod microscopio edocti sumus.

Fig. 4. Parietes ventriculi transverse dissecti naturalis magnitudinis, plura strata offerunt. *a* tunica mucosa, hic paulo crassior, quam sanae par est. *b* tunica media et muscularis, utraque hypertrophica.

Fig. 5. Portio tunicae muscularis hypertrophicae; magn. 220 diam. *A* lamella tenuissima, cultello Valentini abscissa; fibras musculares organicas, striis transversis non praeditas, naturali dispositione contextas offert; harum multae nucleis impositis insignes sunt.

B particulae divulsae fibrarum muscularium, nuclei ab iis disjuncti etc., quales apparent, si pauxillum a tunica musculari hypertrophica recens dissecta abrasum et microscopio subjectum fuerit.

Fig. 6. Portio tunicae mediae (cellulosae) hypertrophicae ventriculi. Magn. 220 diam. Ad *A* massa nihil distinguendum offert; in margine vero, *B*, cujus fibrae evolutae sunt, fasciculi fibrarum junctoriarum plane normales prostant, quae antea (uti in *A* adhuc) intime complicati fuerant. Hisce massa incertae constitutionis, et pauci cellularum nuclei interjecti sunt.

Fig. 7. Portio tunicae mucosae, cautissime discissae. Magn. 90 diam. Folliculos parallelos, intime adpositos offert, cum saccis caecis, quae eorum extremitates inferiores sunt, tunicae cellulosae adversis. Hi glandulae sunt succum gastricum parantes.

Fig. 8. Portio ventriculi, naturali magnitudine. *a* capsula peritonealis. *b* tunica muscularis hypertrophica. *c* tunica media hypertrophica. *d* tunica mucosa. *e* ulcus tunicae mucosae (ulcus simplex chronicum ventriculi).

förmig von Fasern umgeben. Diese Schicht hatte eine Dicke von 2 bis 5 Linien und entsprach dem zwischen Muskelhaut und Schleimhaut befindlichen Zellgewebe, der sogenannten mittleren Haut (tunica nervea) des Magens. Die innerste Schicht wurde von der sogenannten Schleimhaut des Magens gebildet: diese schien ganz normal zu seyn und zeigte an feinen Durchschnitten unter dem Mikroskop die einfachen Magendrüsen mit ihren blinden Enden sehr deutlich (vgl. Fig. 7.). Ihre Dicke betrug eine Linie.

Der Magen zeigte auf seiner inneren Oberfläche mehrere Geschwüre von der Größe eines Halbengulden-stückes bis zu der eines Guldenstückes. Sie waren unbestimmt rund, hatten zerrissene Ränder und eine verschiedene Tiefe; einige von ihnen sind 2 bis 3 Linien tief (vgl. Fig. 8.), eines reichte fast bis auf den Peritonealüberzug, so daß eine Perforation nahe bevorstand. Diese Geschwüre enthielten eine schleimige Masse, welche unter dem Mikroskop unbestimmt körnig erschien, oder eine chokoladenfarbige Pulpe, welche sich unter dem Mikroskop als Klumpen von geronnenem Blut, dem bei Melaena ähnlich, darstellte. Der Grund der bis in die Zellgewebsfaserschicht reichenden Geschwüre bestand, wie die mikroskopische Untersuchung zeigte, aus vollkommen normalen Zellgewebsbündeln.

Fig. 4. Durchschnitt der Magenwände, in natürlicher Größe, um die verschiedenen Schichten derselben zu zeigen. *a* Schleimhaut, an dieser Stelle etwas dicker als gewöhnlich. *b* mittlere Haut und Muskelhaut, beide hypertrophisch.

Fig. 5. Partie aus der hypertrophischen Muskelhaut des Magens, 220 mal Durchmesser vergrößert. *A* dünner Durchschnitt mit dem Doppelmesser; er zeigt die der Querstreifen entbehrenden (organischen) Muskelfasern in natürlicher Lage; viele derselben sind durch aufsitzende Kerne ausgezeichnet.

B losgerissene Fragmente der organischen Muskelfasern, isolirte Kerne derselben u. dgl., wie sie erscheinen, wenn man das von einem frischen Durchschnitte der hypertrophischen Muskelhaut Abgeschabte mikroskopisch untersucht.

Fig. 6. Partie aus der hypertrophischen mittleren Haut (Zellhaut) des Magens, 220 mal Durchm. vergrößert. Bei *A* erscheint die Masse ganz unbestimmt; am aufgefaserten Rande, bei *B*, dagegen sieht man ganz normale Bündel von Zellgewebsfasern, welche vorher (wie noch bei *A*) dicht mit einander verwebt gewesen waren. Dazwischen eine unbestimmte Masse und einzelne Zellenkerne.

Fig. 7. zeigt eine Partie aus einem feinen Durchschnitt der sogenannten Schleimhaut des Magens, 90 mal Durchm. vergrößert. Man sieht parallel verlaufende Drüsenschläuche, dicht an einander gelagert, an ihrer unteren, der Zellhaut zugekehrten Seite blind beginnend. Es sind die Drüsen, welche den Magensaft absondern.

Fig. 8. Ein Stück des Magens in natürlicher Größe. *a* Peritonealüberzug. *b* hypertrophische Muskelhaut. *c* hypertrophische mittlere Haut. *d* Schleimhaut. *e* ein Geschwür in der Schleimhaut (einfaches chronisches Magengeschwür.)

Fig. 9. Fungus medullaris ventriculi discissus, naturali magnitudine. *a* tunica cellulosa vasculis pertexta. *b* substantia fungi medullaris. *c* tunica mucosa, fungum involvens, sana. Folliculi succum gastricum parantes (*Fig. 7.*) armatis oculis adhuc satis conspicui sunt. Hic luculenter apparuit, fungum medullarem non nisi inter tunicam mucosam et muscularem procrevisse. Elementa textus fungi vide Tab. VI. Fig. 9.

Fig. 9. Durchſchnitt eines Markſchwamms des Magens in natürlicher Größe. *a* gefäßreiche Zellhaut. *b* Markſchwammmaſſe. *c* unveränderte Schleimhaut, welche den Markſchwamm überzieht. In ihr ſind die Drüſenkanäle, welche den Magenſaft abſondern (Fig. 7.) unter dem Mikroſkop noch vollkommen deutlich. In dieſem Falle war es beſonders deutlich, daß der Markſchwamm ausſchließlich zwiſchen der Schleimhaut und Muskelhaut ſich abgelagert hatte. Die hiſtologiſche Struktur dieſes Markſchwamms ſiehe auf Tab. VI. Fig. 9.

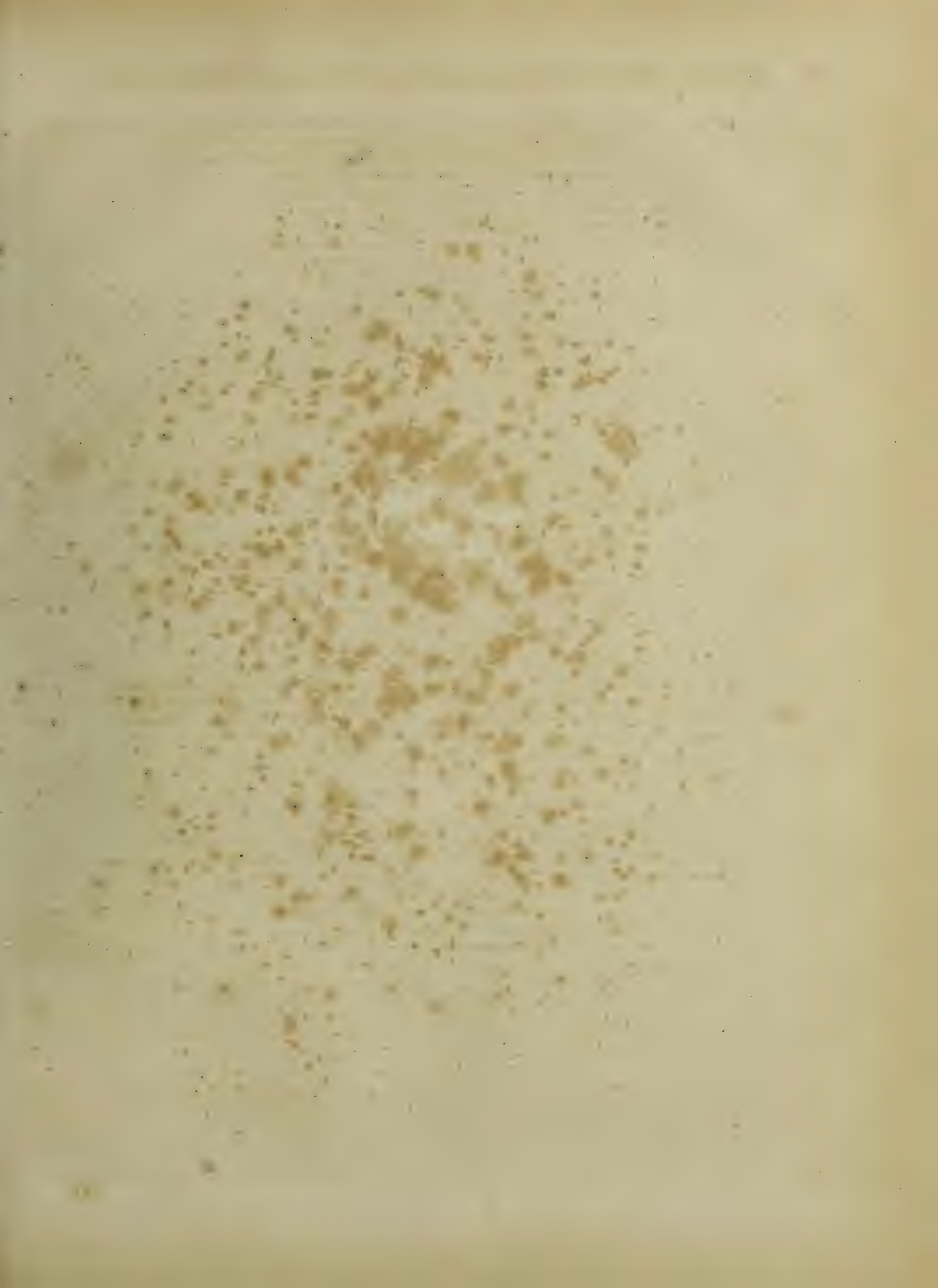

I

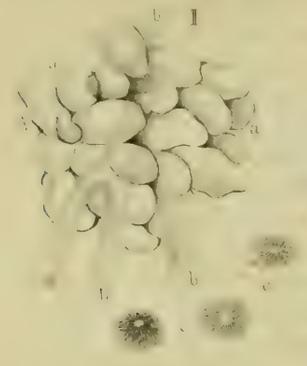

II

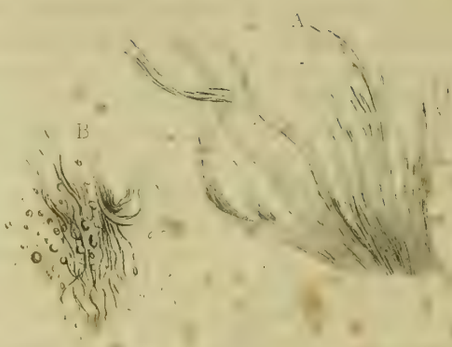

III

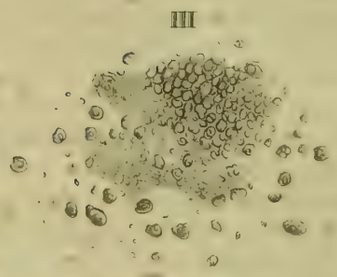

IV



V

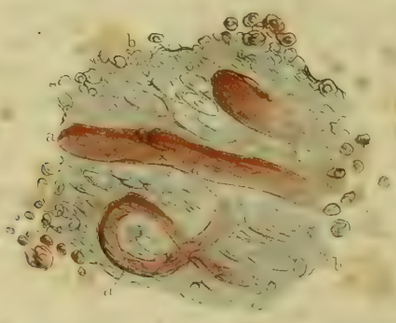

VI

VII

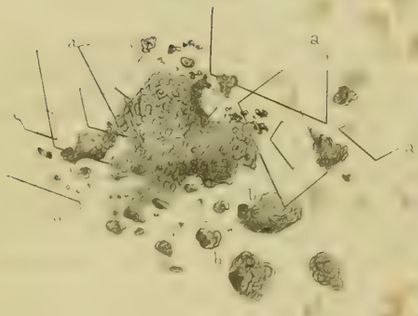

IX



VIII

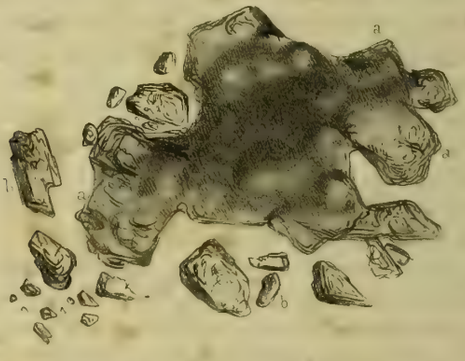

XII

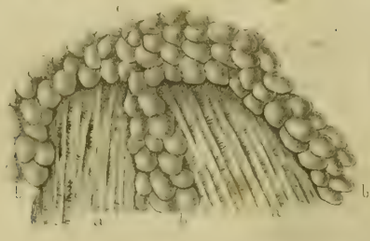

X

XI

C. Koster u. Jul. Vogel del. C. Berg lith. Nürnbg. H. Bruch sc. Nbg.

TABULA XXII.

Tractus intestinorum. Cor. Vasa.

Fig. 1. Lipoma omenti feminae 82 annorum. Magn. 220 diam.

In abdominis cavo tumor repertus est magnitudine ac forma cerasum adaequans, omento majori duobus petiolis laxius adhaerens, quorum alter pennam corvinam, alter acum majorem crassitudine exaequabat.

Superficies tumoris externa coloris cinereo-nigri erat, attactu compacta, pergamena; interne tumor flavus, mollis, adiposus erat. Armatis oculis omne ejus contentum cognovimus ex tela adiposa vasis sanguiferis pertexta constare (***Fig. 1. A***). Cellulae adiposae permagnae erant, diametro $^1/_{12}$—$^1/_{20}$‴, utplurimum $^1/_{15}$‴ exaequantes. Vasa, rara quidem, $^1/_{35}$—$^1/_{90}$‴ diam. exaequabant. Fibrae junctoriae tam raro quam in tela adiposa normali occurrebant.

Adeps margarino abundabat, ejusque crystalli frequenter aggregati erant (*c c*); hic illic omnes fere cellulae adiposae nucleum ex spiculis margarini crystallinis concretum continebant; quamobrem tela microscopio paululum amplianti subjecta fuscum colorem passim referebat.

Superficies tumoris externa (capsula ejus peritonealis) epithelio bene conformato caruit. Quod ex ea abrasimus et microscopio subjecimus, massam exhibuit adiposo-amorpham. Particula cystidis pergamenae, quam exsecuimus et a contento adiposo facile disjunximus, diaphana erat. Quod ex hujus superficie interna abrasimus, massam pariter adiposo-amorpham exhibuit; epithelium igitur et hic defuit.

Cystis ipsa, quae adipe prorsus uncta et valde fragilis erat, ex fibris contexta esse videbatur, iis tamen fibras musculares organicas potius quam fibras junctorias undulatas referentibus. Sed haec omnia haud adeo clare perspeximus.

Petioli ex fibris contexti erant junctoriis undulatis, in fasciculos conjunctis, ex tela adiposa et vasis.

Fig. 1. *A* portio contenti lipomatis. *a a* cellulae adiposae. *b b* vasa inter eas repentia. *c c* crystalli margarini aggregati, ex cellulis adiposis disruptis.

Fig. 2. textum tumoris fibrosi pancreatis penitius illustrat.

Darmkanal. Herz. Gefäße.

Fig. 1. Lipom des Netzes aus einer Frau von 82 Jahren, 220mal Durchm. vergr.

In der Bauchhöhle fand sich eine Geschwulst von der Größe und Form einer Kirsche, welche ganz locker dem Omentum majus anhing, an zwei Stielen, von denen der eine die Dicke einer Rabenfeder, der andere die einer Stricknadel hatte.

An ihrer äußeren Oberfläche erschien die Geschwulst grauschwarz von Farbe, fühlte sich fest an, wie Pergament. Im Innern war sie gelb, weich und fettig. Unter dem Mikroskop sah man, daß der ganze Inhalt aus Fettzellgewebe mit Blutgefäßen bestand (**Fig. 1. *A***). Die Fettzellen waren sehr groß, hatten $^1/_{12}$—$^1/_{20}$‴ Durchm., im Mittel $^1/_{15}$‴. Die Gefäße waren sparsam, von $^1/_{35}$—$^1/_{90}$‴ Durchm. Zellgewebsfasern sah man nur wenige: sie waren ebenso sparsam, als im normalen Fettzellgewebe.

Das Fett war sehr reich an Margarin: man sah sehr viele Krystallgruppen desselben (*c c*); stellenweise zeigten fast alle Fettzellen einen solchen krystallinischen Kern aus Margarinnadeln: dadurch erschien das Gewebe bei schwachen Vergrößerungen stellenweise braun.

Die äußere Oberfläche der Geschwulst (ihr Peritonealüberzug) zeigte kein deutliches Epithelium. Das davon Abgeschabte erschien unter dem Mikroskop als unbestimmt fettige Masse. Ein Stück des pergamentähnlichen Balges wurde losprăparirt: es ließ sich leicht vom fettigen Inhalte trennen, war durchscheinend. Das von seiner Innenfläche Abgeschabte erschien wieder als unbestimmt fettige Masse: also auch hier kein deutliches Epithelium.

Der Balg selbst, ganz von Fett durchdrungen, war sehr brüchig: er schien aus Fasern zu bestehen, die jedoch mehr organischen Muskelfasern, als geschlängelten Zellgewebsfasern glichen. Doch waren alle diese Verhältnisse sehr undeutlich.

Die beiden Stiele bestanden aus wellenförmig geschlängelten, in Bündel vereinigten Zellgewebsfasern, aus Fettzellgewebe und Gefäßen.

Fig. 1. *A* ein Stück vom Inhalte des Lipom. *a a* Fettzellen. *b b* zwischen ihnen verlaufende Gefäße. *c c* Krystallgruppen von Margarin, aus zersprengten Fettzellen.

Fig. 2. zeigt die histologischen Elemente einer fibrösen Geschwulst des Pankreas.

Petrus Sch...t, 38 annos natus, nosocomium Monacense adiit ictero consummato laborans. Color cutis fusco-flavus, sedes griseae, bile non tinctae, urina e viridi fusca. Remediis resolventibus frustra adhibitis icterus indies crevit, accessit hydrops ascites cum abdominis doloribus; post quinque septimanas aegrotus mortuus est.

Cadaver dissecantes omnes corporis partes colore exquisite flavo tinctas vidimus; pulmones seri pauxillo refertos, in abdominis cavo decem circiter mensuras seri exquisite flavi collectas. Ventriculus maculis ecchymoticis fusco-rufis conspersus erat. In duodeno prope ostia ductus choledochi et pancreatici ulcus reperimus semiflorenum ambitu exaequans, hujusque fundum tunica mucosa destitutum, margines fimbriatos floccidosque. Pancreas compactum erat, eiusque caput destructum, induratum, cum duodeno firmiter concretum.

Hepar justo non majus in superficie multis maculis albidis, lentem ad grossum usque ambitu aequantibus variegatum erat. Quae quidem maculae tumores indicabant albo-flavescentes, solidos, lardum densitate referentes, sub peritoneo sitos. Hepatis parenchyma tumoribus illis liberum, colore autem solito fusciori, in viridem vergente (a bile in ipso effusa) tinctum erat. Ductus biliferi, majores quidem, qui nudis oculis conspici poterant, valde dilatati, et interna superficie flavo colore tincti. Vesica fellea, eaque amplissima, unciam unam circiter bilis viscidae, fusco-viridi-atrae continuit. Ductus choledochus prorsus occlusus fuit.

Carcinomatis huius fibrosi, in quod hepar degeneraverat, texturam penitius descriptam ac delineatam vide in Tab. XX. Fig. 10—12.

Pancreatis caput jam diximus massam solidam, lardum seu steatoma densitate referentem, flavo-rubram constituisse, utpote pigmento bilis, sicuti omnes telae, tinctum.

Quod ex eo expressimus fluidum, cum armatis oculis exploraremus, corpusculis sanguinis scatebat, cellulis granulosis, paucis adipis guttulis.

Massam ipsam degenerem sub microscopio bene cognovimus fibris, nullis cellulis, multis autem adipis guttulis interpositis, contextam esse (*Fig. 2. A B*). Acido acetico affuso massa fibrosa palluit, fibrae magis magisque confusae fere disparuerunt.

Tumorem igitur a tumore fibroso simplici nequaquam discernere potuimus, etiamsi ex hepatis investigatione (Tab. XX. Fig. 10—12.) probabile sit, carcinoma fibrosum fuisse.

Superior pancreatis pars mollior, a norma recedere non videbatur; haec ex cellulis tenerrimis, seu potius cellularum nucleis, in blastemate amorpho immersis, atque stromati fibroso insertis, constitit.

Fig. 2. A fibrae, pancreatis tumorem constituentes.

B eaedem fibrae, quibus adipis guttulae interspersae sunt, ex alia parte tumoris.

Magn. 220 diam.

Fig. 3 et *4*. Glandulae mesentericae ex typho tumidae. Magn. 220 diam.

Peter Sch...t, 38 Jahre alt, trat in das Münchner Krankenhaus mit allen Erscheinungen eines hohen Grades von Icterus: die Haut dunkelgelb, der Stuhl grau, ohne Galle, der Urin sehr dunkel grün-braun. Der Icterus steigerte sich, trotz aller auflösenden Mittel immer höher, zu ihm gesellte sich Hydrops ascites, Schmerzen im Unterleib — endlich nach 5 Wochen Tod.

Die Sektion zeigte alle Körpertheile intensiv gelb gefärbt; die Lungen schwach serös infiltrirt: in der Bauchhöhle wohl 10 Maaß eines intensiv gelben Serum. Der Magen voll bräunlich-rother, ekchymotischer Flecke. Im Duodenum, gerade an der Stelle der Einmündung des Ductus choledochus und pancreaticus ein Geschwür von der Größe eines Halbengulden-stückes, dessen Grund von der Schleimhaut entblößt, die Ränder gefranzt, flockig. Das Pankreas war verdichtet, namentlich sein Kopf vollkommen entartet, verhärtet und mit dem Duodenum fest verwachsen.

Die Leber von gewöhnlicher Größe zeigte an ihrer Oberfläche viele weißliche Flecke von der Größe einer Linse bis zu der eines Silbergroschens. Diese entsprachen rundlichen Geschwülsten von gelblich-weißer Farbe und fester, speckiger Konsistenz, welche unter dem Peritoneum saßen. Das Innere der Leber war von diesen Geschwülsten frei, hatte eine dunklere, mehr braun-grüne Farbe als gewöhnlich (von infiltrirter Galle). Die Gallengänge, wenigstens die größeren, mit unbewaffnetem Auge verfolgbaren, waren sehr erweitert, an ihrer Innenfläche gelb gefärbt. Die Gallenblase, sehr ausgedehnt, enthielt etwa 1 Unze einer dickflüssigen dunkel grünschwarzen Galle. Der Ductus choledochus war vollkommen obliterirt.

Die genauere histologische Untersuchung dieses Faserkrebses der Leber s. auf Tab. XX. Fig. 10 bis 12.

Der Kopf des Pankreas bildete, wie erwähnt, eine speckige, feste Masse von der Konsistenz des Steatomes, gelbroth von Farbe (er war, wie alle Gewebe, mit Gallenfarbestoff imprägnirt).

Die aus ihm herausgedrückte Flüssigkeit enthielt, mikroskopisch untersucht, viele Blutkörperchen, Körnchenzellen und einzelne Fetttropfen.

Die entartete Masse selbst erschien unter dem Mikroskop deutlich faserig, ohne alle Spur von Zellen, mit vielen Fetttropfen (Fig. 2. *A B*). Durch Essigsäure wurde die faserige Masse blasser, die Fasern selbst bis zum Verschwinden undeutlich.

Die Geschwulst ließ sich also von einer gewöhnlichen Fasergeschwulst durchaus nicht unterscheiden, wiewohl sie, wie aus der Untersuchung der Leber hervorgeht (Tab. XX. Fig. 10 bis 12.), wahrscheinlich ein Faserkrebs war.

Der obere Theil des Pankreas war weicher und schien normal: er bestand aus sehr zarten Zellen oder vielmehr Zellenkernen in einem amorphen Blastem, eingebettet in eine faserige Grundlage.

Fig. 2. A Fasern, aus welchen die Geschwulst des Pankreas besteht.

B dieselben Fasern mit Fetttröpfchen zwischen sich, aus einem anderen Theil der Geschwulst.

Vergrößerung 220 mal Durchm.

Fig. 3 und *4*. Vergrößerte Mesenterialdrüsen beim Typhus. Vergr. 220 mal Durchm.

Glandulae lymphaticae juvenis typho mortui eo usque intumuerant, ut nonnullae pomum borsdorfianum ambitu exaequarent. Quarum, cum aliquas discinderemus, parenchyma albo-griseum, aequalis densitatis, lardo simile apparuit, inter duas lamellas vitreas autem facile in pultem conteri potuit. Armatis oculis glandularum tumidarum substantia granula exhibuit in stromate confuso atque amorpho (*Fig. 3.*). In fluido circumfuso singula ejusmodi granula (nuclei) cellulis inclusa natabant. Acido acetico granula illa non solvebantur, emergebant potius compactiora et magis circumscripta, dum stroma amorphum pallesceret; unde patuit, nucleos cellularum fuisse, quorum plurimi nucleolis quoque praediti erant. (Cf. Fig. 4.)

Ammoniaco caustico addito tota massa perpallida reddita est et in pulpam soluta; apparuerunt vasorum vestigia, aegrius tamen dignoscenda.

Fig. 3. Substantia glandularum tumidarum, chemicis agentibus nondum tentata. Cellularum et nucleorum cellularium congeriem in stromate amorpho exhibet. In vicinia cellulas discretas et egregie conspicuas vides.

Fig. 4. Eadem massa, acido acetico perfusa. Stroma perpallidum et pellucidum factum est; cellularum nuclei vero multo distinctius prodeunt. Nucleorum plurimi nucleolo praediti sunt.

In eodem cadavere glandulas agminatas Peyerianas (plaques) ex typho praetumidas reperimus. Hae partim integrae erant, partim exulceratae.

Quae ulceribus nondum corrosae erant, longitudine utplurimum 1″, latitudine 8—10‴, crassitudine $^1/_4$‴ exaequabant, formaque ipsis solemni ellipsin imitabantur. Tunica mucosa obductae erant, ea quidem sicuti per omnem tractum intestinorum ita et hic paululum emollita; ceterum pallidae, praeter quod in paucis earum plicis vasa turgentia et nudis oculis et multo melius armatis conspicerentur. Epithelium desquamatum erat. Ipsa tunica mucosa admodum mollis, sub microscopio leviter granulosa apparuit. Acido acetico affuso rigidior facta est, lardo similis, ruditer granulosa; substantia quaedam mucosa acido coagulari videbatur.

Omnis glandularum intumescentia (plaque) non nisi tunica mucosa crassiore facta effici videbatur; etenim substantiam alienam (utpote massam vere typhosam), qua infarctae essent, nequaquam invenimus. Attamen et tunica muscularis justo crassior videbatur, quippe quae diametro $^1/_4$‴ plus exaequaret.

Ulcuscula glandularum exulceratarum margine exaggerata, dentata, quasi exesa, fundo inaequalia, lardo similia fuerunt. Fundi massa mollis erat, et, cum microscopio exploraretur, granulosi speciem referebat. Acido acetico fluidum, quo illa massa madebat, coagulatum est, et coagulatum amorphum, fibroso-granulosum apparuit.

Massam, quae paulo profundius sita erat, lardo similiorem, minus mollem reperimus. Armatis oculis fasciculos in ea vidimus fibrarum junctoriarum, quibus massa confusa interjecta erat. Fluidum et hic acido acetico coagulatum est.

Fig. 5 et *6.* Glandulae Peyerianae (plaques) massa typhosa infarctae, ex alio cadavere. (Cf. commentarium prioris figurae.)

Die Lymphdrüsen eines am Typhus verstorbenen jungen Mannes waren sehr stark angeschwollen, bis zur Größe eines Borsdorfer Apfels. Auf frischen Durchschnitten erschien ihre Masse weiß-grau, gleichförmig dicht, speckig, ließ sich aber zwischen zwei Glasplättchen leicht zu einem Brei zerdrücken. Unter dem Mikroskop erschien die Substanz der angeschwollenen Drüsen als eine Anhäufung von Körnern in einer unbestimmten, amorphen Grundlage (Fig. 3.). In der umgebenden Flüssigkeit sah man einzelne solche Körner (Kerne), von Zellen umgeben. Durch Behandlung mit Essigsäure wurden diese Körner nicht aufgelöst, traten vielmehr derber und bestimmter hervor, während die unbestimmte Grundlage blässer wurde — es sind also Zellenkerne; bei den meisten traten auch Kernkörperchen hervor. (Vgl. Fig. 4.)

Durch Behandlung mit kaustischem Ammoniak wurde die ganze Masse sehr blaß und zu einem Brei aufgelöst: es erschienen sehr undeutliche Spuren von Gefäßen.

Fig. 3. Substanz der angeschwollenen Gekrösdrüsen ohne Zusatz eines Reagens. Sie erscheint als eine Anhäufung von Zellen und Zellenkernen in einer amorphen Grundlage. In der Umgebung erscheinen die Zellen isolirt und sind besonders deutlich.

Fig. 4. Dieselbe Masse, mit Essigsäure behandelt. Die Grundlage ist sehr blaß und durchsichtig geworden, die Zellenkerne dagegen treten viel schärfer hervor. Die meisten Kerne zeigen ein Kernkörperchen.

In derselben Leiche waren die typhösen Anschwellungen der Peyer'schen Drüsen (Plaques) besonders stark entwickelt. Sie waren theils noch unversehrt, theils bereits exulcerirt.

Die noch nicht exulcerirten Plaques hatten durchschnittlich die Länge eines Zolles, eine Breite von 8—10‴, waren $^1/_2$‴ dick und zeigten die bekannte elliptische Form. Sie waren mit der Schleimhaut überzogen, welche ebenso wie die der übrigen Darmfläche etwas aufgelockert erschien und waren blaß, nur einzelne Falten auf denselben zeigten schon dem bloßen Auge Gefäßüberfüllung, die unter dem Mikroskop noch deutlicher erschien. Das Epithelium war abgestoßen. Die Schleimhaut selbst war sehr weich, unter dem Mikroskop unbestimmt körnig. Durch Essigsäure wurde sie derber, speckig, unbestimmt körnig; es schien dadurch eine schleimähnliche Substanz zu gerinnen.

Es schien, als wenn die ganze Anschwellung (Plaque) nur von einer Verdickung der Schleimhaut herrühre: wenigstens ließ sich nichts von Ablagerung einer fremden Substanz (eigentliche Typhusmasse) erkennen. Doch schien auch die Muskelhaut etwas verdickt: sie hatte einen Durchmesser von $^1/_4$ Linie und mehr.

Die Geschwüre der exulcerirten Plaques hatten aufgewulstete, zackige, wie ausgefressene Ränder und einen unebenen, speckigen Grund. Die Masse, welche den Grund bildete, war weich und erschien unter dem Mikroskop unbestimmt körnig. Durch Zusatz von Essigsäure erfolgte in der sie tränkenden Flüssigkeit eine deutliche Gerinnung. Das Geronnene erschien amorph, faserig-körnig.

Mehr in der Tiefe war die Masse speckiger, weniger weich. Man sah unter dem Mikroskop Bündel von Zellgewebsfasern, dazwischen eine unbestimmte Masse. Auch hier erfolgte durch Zusatz von Essigsäure eine Gerinnung der Flüssigkeit.

Fig. 5 und *6.* Typhöse Ablagerungen in die Peyer'schen Drüsen (Plaques) aus einer anderen Leiche. (Vgl. die Erläuterungen zur vorhergehenden Figur.)

Glandulae agminatae hic in intestini tenuis exitu praeprimis tumidae erant, forma ellipticae, longitudine 2″, latitudine 1″, crassitudine $^1/_2$—1‴ exaequabant. Tunica mucosa, qua obductae erant, attactu laevis, velut pannus bombycinus, erat et reti vasorum, quod nudis adeo oculis conspici poterat, pertexta.

Cujus quidem tunicae portionem cum microscopio investigaremus, vasa capillaria sanguine distenta (*Fig.* 5.) vidimus. Sanguis in fluidum homogeneum rubrum digestus erat, in quo singula corpuscula distingui non poterant. Attamen liquidissimus adhuc erat, ita, ut, dum vasa premerentur, effluueret et corpuscula quoque discreta, satis integra proderet. Vasorum diameter $^1/_{100}$—$^1/_{200}$‴ exaequabat. Tunica mucosa, quatenus vasis interposita erat, decolor, ejusque compages ruditer granulosa apparuit. Margines tunicae mucosae et villi intestinales (quorum forma partim conica partim clavata, vasa vero sanguine partim vacua, partim turgidissima erant cf. Tab. II. Fig. 3.) epithelio prorsus destituti erant, quod igitur desquamatum fuerat. At vero cylindri epitheliales in fluido, quo tunica mucosa circumfusa erat, natabant, tam discreti, quam in acervos irregulares conglobati.

Et tunica mucosa et villi intestinales hic illic colore fusco-flavo tincti erant (an bile an sanguine decomposito?).

Acidum aceticum in tunicam mucosam et villos parum egit; cellularum nuclei, $^1/_{400}$‴ exaequantes, cum nucleolis passim in conspectum prodierunt.

Frustula ex mediis glandulis agminatis, $^1/_2$‴ sub tunica mucosa sitis, sub microscopio vasa turgidissima, $^1/_{100}$—$^1/_{80}$‴ diam., exhibuerunt. Sanguis quo haec repleta erant, liquidus, corpusculis fere integris scatens. Frustulorum illorum substantia maxima ex parte amorpho-granulosa erat, fibris junctoriis cum singulis, tum in fasciculos undulatos comprehensis pertexta. Acido acetico multi cellularum nuclei patefacti sunt.

Magis adhuc infra glandulas agminatas tela sita erat cellulosa albida, quam sub microscopio e fibris junctoriis solemnibus contextam esse cognovimus. Fibrae, uti solent in fasciculos comprehensae ac decussatae nullam non viam sequebantur. Acido acetico affuso disparuerunt fere omnes, perpaucae perstiterunt et luculentius in conspectum prodierunt (an fibrae nucleigenae?).

Sub hoc strato celluloso aliud situm erat stratum fibrarum muscularium organicarum, nulla alia substantia intertextum, cujus singulae fibrae taeniaeformes erant et $^1/_{500}$‴ diam. exaequabant. Haec acido acetico perfusae palluerunt et nucleos oblongos ipsis proprios in conspectum prodiderunt.

Strato musculari proxima erat capsula peritonealis. Haec vasa sat ampla exhibuit, nudis oculis conspicua, ut plurimum rectilinea, axi intestini parallela. Capsulam peritonealem a reliquis stratis avulsam sub microscopio in fasciculos fibrarum junctoriarum distraximus, quorum plurimi axi longitudinali canalis intestinalis paralleli, ceterum vasis et multis cellulis caudatis fusiformibus praetexti erant.

Tunica mucosa igitur et tela submucosa illi proxima tantummodo crassiores factae erant, interposita nimirum

Die Plaques waren in diesem Typhusfalle am Ende des Dünndarmes vorzüglich stark entwickelt, elliptisch, etwa 2 Zoll lang, 1 Zoll breit, $^1/_2$—1‴ dick. Ihre Schleimhautoberfläche erschien sammtartig: man unterschied auf ihr schon mit unbewaffnetem Auge ein deutliches Gefäßnetz.

Wurde ein Theil dieser Schleimhautschicht unter das Mikroskop gebracht, so sah man (Fig. 5.) Kapillargefäße, mit Blut erfüllt. Dieses Blut erschien als eine vollkommen homogene rothe Masse, man unterschied keine einzelnen Blutkörperchen. Doch war es noch vollkommen flüssig, es ließ sich aus den Gefäßen durch Druck entleeren, dann wurden auch die einzelnen noch ziemlich unveränderten Blutkörperchen deutlich. Die Gefäße hatten einen Durchmesser von $^1/_{100}$—$^1/_{200}$‴. Die Schleimhaut zwischen den Gefäßen erschien farblos, von unbestimmt körnigem Gefüge. An den umgeschlagenen Rändern der Schleimhaut und den Darmzotten (die theils konisch, theils kolbig waren; theils blutleer, theils mit sehr überfüllten Gefäßen — vgl. Tab. II. Fig. 3.) fehlte durchaus das Epithelium, es war also abgestoßen. Doch sah man normale Epithelialcylinder, theils einzeln, theils in unregelmäßigen Haufen in der das Schleimhautstück umgebenden Flüssigkeit.

Stellenweise erschien die Schleimhaut und auch die Darmzotten bräunlich-gelb gefärbt (von Galle? oder von verändertem Blute?).

Durch Behandlung mit Essigsäure trat an der Schleimhaut und den Zotten keine große Veränderung ein: nur kamen stellenweise deutliche, $^1/_{400}$‴ große Zellenkerne mit Kernkörperchen zum Vorschein.

Partien aus der Mitte der angeschwollenen Plaques, $^1/_2$‴ unter der Schleimhautoberfläche, zeigten mikroskopisch untersucht, sehr angefüllte Blutgefäße von $^1/_{100}$—$^1/_{80}$‴ Durchm., deren Blut noch flüssig mit ziemlich unveränderten Blutkörperchen. Ihre Substanz bestand der Hauptsache nach aus einer unbestimmt körnigen Masse, zwischen dieser deutliche Zellgewebsfasern, theils einzeln, theils in geschlängelten Bündeln. Durch Behandlung mit Essigsäure erschienen viele Zellenkerne.

Noch tiefer unter der Oberfläche der Plaques lag ein weißliches Zellgewebe, welches unter dem Mikroskop die gewöhnlichen Zellgewebsfasern zeigte, die, wie gewöhnlich in Bündel vereinigt, in allen Richtungen mit einander verflochten waren. Durch Behandlung mit Essigsäure verschwanden diese Fasern fast alle, nur wenige blieben noch sichtbar, ja traten schärfer hervor (Kernfasern?).

Unter dieser Zellgewebsschicht lag eine Schicht organischer Muskelfasern, ohne alle fremdartige Zwischensubstanz; die einzelnen Fasern bandartig, von $^1/_{500}$‴ Durchm. Sie wurden durch Essigsäure blaß und es erschienen die eigenthümlichen länglichen Kerne

Dann folgte der Peritonealüberzug. Er zeigte sehr entwickelte Gefäße, schon mit unbewaffnetem Auge sichtbar, meist linear, geradlinig verlaufend, parallel mit der Axe des Darmes. Der abgezogene Peritonealüberzug ließ sich unter dem Mikroskop in Bündel von Zellgewebsfasern zerlegen, die meist parallel mit der Längenaxe des Darmrohres verliefen. Zwischen ihnen Gefäße und sehr viele in die Länge gezogene, geschwänzte Zellen.

Die Verdickung beschränkte sich also auf die Schleimhaut und den an sie angrenzenden Theil des submucösen Zellgewebes.

substantia quadam amorpho-granulosa inter normalem harum partium compagem.

Fig. 5. Portio tunicae mucosae glandulam agminatam recens intumescentem, nondum exulceratam obtegentis. *a a* vasa sanguine repleta. *b b* tela tunicae mucosae, decolor, compagis amorpho-granulosae.

Fig. 6. Frustulum ex medio glandularum agmine $^1/_2$‴ infra superficiem exsectum. Sanguis aqua elutus est; tunica, quae antea sanguine maduerat, nunc decolor est, et obiter granulosa apparet.

Utriusque figurae magn. 220 diam.

Fig. 7. Aorta atheromate et concrementis incrustata.

Senex 84 annorum ulcere ventriculi perforante mortuus est.

Arcus aortae squamulis s. d. osseis inter tunicas sitis et massa unguinosa, liquescente, albo-flavescente (atheromate) circumfusa incrustatus erat. Materiem atheromatosam microscopio explorantes cognovimus (*Fig. 7.*) ex crystallis cholestearini, utpote tabulis rhomboedricis, decoloribus, notissimis, constare, quibus grumi irregulares amorpho-granulosi interpositi erant, haud dubie adipis; nam aqua non, sed spiritu vini et aethere ex parte solvi videbantur.

Atheroma inter tunicas intimas et tunicam orbiculari-fibrosam depositum erat; maxima ejus moles grossum minorem, aliae eaeque minores lentem ambitu exaequabant.

Aliis locis atheroma in interna aortae superficie tenui tantum strato, tunicis quippe intimis, obductum erat, aliis vero locis tunica orbiculari-fibrosa, cujus strata externe foveolis excavata erant. Hae massa flavescenti refertae sunt, quae componitur ex crystallis cholestearini, margarini granulis et guttulis elaini.

Tunica arteriae media, qua atheroma contentum et a proxima exteriore tunica seclusum erat, ex tela fibrosa normali constitit, cujus vero fibris adipis granula adhuc nec non paucae cholestearini tabulae interjecta erant; quid quod extremum adeo hujus tunicae stratum multis adipis granulis interspersum reperimus. Quare totam compagem tunicae mediae atheromate inunctam fuisse jure dici potest.

Praeter hanc materiem mollem, atheromatosam, squamulas osseas quoque observavimus tunicae mediae insitas. Osseas vocant, nam concrementa complanata sunt tantae duritiei, quanta gaudet substantia ossea. Neque solum insitas dixerim illas squamulas, sed tam firmiter cum fibris tunicae concretas, ut ab hac nulla vi divelli nec sejungi potuissent. Tenuissimae eorum, cum armatis oculis inspicerentur, corpusculorum osseorum ne vestigia quidem exhibuerunt, sed ex particulis semipellucidis, granuloso-crystallinis compositae esse visae sunt. Tunicae fibrae in squamulas istas desinebant, earumque compagi stroma praebere videbantur. Acido nitrico addito squamulae undique effervescendo bullulas aëreas celerrime ediderunt, denique prorsus solutae sunt; quo facto ne ullum quidem ossis cartilaginisve corpusculum vidimus, quin nihil omnino alieni observavimus fibris normalibus telae elasticae interpositum. Ex quibus omnibus sequitur, concrementa illa non osseam

Sie schien hervorgebracht durch Ablagerung einer unbestimmt körnigen Masse zwischen die normalen Gewebselemente dieser Theile.

Fig. 5. Stück Schleimhaut von der Oberfläche einer frischen, nicht exulcerirten Plaque. *a a* Gefäße, mit Blut erfüllt. *b b* Gewebe der Schleimhaut, farblos, von unbestimmt körnigem Gefüge.

Fig. 6. Partie aus der Mitte der Plaque, etwa $^1/_2$‴ unter der Oberfläche. Das Blut ist mit Wasser ausgewaschen; die (infiltrirte) Schleimhaut erscheint als sehr blasse, unbestimmt körnige Substanz.

Beide Figuren sind 220mal Durchm. vergr.

Fig. 7. Atheromatöse Ablagerungen in der Aorta mit Concretionenbildung.

Ein alter Mann (von 84 Jahren) starb an einem perforirenden Magengeschwür.

Der Arcus Aortae zeigte zwischen seinen Häuten sogenannte Knochenschuppen und neben denselben Ablagerungen von einer schmierigen, halbflüssigen, gelblich-weißen (atheromatösen) Masse. Diese atheromatöse Masse bestand, mikroskopisch untersucht: (Fig. 7.) aus Krystallen von Cholestearin — farblose, rhomboedrische Tafeln von der bekannten Form; zwischen ihnen unregelmäßige, körnig-amorphe Massen, wahrscheinlich Fett: sie lösen sich nicht in Wasser, scheinen sich aber in Weingeist und Aether zum Theil zu lösen.

Diese atheromatöse Masse erschien zwischen den inneren Häuten uud der Ringfaserhaut der Arterie abgelagert: die Hauptablagerung hatte den Durchmesser eines Silbergroschens, daneben mehrere kleinere Ablagerungen von Linsengröße.

Stellenweise waren die Ablagerungen auf der inneren Seite der Aorta nur mit einer dünnen Schicht, den innersten Häuten, bekleidet. An anderen Stellen gehen auch Schichten der Ringfaserhaut über die Innenfläche der Ablagerung weg, und diese Schichten zeigen an ihrer Außenfläche kleine Grübchen, welche mit einer gelblichen Masse ausgefüllt sind — die zusammengesetzt ist aus Cholestearinkrystallen, Margarinkörnchen und Elaintröpfchen.

Die mittlere Arterienhaut, welche die Ablagerungen nach Außen begrenzte, bestand aus dem normalen Fasergewebe, doch fanden sich zwischen ihren Fasern noch Fettkörnchen und einzelne Cholestearintafeln abgelagert. Selbst ihre äußerste Schicht enthält noch viele Fettkörnchen. Die atheromatöse Ablagerung erstreckte sich also eigentlich auf die ganze Dicke der mittleren Arterienhaut.

Neben diesen weichen atheromatösen Ablagerungen fanden sich in der mittleren Haut der Aorta auch sogenannte Knochenschuppen, platte Ablagerungen von bedeutender Konsistenz, so hart, wie kleine Knochenstücke. Diese Knochenschuppen saßen ebenfalls in der mittleren Haut der Aorta, waren aber so fest mit den Fasern derselben verbunden, daß sie sich durchaus nicht von ihr trennen und gesondert darstellen ließen. Die dünnsten von diesen Knochenschuppen zeigten, mikroskopisch untersucht, durchaus keine Spur von Knochenkörperchen; sie erschienen zusammengesetzt aus halbdurchsichtigen, körnig-krystallinischen Massen. Die Fasern der Arterienhaut gingen in diese Knochenschuppen hinein und schienen die Grundlage ihres Gewebes zu bilden. Beim Zusatz von Salpetersäure entwickelten sich aus ihnen auf allen Punkten Reihen von Gasblasen in rascher Aufeinanderfolge, ja sie wurden zuletzt vollständig aufgelöst. Nachdem diese Auflösung durch Salpetersäure vollendet war, sah man keine Spur von Knochen- oder Knorpelkörperchen,

substantiam, morbo genitam, esse, sed salia calcarea, tunicam aortae mediam incrustantia.

Fig. 7. portionem massae atheromatosae offert, magnitudinis 220 diam. *a a* crystalli tabulati cholestearini. *b b* massa amorpho-granulosa illis interposita, quam adipem esse crediderim.

Fig. 8. Concretio in corde juvenis typho mortui.

Cor flaccidum erat, molle, pallidum. Fasciculi musculares primitivi sub microscopio plane normales, striis transversis conspicuis praediti apparuerunt, neque ullum quid abnorme observavimus, quod illis fasciculis interpositum esset. Ammoniaco addito pallidi et pellucidi redditi sunt. Idem factum est acido acetico affuso; simul vero permulti nuclei cellularum rotundi, vel ovati et diducti prodierunt.

Aortam sub valvulis semilunaribus per ambitum nuclei pruni ossificatam invenimus, i. e. cum armatis oculis eam inspiceremus, incrustatam crystallis, qui acido nitrico sine effervescentia plane solvebantur — phosphate calcis. Solutione facta textus normalis fibrarum cordis superstes erat.

Fig. 8. hujus concretionis portionem offert, magnitudine 220 diam. exaequante. *a a* concrementa crystallina, inter textum normalem parietis cordis deposita. *b b* crystalli eorum discreti, partibus organicis denudati.

Fig. 9. Adeps ex vena occlusa. Magn. 220 diam.

Mulier fungo medullari uteri et glandularum inguinalium dextri lateris mortua est. Massa medullari-fungosa jamjam mollissima erat et ex cellulis ipsi solemnibus, adipis guttulis et granulis constitit. Vena cruralis dextra occlusa erat. Quam cum incideremus, plene infarctam vidimus sanguine coagulato eoque hic atro-purpureo, illic albo-cinereo, tunicae vasis intimae modo leviter adhaerente, modo firmiter cum ea concreto, qui thrombum per omnes ramos venae laterales continentem constituit. Hunc microscopio exploravimus. Ubi tunicae vasis intimae leviter tantummodo adhaereret, et in medio canalis, fibrinam coagulatam amorpham, corpuscula sanguinis obvolventem exhibuit; in circuitu vero thrombi nudis adeo oculis strata membranarum spuriarum superposita discernere, eademque strata singula tollere potuimus. Extrema horum stratorum cum intima venae tunica, ecchymosibus passim rubente, firmiter concreta erant. Fibrinam coagulatam conformationem iniisse, microscopio luculenter edocti sumus. Etenim cum cellulae primitivae prostabant, in fibras protensae, tum fasciculi fibrarum junctoriarum jamjam conformati. Praeterea tam in stratis membranosis, quam in coagulis amorphis grumi passim congesti erant, certis quidem finibus circumscripti, materiae caseosae, flavescentis, quos nudis oculis bene conspeximus, armatis guttulas adipis confusas (*Fig. 9.*) esse cognovimus.

Fig. 10 — 12. Textus cordis adiposi laborantis, feminae senio et marasmo confectae.

kurz durchaus nichts Fremdartiges zwiſchen den normalen Faſern des elaſtiſchen Gewebes. Es ſind dies alſo keine wirklichen Neubildungen von Knochenſubſtanz, ſondern bloße Konkretionen — Ablagerungen von Kalkſalzen in die mittlere Haut der Aorta.

Fig. 7. ſtellt eine Partie der atheromatöſen Maſſe dar, 220mal Durchm. vergr. *a a* tafelförmige Kryſtalle von Choleſtearin. *b b* amorph-körnige Maſſe zwiſchen denſelben, wahrſcheinlich Fett.

Fig. 8. Konkretion im Herzen eines am Typhus verſtorbenen jungen Mannes.

Das Herz war ſehr ſchlaff und mürbe, blaß. Unter dem Mikroſkop erſchienen ſeine Muskelprimitivbündel vollkommen normal, ihre Querſtreifen deutlich. Man ſah durchaus nichts Abnormes zwiſchen ſie abgelagert. Durch Ammoniak wurden ſie blaß und durchſichtig: durch Behandlung mit Eſſigſäure geſchah daſſelbe, es traten aber zugleich ſehr viele runde oder ovale und langgeſtreckte Zellenkerne hervor.

Unter den Valvul. semilun. Aortae befand ſich eine verknöcherte Stelle von der Größe eines Pflaumenkerns. Sie beſtand, mikroſkopiſch unterſucht, aus kryſtalliniſchen Maſſen, welche ſich in Salpeterſäure vollſtändig auflöſten, ohne Gasentwicklung — phosphorſaurer Kalk. Nach geſchehener Auflöſung blieben die normalen Elemente der Herzwand zurück.

Fig. 8. zeigt eine Partie dieſer Konkretion, 220mal Durchm. vergr. *a a* kryſtalliniſche Maſſen, zwiſchen die organiſchen Beſtandtheile der Herzwand abgelagert. *b b* iſolirte Kryſtalle daraus, ohne organiſirte Theile.

Fig. 9. Fett aus einer obliterirten Vene, Vergr. 220mal Durchm.

Eine Frau verſtarb an Markſchwamm des Uterus und der Inguinaldrüſen der rechten Seite. Die Markſchwammmaſſe, ſchon ſehr erweicht, beſtand aus den gewöhnlichen Zellen, mit Fetttropfen und Fettkörnchen gemiſcht. Die Vena cruralis dextra war obliterirt. Beim Aufſchneiden zeigte ſie ſich ganz erfüllt von einem Blutkoagulum, welches an einzelnen Stellen dunkelſchwarz-roth, an anderen weißlich-grau gefärbt, — an einzelnen Stellen nur loſe, an anderen innig mit der inneren Haut des Gefäßes verbunden (verwachſen) war und ſich in alle ſeitlich abgehenden Aeſte der Vene ununterbrochen fortſetzte. Da wo es nur locker mit der inneren Haut der Vene zuſammenhing und in der Mitte des Gefäßes, erſchien es unter dem Mikroſkop als amorphes, Blutkörperchen einſchließendes Faſerſtoffkoagulum, an den peripheriſchen Stellen aber hatte es, ſchon für das unbewaffnete Auge, das Anſehen von ſchichtenförmig abgelagerten Pſeudomembranen, die ſich auch ſchichtenweiſe abziehen ließen; die äußerſten derſelben waren mit der inneren Venenhaut, die ſtellenweiſe ſelbſt ekchymotiſch geröthet war, innig verwachſen. Das Mikroſkop zeigte hier in dem Koagulum auch deutlich beginnende Organiſation (theils primäre Zellen, die ſich zu Zellgewebsfaſern verlängerten — theils fertige Bündel von Zellgewebsfaſern). Außerdem waren an einzelnen umſchriebenen Stellen theils in die membranöſen, theils in die amorphen Koagula gelbliche, bröckliche, mit unbewaffnetem Auge wohl unterſcheidbare käſige Maſſen abgelagert, welche, mikroſkopiſch unterſucht, als eine Anhäufung von Fetttropfen (Fig. 9.) erſchienen.

Fig. 10 — 12. zeigen die hiſtologiſchen Elemente einer fettigen Entartung des Herzens bei einer ſehr alten Frau, die an Marasmus senilis ſtarb.

Cor undique, sed inprimis in dextra parte strato adipis obductum erat crasso, 2 — 3‴ aequante, quo substantia cordis muscularis haud dubie coercita atque repulsa fuerat, haec enim 1‴ vix exaequabat. Adeps in cellulis adiposis (*Fig. 10.*) regularibus dispositus erat, parco vasorum reti instructis, quarum singulae $^1/_{22}$—$^1/_{37}$‴, plurimae $^1/_{30}$‴ diam. exaequabant. Margarini crystallos non continebant, etiamsi hujus cadaveris tela adiposa aliis locis, et prae ceteris in omentorum adipe, crystallis illis admodum abundaret.

Stratum cordis musculare ex fasciculis muscularibus primitivis quibus solet, transverse at non conspicue striatis constitit (*Fig. 11.*). Horum fasciculorum diameter transversa $^1/_{90}$—$^1/_{110}$‴, utplurimum $^1/_{100}$‴ exaequabat.

Fig. 12. modum illustrat, quo tela adiposa et muscularis inter se contingentes adpositae sint. Fibrae musculares primitivae in fasciculos comprehensae sunt parallelos et intra cordem, ubi substantia muscularis obtinet, continuo adpositos (*a a*). Exteriora versus fasciculis muscularibus (*a*) tela adiposa intertexta est (*b b*). Externe tandem fasciculi musculares in stratum telae adiposae (*c*) merum et continens subito desinunt.

Magn. Figg. 10 et 11. diam. 220, Fig. 12. diam. 67 ampliata est.

Das Herz war, namentlich an ſeiner rechten Hälfte, mit einer dicken Fettlage bedeckt; von 2—3‴ Durchm., welche offenbar die Muskelſubſtanz beeinträchtigt und verdrängt hatte: letztere hatte kaum 1 Linie Dicke. Das Fett beſtand aus regelmäßigen Fettzellen (Fig. 10.), von ſparſamen Gefäßen durchzogen: die einzelnen Zellen hatten $^1/_{22}$—$^1/_{37}$‴ Durchm., die Mehrzahl $^1/_{30}$‴. Sie enthielten keine kryſtalliniſchen Ablagerungen von Margarin, welche an anderen Stellen des Fettzellgewebes dieſer Leiche, namentlich im Fett der Omenta, ſehr zahlreich waren.

Die Muskelſchicht des Herzens beſtand aus den gewöhnlichen Muskelprimitivbündeln mit undeutlicher Querſtreifung (Fig. 11.): ihr Querdurchmeſſer betrug $^1/_{90}$ — $^1/_{110}$‴, im Durchſchnitt $^1/_{100}$‴.

Fig. 12. erläutert die Art, wie Fett- und Muskelgewebe an der Berührungsſtelle an einander angelagert ſind. Die Muskelprimitivfaſern ſind zu Bündeln vereinigt, welche parallel laufen und im Innern, wo die Muskelſubſtanz vorherrſcht, unmittelbar nebeneinander liegen (*a a*). Weiter nach Außen legen ſich zwiſchen dieſe Muskelbündel (*a*) Partien von Fettzellgewebe (*b b*). Endlich hören nach Außen die Muskelbündel plötzlich auf und machen einer kontinuirlichen Schicht von Fettzellgewebe (*c*) Platz.

Die Figg. 10 und 11. ſind 220mal Durchm. vergr., Fig. 12. 67mal Durchm.

TABULA XXIII.

Laesiones structurae atque texturae renum et partium genitalium.

Fig. 1. Ren gangraena incipiente destructus et pigmento bilis infarctus, hominis ictero gravissimo mortui (cf. Tab. XXII. Fig. 2.).

Renes aeque ac cetera organa colore exquisite flavo interne magis rubescente tincti et mollissimi erant, adeo ut vel levissime contrectati in pulpam fere dissolverentur.

Armatis oculis totum renis textum flavo colore variis locis varie denso et passim in rubrum vergente tinctum vidimus.

Glomeruli Malpighiani parum conspicui (***Fig. 1. a a***), pallide flavi, sanguine prorsus vacui erant. Tubuli uriniferi luculentius prostabant (*b b b*, corticales nimirum, quorum multos in laquei forma reversos videre licet). Et hi flavo colore tincti, hic illic (*) corpusculis sanguinis in iis congestis referti erant. Per renis parenchyma grumi sanguinis coagulati ac decompositi dispersi erant, colore fusco-rufo seu nigrescente, qui destructionis gangraenosae comes est, tincti (*c c*).

Haec, quae hucusque exposui, microscopio 90 diametros referente observata sunt. Foco magis contracto singulos textus partes distinctius vidimus; utpote tubulos uriniferos flavo colore tinctos, epithelio immaturo obductos, multas adipis guttulas, grumos denique sanguinis dissoluti lividique.

Figura nostra lamellam tenuissimam ex substantia corticali cultri Valentini ope excisam offert. In rene sano tubuli uriniferi viam magis rectam, eamque potius paralleli sequuntur; hic propter emollitionem substantiae renalis de normali suo decursu declinarunt et complicati sunt. Glomerulos Malpighianos (*a a*) hic aegerrime, nisi oculis in hisce rebus versatissimis, conspicies.

Fig. 2. Tubuli uriniferi ex renibus sanissimis pueri 8 annorum, tussi convulsiva mortui. Magn. 220 diam.

Renes norma omnibus numeris absolutissima gaudebant. Cum capsula fibrosa deglupti essent, superficies eorum prodiit laevis, reti vasorum, nudis oculis conspicuo instructa.

Pathologiſche Zuſtände der Nieren und Genitalien.

Fig. 1. Anfangende Gangrän der Nieren mit Infiltration von Gallenfarbeſtoff, von einem Manne, der an einem hohen Grade von Icterus ſtarb (ſ. Tab. XXII. Fig. 2.).

— Die Nieren hatten, wie alle Organe, eine intenſiv gelbe Farbe, im Innern mehr röthlich, und waren ſehr weich, ſo daß ſie bei der Berührung faſt zu Brei zerfloſſen.

Unter dem Mikroſkop erſchien das ganze Gewebe der Nieren gelb gefärbt. Die Färbung hatte an verſchiedenen Stellen eine verſchiedene Intenſität: einzelne Partien ſpielten mehr ins Rothe.

Die Malpighi'ſchen Körperchen ſah man nur ſehr undeutlich (Fig. 1. *a a*); ſie waren blaßgelb, ohne alle Spur von Blut. Deutlicher erſchienen die Harnkanäle (*b b b* — hier aus der Rindenſubſtanz, ſo daß man bei vielen die ſchlingenförmigen Umbeugungen wahrnimmt). Auch ſie waren gelb und zeigten ſtellenweiſe Anhäufungen von Blutkörperchen (*). Im Parenchym ſah man Partien von geronnenem und zerſetztem Blut, welche die der gangränöſen Zerſetzung eigenthümliche dunkelroth-braune oder ſchwärzliche Färbung zeigten (*c c*).

Die Vergrößerung iſt 90mal Durchm. Bei ſtärkerer Vergrößerung ſah man die einzelnen Elemente noch deutlicher; die gelbgefärbten Harnkanäle mit unvollkommenem Epithelium, viele Fetttropfen und Koagula eines veränderten, mißfarbigen Blutes.

Die Abbildung ſtellt einen mit dem Doppelmeſſer gemachten feinen Durchſchnitt aus der Kortikalſubſtanz dar. Im Normalzuſtande ſieht man die Harnkanäle geſtreckter und mehr einander parallel verlaufen: hier haben ſie ſich wegen der Weichheit der Nierenſubſtanz verſchoben, ſind in Unordnung gerathen. Die Malpighi'ſchen Körperchen (*a a*) erſcheinen hier ſehr undeutlich, nur einem geübten Auge kenntlich.

Fig. 2. Harnkanäle aus den vollkommen normalen Nieren eines 8jährigen Knaben, der an Keuchhuſten geſtorben. Vergr. 220mal Durchm.

Beide Nieren waren vollkommen normal. Nach abgezogener fibröſer Kapſel erſchien ihre Oberfläche glatt, mit einem ſchon dem bloßen Auge ſichtbaren Gefäßnetz. Durch-





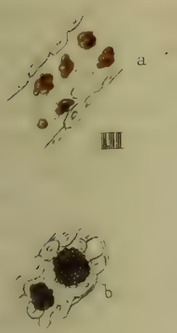





C. Köster et. Jul. Vogel del. C. Berg impr. Numbg H. Bruch sc. Nbg.

In lamellis cultro Valentini abscissis glomerulos Malpighianos (*Fig. 1. a a*) sanguine satis turgentes, tubulos uriniferos egregie conspicuos (*Fig. 2. a b c*) reperimus, hos quidem tenerrimos, ex membrana tenuissima, plane homogenea, coloris ac structurae experte convolutos, utplurimum epithelio celluloso conspicuo obductos (*a* et *c*); singulos pulvere quodam nigrescente aut refertos aut conspersos (*Fig. 2. b*). Cellulae epithelii, quas ex tubulis uriniferis expressimus, tenerrimae erant et nucleis conspicuis praeditae (*d*); passim etiam nuclei nudi, nulla membrana cincti prostabant (*e*). Plerique eorum rotundi seu ovati, singuli in patellas excavati erant. Ubi forte contigerit, ut epithelium ex tubulo urinifero premendo, pellendo et simul eluendo prorsus extricaretur, membrana tubuli tenera, vitrea, structurae expers egregie in conspectum prodiit.

Fig. 3. Frustula tubulorum uriniferorum ex rene viri hydropici, inflammatione renum occulta et lenta laborantis.

Hic casus exemplum obtulit aegrotationis renum inflammatoriae, quae, quoniam signis gravioribus localibus non denuntiatur, plerumque non dignoscitur. Quae cum ita sint, morbi historiam ab eo inde tempore, quo aegrotus curae nostrae sese tradidit, enarrabo.

Adam L., operarius Monacensis, 44 annos natus, homo quadratus, corpore immodice pastus, animo vero imbecillimus, ut idiotam vocasses, d. 15. Febr. 1840 nosocomium Monacense adiit.

Is per totum corpus oedemate tumebat, quod ex 4—5 diebus factum esse dixit. Intumescentiam nulla aegrotatio, nullus inprimis dolor articulorum rheumaticus praegressus fuerat; neque ullo omnino morbo aegrotus antea laboraverat. At vero confitendum est, eum pro animi imbecillitate, quaestionibus nostris de vita ejus ante acta parum satisfecisse; ipse de causa mali sui certi aliquid referre nequit; refrigerium vero accusat.

Oedema per totum corpus diffusum erat; scrotum vero, penis et facies omnium maxime tumebant. Aegrotus tussi vexatur, ea quidem rara ac sicca; de dolore pectoris punctorio, levi quidem, conqueritur. Sonus respiratorius in toto pectoris pariete anteriore diminutus; rhonchus vero non percipitur. Sonus in percutendo paululum obtusus. Cordis soni, propter hydropem pericardii, uti videtur, pariter obtusi, ictus vero eximii vigoris et roboris, sicuti in hypertrophia cordis centrali incipiente observari solent, sed ultra justos fines non resonantes.

Abdomen, etiamsi graviter premeretur et contrectaretur, non dolebat; regio lumbaris autem in utroque, sed dextro inprimis latere, si fortius premeretur, aegrotus dolorem vultu convulso significavit.

Pluries per diem aegrotus materias liquidas viridescentes, bile tinctas vomitu ejiciebat, simul diarrhoea laborabat. Pulsus orgasmum febrilem non indicabat. Urina copiosa, colore normalis, albumine abundabat. Colore pallide flavo tincta

schnitte mit dem Doppelmeſſer zeigten die Malpighi'ſchen Körperchen (Fig. 1. *a a*) ziemlich blutreich: die Harnkanäle waren hier beſonders deutlich (Fig. 2. *a b c*). Sie erſchienen als zarte Röhren, von einer ſehr dünnen, vollkommen homogenen, farb- und ſtrukturloſen Membran gebildet, die meiſten mit einem deutlichen zelligen Epithelium ausgekleidet (*a* und *c*); einzelne mit einer ſchwärzlichen, pulverigen Maſſe erfüllt oder bedeckt (Fig. 2. *b*). Die aus den Harnkanälen herausgedrückten Epithelialzellen waren zart und zeigten deutliche Kerne (*d*); bisweilen ſah man bloße Kerne ohne umgebende Zellenwand (*e*). Die Kerne waren rund oder oval, einzelne napfförmig ausgehöhlt. Wenn es gelang, aus einem Harnkanal durch wiederholtes Preſſen und Drücken und gleichzeitiges Auswaſchen das Epithelium ganz zu entfernen, dann erſchien die zarte ſtrukturloſe, glashelle Membran deſſelben ſehr deutlich.

Fig. 3. Stückchen von Harnkanälen aus der Niere eines Hydropiſchen, der an einer latenten, ſchleichenden Entzündung der Nieren litt.

Der Fall gehört zu einer Art von entzündlichem Leiden der Nieren, welches gewöhnlich überſehen wird, da es keine bedeutenden örtlichen Symptome in ſeinem Gefolge hat: ich theile daher die Geſchichte der Krankheit von der Zeit an mit, wo der Kranke ſich uns zuerſt darſtellte.

Adam L., Taglöhner aus München, 44 Jahre alt, von athletiſchem Körperbau aber höchſt paſtöſem Habitus, ſeinen geringen Geiſteskräften nach dagegen ein vollkommner Idiot zu nennen, trat am 15. Febr. 1840 in das Münchner Krankenhaus.

Er war am ganzen Körper ödematös angeſchwollen und zwar, wie er angab, ſeit 4 — 5 Tagen. Die Geſchwulſt kam ohne vorheriges Unwohlſeyn, namentlich ohne rheumatiſche Gliederſchmerzen: überhaupt war Patient vorher nie krank geweſen. Doch konnte die Anamneſe nur ſehr unvollſtändig erhoben werden, da der Kranke bei ſeinem Idiotismus über ſeine früheren Zuſtände keine genügende Auskunft geben konnte; in Bezug auf die Urſache ſeiner Krankheit kann er nichts Beſtimmtes angeben, vermuthet jedoch eine Erkältung.

Das Oedem war über den ganzen Körper ausgebreitet, namentlich waren Scrotum, Penis und Geſicht ſehr ſtark angeſchwollen. Der Kranke huſtet, jedoch ſelten und ohne Auswurf, er klagt über geringen ſtechenden Schmerz auf der Bruſt. Das Reſpirationsgeräuſch war auf dem ganzen vorderen Umfange der Bruſt vermindert, aber ein Rhonchus nicht zugegen. Auch der Perkuſſionston vermindert. Die Herztöne etwas dumpf, wahrſcheinlich wegen Anweſenheit von Hydrops pericardii: der Herzſtoß dagegen ſehr kräftig und intenſiv, wie bei anfangender Hypertrophia cordis centralis, aber nicht weiter verbreitet als im Normalzuſtande.

Der Unterleib auch bei ſtarkem Drucke nicht ſchmerzhaft, wohl aber die Lumbargegend auf beiden Seiten, namentlich rechts, ſo daß der Kranke bei ſtarkem Drucke darauf das Geſicht verzieht.

Patient erbrach eine grünliche, durch Galle gefärbte Flüſſigkeit einigemale täglich; er litt gleichzeitig an Diarrhöe. Der Puls zeigte kaum Spuren einer fieberhaften Reizung. Der reichlich abgehende, normal gefärbte Urin enthielt viel

erat, paulo opaca; sedimentum modicum flavo-fuscum demittebat; chemice tentata acidam naturam defendebat. Ex analysi quantitativa in partibus millenis ita compositam invenimus;

Albuminis (per 100° siccati).	8,4
Salium fixorum.	5,7
Ureae.	11,5
Reliquarum partium solidarum.	13,2
Aquae et substantiae ad 100° evaporatae.	961,2
	1000,0

Quod ad medendi methodum attinet, remedia emollientia adhibita sunt, cataplasmata abdomini imposita; praeterea sanguinem ex regione lumbari per octo cucurbitulas detraximus.

Diebus sequentibus vomitus ac diarrhoea remissiores, pulsus vero concitatior; aegrotus dolorem capitis accusat, lumbaris etiam regio adhuc dolet. Curatio eadem; cucurbitularum applicatio interdum repetita.

Die 26. febr. aegrotus de capitis dolore gravissimo conquerebatur; febris vehemens erat, pulsus plenus ac durus. Sputa sanguinolenta, spumosa; sonus respiratorius in pulmone sinistro suppressus, nullus vero rhonchus; in dextro pulmone sonus respiratorius clarus. Cordis pulsus dextrorsum amplius resonans, sub sterno fortissimus. Vomitus redierat; urina sanguine rubra; armatis oculis corpuscula sanguinis, parca quidem (haud dubie ex renibus profecta) in illa natare vidimus; ceterum nihil ex ea desedit; acidam naturam servavit. Hujus urinae partes millenae 8,4 partes albuminis cum corpusculis sanguinis (ad 100° siccatas) continuerunt.

Curatio eadem; pro usu interno emulsio propinata est; venae sectio unciarum sex instituta.

Proximo tempore, dum eandem curationem internam prosequeremur, et cucurbitulas repeteremus, febris decrevit, pulsus compositior factus est, oedema faciei cessit. Urina turbida sedimentum fuscum praecipitavit, quod armatis oculis sanguinem decompositum esse cognovimus. Die 3. martii urinam denuo accuratius exploravimus; nunc clara erat, aurantiaco-flava, cum sedimento rubro-fusco. Hoc quidem, quod microscopium docuit, ex crystallis acidi urici, nonnullis corpusculis sanguinis, parvis grumis sanguinis coagulati, atque epithelio tessellato, constitit. Ceterum urina acida erat. Chemica analysi albuminis atque ureae partes ratas sciscitantes, invenimus in millenis partibus:

Albuminis una cum sanguine.	2,5
Ureae.	10,9

Pond. specif. urinae . . . 1009,8.

Per sequentem hebdomadem aegroti status universalis tolerabilior, febris nulla; urina minus sanguinolenta.

Ab 11. inde martii oedema, superiorum inprimis corporis partium, iterum crevit; respirationis difficultas gravissima fuit. Urina turbida, d. 14. martii sanguine rubra; sedimentum ejus ex acido urico, corpusculorum sanguinis discretorum copia, et parvis grumis sanguinis coagulati congestum erat. In millenis urinae partibus 2 p. albuminis siccati cum sanguine admixto contentae.

Eiweiß. Er war blaßgelb, etwas trübe, mit einem gelbbräunlichen nicht sehr reichlichen Sediment, reagirte deutlich sauer. Eine quantitative Analyse desselben ergab in 1000 Theilen:

Eiweiß (bei 100° getrocknet).	8,4
Feuerbeständige Salze.	5,7
Harnstoff.	11,5
Uebrige feste Bestandtheile.	13,2
Wasser und bei 100° flüchtige Substanz.	961,2
	1000,0

Die Behandlung bestand in Verabreichung emollirender Arzneien, Application eines Kataplasma auf den Unterleib und örtlicher Blutentziehung durch 8 Schröpfköpfe in der Lumbargegend.

In den nächsten Tagen ließen Erbrechen und Diarrhöe nach: der Puls war stärker, fieberhaft gereizt; der Kranke klagt über Kopfweh, die Lumbargegend ist noch schmerzhaft. Die Behandlung dieselbe: die Application der Schröpfköpfe wird von Zeit zu Zeit wiederholt.

Am 26. Febr. klagte der Kranke über heftiges Kopfweh; das Fieber stark, der Puls voll und hart. Blutiger, schaumiger Auswurf: in der linken Lunge vermindertes Respirationsgeräusch, aber kein Rhonchus; in der rechten das Respirationsgeräusch normal. Der Herzschlag nach rechts verbreitet, namentlich sehr stark unter dem Sternum. Das Erbrechen hatte sich wieder eingestellt. Der Urin war blutroth: er zeigte unter dem Mikroskop sparsame Blutkörperchen (offenbar aus den Nieren), außerdem kein Sediment, reagirte sauer. 1000 Theile dieses Urines enthielten 8,4 Theile Eiweiß mit Blutkörperchen (bei 100° getrocknet).

Behandlung dieselbe: innerlich eine Emulsion; eine Venäsektion von 6 Unzen.

In den nächsten Tagen nahm unter derselben inneren Behandlung und bei Wiederholung der Schröpfköpfe das Fieber ab, der Puls wurde ruhiger, das Oedem des Gesichtes verschwand. Der Urin wurde trüb mit einem braunen Sediment, das die mikroskopische Untersuchung als zersetztes Blut erkannte. Am 3. März wurde derselbe wieder genauer analysirt: er war hell, stark orange gefärbt, mit röthlich-braunem Sediment. Letzteres bestand, wie eine mikroskopische Untersuchung ergab, aus Krystallen von Harnsäure, einzelnen Blutkörperchen, kleinen Blutgerinnseln und Pflasterepithelium. Der Urin reagirte sauer. Durch eine Analyse wurde sein Gehalt von Eiweiß und der an Harnstoff bestimmt: es fanden sich in 1000 Theilen:

Eiweiß, nebst Blut.	2,5
Harnstoff.	10,9

Spec. Gewicht des Urines . . . 1009,8.

Während der folgenden Woche das Allgemeinbefinden leidlich, kein Fieber, der Urin enthielt wenig Blut.

Vom 11. März an nahm die Geschwulst, namentlich an der oberen Körperhälfte, wieder zu: sehr bedeutende Respirationsbeschwerden. Der Urin trübe, der am 14. gelassene war blutroth, enthielt ein Sediment aus Harnsäure, vielen einzelnen Blutkörperchen und kleinen Blutgerinnseln: 1000 Theile enthielten 2 Theile trockenes Eiweiß mit Blut.

Diuretica ordinavimus: infusum herbae digitalis cum kali acetico.

D. 23. martii. Urina clara, pallide flava; sedimentum fuscum, ex sanguinis corpusculis, sanguine coagulato grumoso et crystallis acidi urici compositum. Urina albumen continuit, ebulliendo coagulatum, colore vero minus fusco-rubro tinctum; sanguinis igitur parum immixtum erat.

Urina copiosissime missa est; oedema vero tantum aberat ut dissiparetur, ut potius indies cresceret. Albuminis parcissima adhuc in urina portio.

Die 5. aprilis. Urina clara, at opali nitorem adsimulans; sedimentum parcum fuscum. Albuminis perparum edidit.

Die 9. et 10. aprilis denuo sanguinolenta fuit.

Per hebdomades sequentes aegroti status vicissitudines quam maxime contrarias subiit; modo febris vehementissima erat, modo pulsus plane tranquillus, appetitus optimus. Urina jam rubra, sanguine coagulato permixta, jam clara, parum albuminis continens (d. 11. maji in partibus millenis non nisi 0,75 albuminis cum paucis corpusculis sanguinis et grumis sanguinis coagulati inerant). Oedema vero indies crevit aeque ac respirationis difficultas, ita ut aegrotus d. 28. maji suffocatione interficeretur.

Sectio cadaveris. In pectoris cavo magna copia seri flavi collecta, cavum pleurae dextrae inprimis illo plenissimum. Quo quidem hydrothorace pulmo dexter adeo compressus erat et interiora ac superiora versus repulsus, ut ambitu pugnum virilem vix sesqui aequaret. Substantia pulmonis compacta, aëre prorsus exhausta, pauco sanguine referta. Sinistrae pleurae cavum sero minus, majori tamen ejus copia plenum, quam par est; pulmo sinister superius oedemate tumidus, inferius sanguine obrutus.

Pericardium sero distensum. Cordis ambitus admodum auctus, parietes ejus justo crassiores, ita ut in ventriculo sinistro $^3/_4$—1″, in dextro 2—3‴ exaequarent. Uterque ventriculus valde dilatatus.

Seri flavi in abdomine quoque magna copia fuit.

Hepar perparvum; cellulas ejus armatis oculis pigmento bilis perflavo et granuloso refertas vidimus.

Reliqua abdominis organa sana. Ventriculus tumore fibroide obsessus erat forma ac magnitudine amygdalum aequante.

Renis sinistri superficies exsudato gelatinoso obducta erat, sero sanguinis puta, quo tela capsulae cellulosa madebat. Duobus ureteribus ren ille praeditus erat, inferius in unum coalitis. Parenchyma ejus a norma recedebat; substantia enim corticalis dura, compacta, indistincte granulosa, coloris albi erat, et a medullari substantia laete rubra accuratissime divisa.

Penitiore autem renis disquisitione haec edocti sumus. Substantiam corticalem, cum incisa esset, 2, 3—4‴ crassam, albo-flavescentem, punctulis et lineis rubris (vasis sanguiferis) variegatam, admodum compactam, lardo similem invenimus. Microscopio adhibito parenchyma sanguine pervacuum, non vero destructum apparuit. Glomeruli Malpighiani satis conspicui erant, vasa eorum longe minus quam par est sanguine repleti. Tubuli uriniferi et parum conspicui erant, et multo difficilius quam in rene sano explicari poterant. Textus fibrina exsudata amorpha ubique perfusus

Es wurden Diuretica gereicht (Infus. herbae digital. mit Kali acet.).

Der Urin vom 23. März war hell, blaßgelb, mit braunem Sediment. Dieses bestand aus Blutkörperchen, kleinen Blutkoagulis und Krystallen von Harnsäure. Der Urin enthielt Eiweiß, das beim Kochen koagulirte, aber nur sehr schwach bräunlich-roth gefärbt war, enthielt also nur wenig Blut.

Die Diuresis wurde reichlich, doch nahm die ödematöse Anschwellung eher zu als ab. Der Eiweißgehalt des Urines war sehr unbedeutend.

Am 5. April war der Harn hell, doch opalisirend, mit sehr geringem braunen Sediment. Er enthielt nur noch sehr wenig Eiweiß.

Am 9. und 10. wurde er wieder blutig.

Das Befinden schwankte in den folgenden Wochen von einem Extrem zum andern, bald starkes Fieber, bald keine Spur von Reizung des Pulses und starker Appetit. Der Urin bald roth, mit Blutkoagulis, bald hell, mit sehr wenig Eiweiß (am 11. Mai enthielt er in 1000 Theilen nur 0,75 Eiweiß mit einzelnen Blutkörperchen und sparsamen Koagulis). Aber das Oedem nahm beständig zu, ebenso die Respirationsbeschwerden, und der Kranke starb am 28. Mai suffokatorisch.

Sektion. In der Brusthöhle sehr viel gelb gefärbtes Serum, namentlich die rechte Pleurahöhle ganz damit erfüllt, die rechte Lunge in Folge dieses Hydrothorax komprimirt nach Innen und Oben, kaum $1^1/_2$ Mannsfäuste groß. Ihre Substanz sehr kompakt, ohne alle Luft, mit wenig Blut. In der linken Pleurahöhle etwas weniger Serum, doch immer noch viel mehr als gewöhnlich: die linke Lunge oben ödematös, der untere Lappen hyperämisch.

Im Herzbeutel viel Serum. Das Herz stark vergrößert und seine Wände verdickt; die des linken Ventrikels hatten eine Dicke von $^3/_4$ — 1 Zoll, die des rechten von 2 — 3 Linien. Beide Ventrikel überdies sehr erweitert.

Auch in der Unterleibshöhle sehr viel gelb gefärbtes Serum.

Die Leber klein: ihre Zellen erschienen unter dem Mikroskop mit körnigen Ablagerungen von intensiv gelbem Gallenfarbestoff erfüllt.

Die übrigen Unterleibsorgane normal. Der Magen enthielt ein Fibroid von der Größe und Form einer Mandel.

Die linke Niere an der Oberfläche mit gallertartigem Exsudate bedeckt (Blutserum, in das Zellgewebe der Kapsel infiltrirt). Sie hatte zwei Ureteren, die sich nach unten in einen vereinigten. Ihr Parenchym verändert: die Rindensubstanz hart, fest, schwach granulirt, von weißer Farbe, sehr bestimmt von der lebhaft rothen Medullarsubstanz abgegrenzt.

Eine genauere Untersuchung ergab Folgendes: die Kortikalsubstanz erschien auf dem Durchschnitte 2, 3 — 4 Linien dick, gelblich-weiß, mit einzelnen rothen Punkten und Linien (Blutgefäßen), sehr fest und speckig. Das Parenchym erschien unter dem Mikroskop sehr blutleer, doch unverändert. Die Malpighi'schen Körperchen deutlich, aber ihre Gefäße viel ärmer an Blut als im Normalzustande. Die Harnkanäle undeutlich, ließen sich nicht so leicht isoliren, als bei einer normalen Niere. Das Gewebe schien durch eine gleichmäßige Ablagerung von amorphem Faserstoffexsudat verdichtet zu seyn.

et eadem condensatus videbatur. Cellulae granulosae, purisve corpuscula, utpote inflammationis effectus novas formas auspicantes, nusquam prostabant.

Substantia medullaris laete rubra, et pariter densa atque compacta erat. Armatis oculis vasa ejus sanguine liquido plena vidimus.

Tubuli uriniferi medullares egregie conspicui, ex membrana tenerrima pellucidissima, interne cellulis epithelialibus nucleigeris obducta, convoluti erant (*Fig. 3.*). Aliis locis acervos globulosos granulorum fuscorum (cellularum granulosarum — *Fig. 3. b*) continebant, aliis vero locis granula fuscorubra, haud dubie sanguinis decompositi residua (*Fig. 3. a*). Nihil praeterea abnormis aderat, nisi quod fibrina exsudata amorpha tubulis passim interjecta videretur.

Ren dexter justo minor erat; parenchyma ejus eodem modo ac sinistri a norma alienum, ex inflammatione chronica et fibrina exsudata in parenchymate deposita.

Fig. 4. morbum inflammatorium illustrat, qui, etsi renes haud infrequenter afficiat, tamen haud facile dignoscitur, nisi urina microscopio explorata.

Etenim urina, quae modo sanguinolenta est, modo normalis coloris, nunquam autem ab initio non turbida, dum in vase sine ulla agitatione asservatur, sedimentum albo-flavescens demittit, quo facto clara ac limpida est. Sedimentum non mucosum est, in urina agitando facile dispergitur, eamque turbat, donec, sedimento denuo demisso, iterum clara fit. Urina modo abundat albumine, unde ebulliendo coagulatur, modo parum ejus continet, raro prorsus eo libera est.

Sedimentum si microscopio inspexeris, ex coagulis decoloribus cylindricis (*Fig. 4.*) congestum videbis, quae diametro ac forma tubulis renum uriniferis (cf. Fig. 1—3.) plane accommodata sunt. Quemadmodum tubuli uriniferi renum sanorum, ita et haec coagula frustula epithelii includunt, nonnunquam granula quoque ferruginei coloris (sanguinem decompositum, sicuti in *Fig. 3. a*). Coagula kali caustico facile, acido acetico difficilius solvuntur; sed acido addito cellulae epitheliales, coagulis contentae luculentius in conspectum prodeunt.

Nemo fere dubitabit, cylindros illos ex fibrina coagulata in tubulis uriniferis formari, eosque, dum coagulantur, epithelii tubulorum frustula amplecti; unde etiam mirum non est, eos, simulac una cum urina e renibus excernuntur, canalium, in quibus nati sunt, formam referre. Longitudo earum varia est, nonnunquam plures lineas aequat; latitudo diametro tubulorum uriniferorum respondet, utpote inter $^1/_{90}$—$^1/_{200}$‴ varians.

Cylindris non raro magna copia corpusculorum puris addita est; quod quidem tum crediderim fieri, cum et calyces renum et ureteres inflammatione correpti fuerint.

Equidem urinam, ita comparatam in decem circiter aegrotis observavi, quos omnes, cum accuratius inquirerem, renum malo affectos esse symptomata declararunt, dolor inprimis in renum regione fortiter pressa atque contrectata excitatus. Monendum tamen, aegrotationem universalem semper levissimam fuisse, duobus casibus exceptis, in quibus urina ab aliis medicis extraneis mihi commissa est, quam

Weiter entwickelte Entzündungsprodukte sah man nicht, weder Körnchenzellen noch Eiterkörperchen.

Die Medullarsubstanz war lebhaft geröthet, ebenfalls derb und fest. Unter dem Mikroskop erschienen ihre Gefäße mit ungeronnenem Blute erfüllt.

Die Harnkanäle waren sehr deutlich, aus einer zarten glashellen Membran mit inneren kernhaltigen Epithelialzellen zusammengesetzt (Fig. 3.). Stellenweise enthielten sie in ihrem Innern dunkle kugelförmige Körnchenhaufen (Körnchenzellen — Fig. 3. *b*), an anderen Stellen saßen in ihnen braun-gelbe Körnchen, offenbar Reste zersetzten Blutes (Fig. 3. *a*). Außerdem sah man nichts Abnormes, doch schien hie und da zwischen sie amorphes Faserstoffexsudat abgelagert.

Die rechte Niere war klein: ihr Parenchym zeigte dieselbe Veränderung wie das der linken — chronische Entzündung mit Ablagerung von Faserstoffexsudat ins Parenchym.

Fig. 4. erläutert eine nicht gerade seltene entzündliche Krankheit der Nieren, deren Diagnose in der Regel nur durch eine mikroskopische Untersuchung des Urines möglich wird.

Der Urin — bald blutig, bald von normaler Farbe, immer aber im Anfange trübe — läßt beim ruhigen Stehen ein weiß-gelbliches Sediment fallen, wodurch er klar und hell wird. Dieses Sediment ist nicht schleimig, beim Umschütteln zertheilt es sich leicht im Urin, wodurch dieser trübe wird und sich erst nach einiger Zeit, wenn sich der Niederschlag aufs Neue gebildet hat, wieder klärt. Der Urin enthält bald viel Eiweiß, und gerinnt dann beim Kochen, oder er enthält davon nur wenig, selten gar Nichts.

Unter dem Mikroskop erscheint das Sediment aus farblosen Koagulis von cylindrischer Form (Fig. 4.) gebildet, deren Durchmesser und Gestalt ganz den Harnkanälen der Nieren entspricht (vgl. Fig. 1—3.). Sie enthalten, wie die Harnkanäle normaler Nieren, Partien von Epithelium eingeschlossen, bisweilen auch rostfarbige Körnchen (verändertes Blut, — ganz wie Fig. 3. *a*). Diese Koagula lösen sich in kaustischem Kali leicht auf, in Essigsäure schwieriger; aber durch dieses Reagens treten die in ihnen enthaltenen Epithelialzellen deutlicher hervor.

Es ist wohl kaum zweifelhaft, daß diese cylindrischen Partien Faserstoffkoagula sind, welche sich in den Harnkanälen bilden, bei ihrer Gerinnung einen Theil des Epithelium jener Kanäle mit einschließen und wenn sie dann mit dem Urin ausgeleert werden, die Form der Kanäle, in denen sie sich gebildet, an sich tragen. Ihre Länge ist unbestimmt: sie beträgt oft mehrere Linien: ihre Breite entspricht der der Harnkanäle: sie schwankt zwischen $^1/_{90}$—$^1/_{200}$‴.

Bisweilen ist neben ihnen eine große Menge von Eiterkörperchen zugegen — wahrscheinlich dann, wenn die Entzündung sich auf das Nierenbecken und die Ureteren ausgebreitet hat.

Ich habe diese Erscheinung bei etwa 10 Kranken beobachtet; immer lassen sich bei sorgfältiger Untersuchung Symptome eines Nierenleidens auffinden, namentlich Schmerz bei tiefem Druck in der Nierengegend; aber immer war das Allgemeinleiden unbedeutend, zwei Fälle ausgenommen, wo mir der Urin von entfernten Aerzten zur Untersuchung eingesandt wurde. Einer von diesen 2 Fällen verlief tödtlich, wahrscheinlich wegen anderer

explorarem. Horum casuum unus in mortem exiit, propter alias forte affectiones cum ipsa conjunctas; cadaveris sectio quid docuerit, doleo non sufficienter mihi innotuisse*).

Fig. 4. *A*, *B* et *C* ejusmodi coagula ex sedimentis urinae plurium aegrotorum offerunt, uti microscopio 220 diametros referente apparent.

D corpuscula puris sedimento simul insita.

E eadem corpuscula acido acetico perfusa, unde nuclei illis proprii in conspectum prodeunt.

Fig. 5. Fragmenta calculorum prostatae, quibus horum concrementorum structura interna, color, compages crystallina, strata corticalia sensim sensimque superposita illustrantur. Magn. 90 diam.

Baro de M., senex 70 annorum, calculis vesicae cruciatus, methodo lithotriptica curatur, qua pluries adhibita multa calculorum fragmenta ejiciuntur. Brevi post inflammatio penis accedit, haud dubie ex laesione urethrae acutis calculorum fragmentis irritatae. Inflammatio gangraenam, gangraena mortem accelerat.

Cadavere dissecto renes et ureteres sanos, in vesica autem plures calculos, ejusque tunicam mucosam mollem ac tumidam reperimus. Urethra dilatata erat, prope fossam navicularem in saccum extensa ovum columbinum ambitu aequantem, plura calculorum fragmenta continentem. Penis textus undique gangraena correptus et sanie perfusus erat.

Medius prostatae lobus, in vesicam prominens, massa albo-flavescenti incrustatus erat, quae, quod exploratio chemica et microscopica docuit, inprimis ex crystallis phosphatis ammonico-magnesici constitit.

Prostata ambitu multum aucto pomum borsdorfianum aequabat. Parenchyma ejus densum erat, tendinosum, et sub microscopio ex fibris junctoriis contextum apparuit. Interne multis foveis excavata erat, tunica mucosa obductis, lapillos continentibus, qui a minimis inde granulis ad pisi ambitum usque magnitudine variabant. Minores colore hyacinthino rubro, majores fusco praediti aut ejus expertes erant, superficie multangulo-resecta. Armatis oculis eos crystallinos esse vidimus, ex stratis corticalibus orbicularibus compositos, coloris partim nullius partim flavescentis (*Fig. 5.*). Acido nitrico solvebantur effervescendo; solutione perfecta nihil restitit nisi residuum organicum tenerrimum.

Fig. 6. 7 et *8.* Hypertrophia penis ex morbosa telae cellulosae luxurie. Magn. 220 diam. (Cf. Tab. IV. Fig. 4.)

Hypertrophia octo abhinc annis ex phimosi orta et sensim aucta fistulam urinariam procreaverat, quamobrem aeger consensit, ut penis amputatione auferretur. Penis in posteriori parte amputatus ambitu $7^1/_2$″ aequabat; textum ejus internum fibrosum et quidem microscopio adhibito e fibris telae cellulosae conflatum deprehendimus.

Fig. 6 et *8.* Portiones telae cellulosae penis hypertrophici. Inter fibras junctorias larga blastematis copia

*) Recentissimis autem temporibus pluries mihi contigit, ut has observationes repeterem. Quarum in una cum morbus letalis esset, cadaver dissecare potui. Substantiam renum corticalem coagulis granulosis copiosissimis refertam inveni.

Komplikationen, aber ich konnte leider über die Resultate der Sektion keine befriedigende Auskunft erhalten*).

Fig. 4. *A*, *B* und *C* stellen solche Koagula aus den Urinsedimenten verschiedener Patienten dar, wie sie bei einer Vergrößerung von 220mal Durchm. erscheinen.

D gleichzeitig vorhandene Eiterkörperchen.

E dieselben Eiterkörperchen mit Essigsäure behandelt, wodurch ihre charakteristischen Kerne erscheinen.

Fig. 5. Bruchstücke von Prostatasteinen, um ihre innere Struktur und Farbe, ihren krystallinischen Bau und schichtenförmig schalige Absonderung zu zeigen, 90mal Durchm. vergr.

Herr von M., ein alter Mann von 70 Jahren, litt an Blasensteinen. Er unterwarf sich der Lithotripsie und nach mehreren Operationen wurden viele Steinfragmente entleert. Einige Zeit darauf entwickelte sich eine Entzündung des Penis (wahrscheinlich in Folge des Durchtrittes scharfkantiger Steinfragmente durch die Harnröhre). Die Entzündung führte zur Gangrän, diese zum Tode.

Bei der Sektion fand man die Nieren und Ureteren normal. In der Blase mehrere Steine: ihre Schleimhaut aufgelockert. Die Urethra erweitert; in der Gegend der Fossa navicularis eine sackförmige Erweiterung der Urethra von der Größe eines Taubeneies, in ihr mehrere Steinfragmente. Das Gewebe des Penis ringsum gangränös, mit Jauche infiltrirt.

Der mittlere, in die Blase vorragende Lappen der Prostata war mit einer gelblich-weißen Masse inkrustirt: diese bestand, wie die mikrochemische Untersuchung zeigte, hauptsächlich aus Krystallen von phosphorsaurer Ammoniak-Magnesia.

Die Prostata stark vergrößert, vom Umfang eines Borsdorfer Apfels. Ihr Gewebe dicht, sehnig: es erschien unter dem Mikroskop aus Bindegewebsfasern zusammengewebt. In ihrem Innern sehr viele mit Schleimhaut ausgekleidete Höhlen: in diesen fanden sich viele Steinchen von der Größe eines kleinen Sandkorns bis zu der einer Erbse. Die kleinen waren hyazinthroth, die großen bräunlich oder farblos: sie erschienen facettirt, unter dem Mikroskop krystallinisch, aus concentrisch schaligen Lagen gebildet, theils farblos, theils von gelblicher Farbe (Fig. 5.). Diese Steine lösten sich in Salpetersäure unter Aufbrausen: es blieb nach vollendeter Einwirkung der Säure nur ein sehr zarter organischer Rückstand übrig.

Fig. 6. 7 und *8.* Hypertrophie des Penis durch Neubildung von Zellgewebe, 220mal Durchm. vergr. (Vgl. Tab. IV. Fig. 4.)

Die Hypertrophie war in Folge einer Phimose entstanden und bestand bereits seit 8 Jahren. Sie gab Anlaß zu einer Urinfistel, weshalb sich der Kranke entschloß, in die Amputation des Penis zu willigen. Der an seinem hinteren Theile amputirte Penis hatte einen Umfang von $7^1/_2$ Zoll, und zeigte im Innern ein gleichmäßiges fibröses Gefüge, das unter dem Mikroskop hauptsächlich aus Zellgewebsfasern bestand.

Fig. 6 und *8.* Partien aus dem hypertrophischen Zellgewebe des Penis. Zwischen die normalen Zellgewebsfasern

*) In neuester Zeit hatte ich mehrmals Gelegenheit, diese Beobachtungen zu wiederholen. Ein Fall verlief tödtlich, und ich konnte die Sektion machen. Die Nieren zeigten reichliche körnige Ablagerungen in die Kortikalsubstanz.

effusa erat, partim plane amorphi, partim formationem jamjam subeuntis. Aliis enim locis cellulae progenitae erant magnae, subrotundae, nucleis praeditae; quarum *Fig. 6.* plures species offert; aliis cellulae prostabant caudatae in fibras junctorias proxime conformandae (*Fig. 8. a*); aliis denique tela junctoria prorsus matura apparuit (*Fig. 8. b*).

Plures in hoc textu hypertrophico portiones erant, eaeque pisi ambitum non excedentes, mollioris substantiae, quam reliqua esset. Quae cum armatis oculis perlustrarentur, cellularum congeries esse apparuit, parvarum quidem, variae formae, partim epithelio cylindrico (*Fig. 7. a*), partim strato recentissimo epithelii tessellati similium, quo glandularum canales obducuntur (*Fig. 7. b*). Cui massae molli cum acidum aceticum affunderetur, inter cellulas mucosa substantia coagulata est. Cellulae minores acido solutae sunt, nucleos relinquendo (*Fig. 7. c*). Num massae illae molles contentum fuerint condensatum, quo folliculi mucosi turgerent, nescio an eo probetur, quod in nonnullos horum folliculorum specillum immittere idque extrorsum ducere potuerim, ita ut in superficie penis iterum emergeret.

Glandis penis substantia praeter fasciculos telae junctoriae, quae ipsi intexti essent, fere prorsus ex blastemate amorpho constitit. Quod cum acido acetico perfunderetur, permulti cellularum nuclei undique emerserunt dense adpositi (*Fig. 7. d*).

Fig. 9. Cellulae ex substantia testiculi degenerantis, fungi medullaris, uti videbatur, seges. Magn. 220 diam.

Carolus St., vir 29 annorum, sanitate semper bona gavisus, infectione syphilitica immunis, ex 4—5 annis intumescentia testiculi dextri sensim crescente, et hydrocele laboravit. Nullas molestias inde tulit, nisi dolores vage pungentes interdiu redeuntes; pressione vero nullus dolor incitabatur. Scroti punctio pluries repetita hydrocelen per breve tantum tempus diminuit; quamobrem aegrotus consensit, ut testiculus exstirparetur.

Testiculus ambitu parum auctus longitudine $2^1/_2$″, latitudine 15‴, diametro transversa 20‴ exaequavit; formam ovatam, quae ipsi solemnis est, nullis tuberibus gibbosam, servaverat. Epididymis vero magnitudine ita excesserat, ut ovum columbinum aequaret, et gibbosa erat. Testiculus albuginea normali obductus cum tunica vaginali passim concretus erat; epididymis nullo vinculo impedita, adipis speciem referebat. Quae cum recens discissa esset, adiposa erat, sicuti tela adiposa apparet. Simili modo testiculus comparatus erat, punctulis vero lucidioribus albis notatus. Textus testiculi in homogeneum confusus videbatur; ductum seminalium nulla vestigia. Substantia ubique steatoma seu lardum adsimulabat, attactu adiposa erat.

Microscopio adhibito substantia epididymidis, telae adiposae speciem omnino referens, ingentem copiam cellularum minimarum et pallidarum, nucleo praeditarum prodidit (*Fig. 9.*). Quae quidem substantiae longe maximam partem constituentes, cum eluerentur, massa amorpha videbatur. Cellulae perpallidae erant, $^1/_{300}$—$^1/_{150}$‴, nuclei $^1/_{600}$—$^1/_{800}$‴ diam. aequabant. Acido acetico non solvebantur; massa vero mucosa, in qua immersae erant, coagulabatur. Ammoniaco autem et cellulae solvebantur et massa amorpha, in qua immersae erant, eo usque emolliebatur, ut denique visui subduceretur. Quascunque tewar ein Blastem in reichlicher Menge abgelagert. Es erschien theils ganz amorph, theils zeigte es bereits anfangende Organisation. Diese bestand an einigen Stellen in Bildung großer rundlicher Zellen mit Kernen, von denen Fig. 6. verschiedene Formen darstellt; — an anderen Stellen erschienen geschwänzte Zellen (im Uebergang in Zellgewebsfasern begriffen — Fig. 8. *a*); an noch anderen ausgebildetes Zellgewebe (Fig. 8. *b*).

In dieser hypertrophischen Masse fanden sich kleine erbsengroße Stellen, wo die Masse weicher war. Diese bestanden, mikroskopisch untersucht, aus Anhäufungen von kleineren Zellen von verschiedener Form, theils dem Cylinderepithelium ähnlich (Fig. 7. *a*), theils der jüngsten Schicht des Pflasterepithelium in den Drüsenkanälen (Fig. 7. *b*). Durch Essigsäure gerann in dieser weichen Masse zwischen den Zellen eine schleimähnliche Substanz. Die kleineren Zellen wurden durch dieses Reagens aufgelöst, mit Zurücklassung von Kernen (Fig. 7. *c*). Waren diese weichen Massen vielleicht der verdickte Inhalt angefüllter Schleimbälge? wenigstens ließ sich von einigen derselben aus eine feine Sonde nach Außen vorwärts schieben, die an der Oberfläche des Penis wieder zum Vorschein kam.

Die Substanz der Glans penis bestand neben einzelnen Zellgewebsbündeln fast ganz aus amorphen Blastem. Durch Behandlung mit Essigsäure erschienen in demselben überall sehr viele dicht aneinanderliegende Zellenkerne (Fig. 7. *d*).

Fig. 9. Zellen aus der Masse eines degenerirten Hoden, wahrscheinlich anfangender Markschwamm, 220mal Durchm. vergr.

Carl St., ein junger Mann von 29 Jahren, immer wohl, ohne syphilitische Ansteckung, litt seit 4—5 Jahren an einer allmälig zunehmenden Anschwellung des rechten Hoden, verbunden mit Hydrocele. Er empfand daran blos von Zeit zu Zeit flüchtige Stiche, der Druck war nicht schmerzhaft. Mehrmalige Punktion bewirkte blos vorübergehende Erleichterung der Hydrocele; der Kranke willigte deshalb endlich in die Exstirpation des Hoden.

Der Hode erschien wenig vergrößert ($2^1/_2$ Zoll lang, 15‴ breit, 20‴ dick), hatte noch seine regelmäßige Eiform, ohne Höcker. Der Nebenhode dagegen war bedeutend vergrößert, von der Größe eines Taubeneies, höckerig. Der Hode, mit der normalen Albuginea überzogen, war stellenweise mit der Tunica vaginalis verwachsen, der Nebenhode frei, fettglänzend. Auf dem frischen Durchschnitt erschien der Nebenhode fettig, wie dichtes Fettgewebe, der Hode ähnlich, mit helleren weißen Punkten: das Gewebe erschien vollkommen homogen, von den Saamenkanälen keine Spur. Die Consistenz des Hoden war überall die des Steatomes oder Speckes; die Masse fühlte sich fettig an.

Mikroskopisch untersucht zeigten die Partien des Nebenhoden, welche ganz das Aussehen von Fettzellgewebe hatten, eine unendliche Menge kleiner blasser Zellen (Fig. 9.) mit Kern. Sie bildeten bei weitem die Hauptmasse der Substanz: wurden sie ausgewaschen, so schien eine amorphe Masse zurückzubleiben. Die Zellen waren sehr blaß, maßen $^1/_{300}$—$^1/_{150}$‴ Durchm., ihre Kerne $^1/_{600}$—$^1/_{800}$‴. Durch Behandlung mit Essigsäure wurden die Zellen nicht aufgelöst; neben ihnen gerann aber eine schleimähnliche Masse. Durch Ammoniak wurden die Zellen aber aufgelöst, ebenso die amorphe Masse, worin die Zellen

sticuli portiones iisdem tentaminibus subjiceremus, eas omnes eodem modo affici observavimus; easdem cellulas, ac epididymis, larga copia exhibuerunt.

Tam in testiculo, quam in epididymide textum hic illic per ambitum lentis aut pisi colore magis flavum, substantia compactiorem et firmiorem invenimus. Eos locos cum microscopio exploraremus, cellulis non refertos, sed ex massa plane amorpha, lardo simili, multisque adipis guttulis conspersa constitutos vidimus. Acido acetico massa illa plane emollita est et pellucida facta.

Aliae testiculi portiones, coloris magis albescentis, compagis tendinosae, ex fibris contextae erant.

Neque ductuum seminalium, neque filorum spermaticorum ulla vestigia deteximus.

Patet igitur, testiculum omnem omnino in pseudoplasma conversum fuisse, cujus structura parum processerat; quamobrem et interpretari illud et nomine donare perdifficile erat.

Fig. 10 et *11.* Tumor uteri fibroides, microscopio exploratus. Magn. 220 diam.

Mulier hernia incarcerata moritur; cadavere dissecto tumor parvus fibroides invenitur, nucem avellanam ambitu aequans, petiolo crasso in superficie uteri insertus.

Fig. 10. structuram lamellae tenuissimae cultello Valentini exsectae offert: fibras latas propter confusionem minus conspicuas, nucleis impositis praeditas. Singulae, quas evolvimus fibrae (*) cum normalis uteri fibris prorsus convenerunt (cf. Tab. IV. Fig. 6. seqq.).

Fig. 11. aliam lamellam acido acetico perfusam offert. Fibrae disparuerunt, nuclei vero luculentius prostant, et, quam viam fibrae antea secutae sint, indicant.

abgelagert waren, vollkommen erweicht, so daß sie zuletzt für das Auge verschwand. Partien aus verschiedenen Theilen des Hoden verhielten sich ganz ähnlich; sie zeigten dieselben Zellen wie der Nebenhode in großer Menge.

Einzelne Stellen des Hoden und Nebenhoden (von der Größe einer Linse oder Erbse, hie und da im Parenchym zerstreut) unterschieden sich durch eine mehr gelbe Farbe und waren fester, derber. Diese zeigten unter dem Mikroskop keine Zellen, bestanden vielmehr aus einer vollkommen amorphen, speckigen Masse mit vielen Fetttröpfchen, welche durch Essigsäure ganz erweicht und durchsichtig wurde.

Andere Stellen von mehr weißlicher Farbe und sehniger Beschaffenheit bestanden aus Fasern.

Von Saamenkanälen und Saamenthierchen nirgends eine Spur.

Der ganze Hode war also in ein Pseudoplasma umgewandelt, dessen Organisation noch sehr wenig fortgeschritten war und dessen Deutung und Benennung daher sehr zweifelhaft bleiben muß.

Fig. 10 und *11.* Mikroskopische Ansicht eines Fibroid des Uterus, 220mal Durchm. vergr.

Eine an einem eingeklemmten Bruch verstorbene Frau zeigte am Uterus ein kleines Fibroid von Haselnußgröße, welches an einem dicken Stiel an der Oberfläche der Gebärmutter aufsaß.

Ein feiner Durchschnitt mit dem Doppelmesser zeigte die Anordnung, welche Fig. 10. nachbildet — breite, in ihrem Ensemble undeutliche Fasern mit aufsitzenden Kernen. Isolirte Fasern (bei *) hatten ganz das Ansehen der normalen Fasern des Uterus (vgl. Tab. IV. Fig. 6. ff.).

Fig. 11. stellt einen anderen feinen Durchschnitt des Fibroids dar, wie er nach der Behandlung mit Essigsäure erscheint. Die Fasern sind verschwunden, ihre Kerne treten aber deutlicher hervor und zeigen noch die frühere Richtung der Fasern.

TABULA XXIV.

Laesiones structurae atque texturae cutis telarumque subjacentium.

Fig. 1—9. Elementa textus carcinomatis labialis, quo vir quidam ex causis, quarum ipse nescius erat, correptus et excisione liberatus est.

Portio (labii inferioris) excisa, 1″ 10‴ longa, 7‴ lata, 3‴ crassa, anterius obducta erat cute externa, posterius tunica mucosa, utraque sana, nisi quod, ubi altera alteram exciperet, corrosio ulcerata adesset lentis ambitum vix exaequans.

Massae exstirpatae, cum discissa esset, adspectus ubique aequalis erat, singulis tantum fasciculis rubris musculi orbicularis oris interceptus; color ejus albo-flavescens, densitas ea, quae telae junctoriae solidioris est, steatomati simillima, fibroide paulo laxior. Facies tumoris cuti externae subjecta pilorum bulbis et folliculis simplicibus, facies tunica mucosa obducta glandulis compositis pertexta erat. Portiones carcinomatosae, nuspiam certis finibus circumscriptae in telam sanam insertae erant.

Microscopio adhibito cognovimus, textum carcinomatosum partium permultarum complexionem, et ex elementis diversissimis constitutum esse, quorum singula varios conformationis gradus subierant.

Vidimus nimirum:

1) largam copiam cellularum et nucleorum cellularium, qui tum inprimis in pleniore luce collocabantur, cum cultri obtusi ope pauxillum a tumore abraderetur et abrasum multa aqua dilutum microscopio subjiceretur.

In his cellulis magnam formarum varietatem distinximus, utpote

a) permultos nucleos cellularum; nucleos dico, quoniam acido acetico non solvebantur, sed compactiores potius emergebant. Perpallidi erant, cum rotundi, tum ovati, $^1/_{450}$—$^1/_{300}$‴ diam. exaequabant. Plurimi nucleolo simplici praediti erant (cf. *Fig. 4* et *9.*). Larga copia in quovis

Pathologiſche Zuſtände der Haut und der unter derſelben liegenden Gewebe.

Fig. 1—9. ſtellen die hiſtologiſchen Elemente eines Lippenkrebſes dar, welcher durch Exciſion entfernt worden war. Der Kranke war ein Mann, die Entſtehung des Leidens unbekannt.

Das abgeſchnittene Stück (von der Unterlippe) war 1 Zoll 10 Linien lang, 7 Linien hoch, 3 Linien dick; es wurde vorne von der äußeren Haut, hinten von der Schleimhaut der Lippe überzogen, die beide unverſehrt waren, bis auf eine kleine, kaum linſengroße Stelle, an der Grenze der äußeren Haut und Schleimhaut, welche exulcerirt war.

Die exſtirpirte Maſſe erſchien auf dem Durchſchnitte überall gleichmäßig (nur hie und da ſah man einzelne rothe Muskelbündel vom Orbicularis oris durch ſie hindurchgehen); ſie hatte eine weiß-gelbliche Farbe und die Conſiſtenz eines feſten Zellgewebes (etwa die des Steatoms, war etwas weicher als Fibroid). An der der Cutis zugewandten Seite der Geſchwulſt ſah man in ihr Haarbälge und einfache Drüſen, an der Schleimhautfläche zuſammengeſetzte Schleimdrüſen. Die krebſigen Partien gingen überall allmälig ohne deutliche Grenze in das geſunde Gewebe über.

Die mikroſkopiſche Unterſuchung ergab, daß die Krebsgeſchwulſt hiſtologiſch ſehr zuſammengeſetzt war und aus ſehr verſchiedenen Elementen beſtand, von denen ſich die einzelnen ſelbſt wieder auf verſchiedenen Stufen der Entwicklung befanden.

Man ſah

1) eine ſehr große Menge von Zellen und Zellenkernen, welche vorzüglich dann deutlich wurden, wenn man mit einem ſtumpfen Meſſer etwas von der Geſchwulſt abſchabte und dies Abgeſchabte mit vielem Waſſer verdünnt unter das Mikroſkop brachte.

Dieſe Zellen gewährten eine ſehr große Mannigfaltigkeit von verſchiedenen Formen; man unterſchied:

a) ſehr viele Zellenkerne (ich ſage darum Kerne, weil ſie durch Eſſigſäure nicht verſchwanden, durch dieſes Reagens vielmehr derber hervortraten). Sie waren ſehr blaß, theils rund, theils oval, hatten $^1/_{450}$—$^1/_{300}$‴ Durchm. Die meiſten enthielten ein einfaches Kernkörperchen (vgl. Fig. 4 und 9.).

C. Koster v. Jul. Vogel del. C. Berg impr. Nürnbg. H. Bruch sc. Nbg.

fere tumoris parte occurrunt, tum discreti, tum in majores acervos coagminati, et magmati amorpho, decolori, mucoso immersi.

b) cellulas maturas, forma reliquisque proprietatibus admodum variantes. Huc pertinent:

α) nuclei de quibus jam dictum est, sed cellulis perpallidis obvelati, modo discreti, modo coacervati (*Fig. 3. a*).

β) cellulae permagnae, complanatae, coloris expertes, forma diversae, rotundae, ovatae, triangulae, quadratae, marginibus plus minus circumscriptae, nucleis utplurimum destitutae, aut uno, quin duobus pluribusve praeditae (*Fig. 3. b — 4. c*).

γ) cellulae varie magnae, utplurimum rotundae, fusci coloris, contento granuloso plenae (*Fig. 4. b*).

δ) cellulae valde compactae, quarum membrana conspicua, crassa, duplici margine praedita erat, eaeque nucleo conspicuo praeditae, plus minus rotundae. Magnitudo earum $^1/_{70}$—$^1/_{25}$‴ (*Fig. 1.*). Harum permultae matrices erant, ita ut sive plures cytoblastos, sive cellulas maturas continerent (cf. *Fig. 3. b*); haud raro in molem congestae erant.

ε) cellulae membrana percrassa et jam in fibras manifesto sese convertente insignes (*Fig. 1. a b*). Et hae cellulae frequenter matrices sunt.

2) Porro vidimus fibras plus minus conspicuas, utplurimum velut arbores in ramos divisas, aut crispatas, aut cancellatas, aut retia irregularia formantes, $^1/_{800}$—$^1/_{300}$‴ latas, passim dense comprehensas (*Fig. 5., 6., 7., 8.*). Quibus proprietatibus cum fibras illas facile ab aliis discreveris, cognoveris quoque, fibris telam pulmonalem constituentibus haud absimiles esse, et cum tela elastica haud dubie prorsus convenire.

3) massam denique incertae naturae, amorpham.

Jam in singulis tumoris partibus omnia, quae hucusque enumeravimus elementa diversissimo modo et composita et disposita deprehendimus. Molliorem carcinomatis compagem, cellularum nuclei et cellulae complanatae epithelium adsimulantes occupabant, partim sine ulla materia conglutinante in majores congeries coacervatae, partim in massa mucosa immersae.

Solidiores carcinomatis partes fibris compactae erant, aut massis amorphis, quae haud raro globulorum formam adeptae in fibras conversum iri videbantur. Fibrae maxime maturae hic illic retia et cancellas formabant (*Fig. 6* et *7.*); maculae earum liberae erant, nullaque materia expletae; aut orbiculares seu in spiram contortae (*Fig. 5.*) globulos formabant, quorum cavum cellulis refertum videtur (simili modo ac in Tabula VIII. Fig. 3. *A* et *B* delineatum est). Quos quidem globulos verosimile est ex cellulis oriri, ea ratione quam sequentibus exponam. Cellula, membrana crassa praedita (*Fig. 1. a b*), matricis munere fungitur, cavum ejus blastidiis refertur; simul membrana crassior fit et in fibras diffinditur, quae per ramos laterales cum fibris aliarum cellularum conjunguntur (*Fig. 5.*). Originem atque formationem fibrarum cancellatarum et seorsim repentium observationibus eruere non potuimus.

Sie kamen faſt in allen Theilen der Geſchwulſt in ſehr großer Menge vor, theils einzeln, theils in großen Partien vereinigt, in eine unbeſtimmte, farbloſe, ſchleimähnliche Maſſe eingeſchloſſen.

b) ausgebildete Zellen, von ſehr verſchiedener Größe und Beſchaffenheit.

α) die erwähnten Kerne mit ſehr blaſſen Zellen umgeben, bald einzeln, bald in größeren Haufen (Fig. 3. *a*).

β) ſehr große, platte, farbloſe Zellen, von unbeſtimmter Form, rund, oval, dreieckig, viereckig, mit mehr oder weniger ſcharfen Umriſſen, meiſt ohne Kerne, doch bisweilen mit einem, ja 2 und mehreren Kernen (Fig. 3. *b* — 4. *c*).

γ) Zellen von verſchiedener Größe, mit körnigem Inhalt, von brauner Farbe, die Zellen meiſt rund (Fig. 4. *b*).

δ) ſehr derbe Zellen mit deutlicher, dicker, doppelt begrenzter Zellenwand, deutlichem Kern, mehr oder weniger rund. — Größe der Zellen von $^1/_{70}$—$^1/_{25}$‴ (Fig. 1.). Sie traten oft als Mutterzellen auf, enthielten häufig theils mehrere Cytoblaſten, theils mehrere ausgebildete Zellen in ſich (vgl. Fig. 3. *b*) — nicht ſelten waren ſie zu ganzen Partien vereinigt.

ε) Zellen mit ſehr dicker Zellenwand, an der man eine deutliche Umbildung in Faſern beobachtet (Fig. 1. *a b*). Auch ſie traten häufig als Mutterzellen auf.

2) mehr oder weniger deutliche Faſern, meiſt baumartig verzweigt, gekräuſelt, oder gitterförmig, unbeſtimmte Netze bildend, $^1/_{800}$—$^1/_{300}$‴ breit, oft ſehr dicht zuſammengehäuft (Fig. 5., 6., 7., 8.). Dieſe Faſern ſind ſehr charakteriſtiſch und haben viele Aehnlichkeit mit den Faſern, welche die Grundlage des Lungengewebes bilden, ſind ohne Zweifel identiſch mit dem elaſtiſchen Gewebe.

3) unbeſtimmte, faſt ganz amorphe Partien.

In den einzelnen Theilen der Geſchwulſt traten nun dieſe verſchiedenen Elemente in den mannigfaltigſten Combinationen auf. An den weicheren Stellen des Krebſes herrſchten die Zellenkerne und platten, denen des Epithelium ähnlichen Zellen vor, theils ohne Bindemittel unmittelbar zu größeren Partien vereinigt, theils in eine ſchleimähnliche Maſſe eingebettet.

Die feſtern Stellen wurden von Faſern gebildet, oder von den amorphen Maſſen, die bisweilen deutlich kugelig waren und eine Neigung zeigten, in Faſern überzugehen. Die ſehr ausgebildeten Faſern ſtellten an einzelnen Stellen vollkommene Netze und Gitterwerke dar (Fig. 6 und 7.): ihre Maſchen waren frei, unausgefüllt, — oder ſie hatten eine kreisförmige oder ſpiralige Anordnung (Fig. 5.), bildeten Kugeln, deren Inneres mit Zellen ausgefüllt erſcheint (ähnlich wie Tab. VIII. Fig. 3. *A* und *B*). Dieſe Kugeln entſtehen wahrſcheinlich aus Zellen auf folgende Weiſe. Eine Zelle mit dicker Zellenwand (Fig. 1. *a b*) tritt als Mutterzelle auf, ihre Zellenhöhle erfüllt ſich mit jungen Zellen: gleichzeitig verdickt ſich ihre Zellenwand und zerfällt in Faſern, welche durch Seitenäſte mit denen anderer Zellen in Verbindung treten (Fig. 5.). Ueber die Entſtehung der gitterförmigen Faſern und der einzeln im Gewebe verlaufenden Faſern ließ ſich nichts Sicheres beobachten.

Nonnullis locis tumor vasis sanguiferis pertextus erat, modo rete densissimum constituentibus, modo rarissimis.

Omnes figurae, praeter 7., magnitudine 220 diam. aequant.

Fig. 1. Cellularum variae formae. *a* et *b* cellulae nucleo et membrana percrassa, jam in fibras dilabente, praeditae.

c duae cellulae coalitae, quarum una nucleo et nucleolo praedita est.

d duae cellulae admodum compactae, nucleo praeditae.

Fig. 2. cellulae perpallidae in massa amorpha immersae: cellulae carcinomatis formatione procedentes.

Fig. 3. *a* cellulae majores, nucleis nucleolisque praeditae: praeterea nuclei cellularum nudi et granula.

b cellularum illarum variae formae: * magna, perpallida, nucleum cum nucleolo gerens. * * admodum compacta, membrana crassa praedita. * * * cellula matrix, plures cytoblastos continens.

Fig. 4. *a* nucleorum cellularium acervus. *b* cellulae granulis fuscis refertae. *c* cellula matrix perpallida, cytoblastos continens; *d* blastema amorphum, cytoblastis interspersum.

Fig. 5. carcinomatis massa ruditer cellulosa, fibris plus minus orbicularibus, quae ex cellularum membranis (*Fig. 1. a b*) nasci videntur, intertexta.

Fig. 6. Fibrae sui generis, rete densissimum constituentes, fibris telae elasticae similes, rarius tantummodo occurrentes; quarum formandarum ratio nobis nondum perspecta est.

Fig. 7. Fibrae ejusdem generis, sed teneriores; magn. 410 diam.

Fig. 8. Fibrae prioribus similes, in stromate cellulosо. Hae valde fragiles esse videntur, in ramos divisae sunt, arcuatae, sed in orbes perfectos non coëunt. Acido acetico non solvuntur, neque ex cellulis fusiformibus (caudatis) oriri videntur.

Fig. 9. Portio carcinomatis acido acetico perfusa. Cellulae pallidiores redditae sunt, partim disparuerunt, aeque ac fibrae, quae in marginibus tamen adhuc conspicuae sunt. Cellularum nuclei vero distincte potius ac luculenter, marginibusque circumscriptis, prodeunt.

Fig. 10 et *11.* Gangraena telae junctoriae.

Rusticus robustus vegetusque, quadragenarius, cum in venatu bestias septo adpelleret, a cervo cornubus in thorace percussus est, retulitque vulnus sub fossa axillari sinistra, in medio marginis externi scapulae, pectus penetrans, et costarum fracturam. Symptomata gravissima erant: summa dyspnoea; in superiore pulmonis sinistri parte sonus respiratorius clarus; inferius sonus in percutendo perceptus clarissimus; vocis ac tussis resonantia amphorica. Pneumothoracis suspicio fuit. Ventriculus et colon tympanitide inflata cum

An einigen Stellen enthielt die Geschwulst deutliche Blutgefäße: diese waren stellenweise sehr häufig, an anderen Stellen dagegen sehr sparsam.

Alle Figuren, mit Ausnahme von Fig. 7. sind 220mal Durchm. vergr.

Fig. 1. Verschiedene Formen von Zellen. *a* und *b* Zellen mit Kern und deutlicher, sehr dicker Zellenwand, welche letztere offenbar in der Umwandlung in Fasern begriffen ist.

c zwei verschmolzene Zellen, wovon die eine einen deutlichen Kern mit Kernkörperchen zeigt.

d zwei sehr derbe Zellen mit Kernen.

Fig. 2. sehr blasse Zellen in einer amorphen Masse — in der Ausbildung begriffene Krebszellen.

Fig. 3. *a* größere Zellen mit Kern und Kernkörperchen: daneben isolirte Zellenkerne und Körnchen.

b verschiedene Formen dieser Zellen. * groß, sehr blaß, mit Kern und Kernkörperchen — * * sehr derbe Zelle mit dicker Zellenwand — * * * große Zelle mit mehreren Cytoblasten im Innern (Mutterzelle).

Fig. 4. *a* Haufen von Zellenkernen. *b* Zellen mit braunen Körnchen erfüllt. *c* sehr blasse Zelle mit mehreren Cytoblasten (Mutterzelle). *d* amorphes Blastem mit eingestreuten Cytoblasten.

Fig. 5. Unbestimmt zellige Krebsmasse mit deutlichen Fasern, welche einen mehr oder weniger kreisförmigen Verlauf nehmen. Sie bilden sich wahrscheinlich aus den Wänden der Zellen (*Fig. 1. a b*).

Fig. 6. Eigenthümliche, ein dichtes Netzwerk bildende Fasern, ähnlich denen des elastischen Gewebes, welche nur an wenigen Stellen vorkamen und über deren Bildung sich Nichts beobachten ließ.

Fig. 7. Aehnliche Fasern, aber zarter, 410mal Durchmesser vergr.

Fig. 8. Aehnliche Fasern in einer zelligen Grundlage. Sie scheinen sehr spröde, sind verzweigt, ihr Verlauf bogenförmig, ohne daß sie jedoch vollkommene Kreise bilden. Sie lösen sich nicht in Essigsäure und scheinen nicht aus verlängerten (geschwänzten) Zellen zu entstehen.

Fig. 9. Eine Partie der Krebsmasse mit Essigsäure behandelt: die Zellen sind blasser geworden, zum Theil verschwunden, ebenso die Fasern, doch treten diese noch an den Rändern deutlich hervor. Die Zellenkerne dagegen sind sehr bestimmt und deutlich geworden, sie treten scharf hervor.

Fig. 10 und *11.* Gangrän des Zellgewebes.

Ein robuster gesunder Bauersmann von etwa 40 Jahren, wurde auf einem Treibjagen von einem Hirsche mit der Spitze des Geweihes in den Thorax gestoßen. Penetrirende Brustwunde unter der linken Achselgrube, in der Mitte des äußeren Randes des Schulterblattes. Rippenbruch. Die Zufälle sehr bedeutend: namentlich große Dyspnöe. Im oberen Theil der linken Lunge deutliches Respirationsgeräusch: unten der Perkussionston sehr hell: amphorische Resonanz der Stimme und des Hustens. Man vermuthete Pneumo-

percuterentur, sono praeclaro respondebant. Facies aegroti cereo-pallida erat.

Vulnus dilatatum est, quo fluida largiter secreta evacuarentur. Quadrans mensurae circiter fluidi sanguinolenti intercepto impetu, inspirationem comitante, prosiluit; quod brevi post coagulatum placentam teneram, gelatinosam, in multo sero limpido natantem, parcissimis sanguinis corpusculis dispersam formavit. Sanguinem, dilatatione vulneris citum non respiciendo, fluidum illud e mero plasmate sanguinis constare nobis apparuit.

Proximo die, cum vulneris deligatio solveretur, fluidum denuo erupit, colore rubro tinctum, sed fuscius ac turbidius. Paulo post in eo parva coagula concreverunt.

Armatis oculis in fluido vidimus multa corpuscula sanguinis partim destructa, incipientem puris formationem, hujus vero corpuscula perparva et imperfecta; praeter haec putredinis initia, vibriones.

Diebus insequentibus symptomata ambigua erant; modo profluvium copiosius, respiratio liberior; modo infausta praesagia observata. Omnia denique in pejus ruunt; dyspnoea crescit; aegrotus decimo post vulnus inflictum die moritur.

Cadavere dissecto haec reperimus:

Pulmo sinister inflammatus aliis locis hepatizando degenerabat, aliis gangraena destructus et sanie refertus erat.

Partes hepatizantes albo-flavescentes et caseosae erant; armatis oculis eas neque aërem neque sanguinem continere, sed aequaliter amorpho-granulosas esse vidimus. Acido acetico perfusae pellucidae reddebantur, et laquei telae pulmonalis fibrosi in conspectum prodibant.

Aliis locis tela exsudato infarcta emolliri coeperat, quoniam exsudatum nisu formativo privatum ac dissolutum erat. Quod ubi factum fuerat, tela pulmonalis abscessibus excavata erat, nucem ambitu aequantibus, materia viscida albo-flava peracida refertis. Haec sub microscopio plane amorpha ac detrita, multis granulorum (adipis?) glomeribus permixta apparuit; acido acetico pellucidior reddita est, visui vero non prorsus subducta. Frustula telae pulmonalis dissolutae, fibrarum pulmonalium reliquiae, massa illa passim includebantur.

Aliae telae pulmonalis partes gangraena destructae fuerunt. Hae lividae apparebant, liquido chocolatam adsimulante madebant, aëris parum, sanguinem non rubrum sed decompositum ac decolorem, multasque cellulas granulosas continebant. Sanie cum abstersa esset, tela pulmonalis normalis fibrarumque ejus maculae liberae prodierunt.

Sinistrum pleurae cavum sanie repletum et in superficie exsudato obductum erat.

Sanies ei, qua tela pulmonalis madebat, similis erat, seroso-liquida, coloris chocolatam referentis, odoris foetidi. Armatis oculis corpuscula sanguinis decolora, cellulas granulosas, epithelium desquamatum in ea natare vidimus.

Exsudatum, quo pleura obducta erat, $^1/_4$‴ crassum, albo-flavum; lardi simile, sub microscopio granulis adipis

thorax. Magen und Colon, tympanitisch aufgetrieben, gaben bei der Perkussion einen sehr hellen Ton. Das Aussehen des Kranken war gelblich, wachsfarbig.

Die Wunde wurde erweitert, um den in reichlicher Menge vorhandenen Wundsekreten Abfluß zu verschaffen. Es floß etwa $^1/_4$ Maaß einer blutrothen Flüssigkeit aus, in absetzenden Strömen, welche mit dem Einathmen coincidirten. Diese Flüssigkeit gerann nach wenigen Minuten: sie bildete einen zarten, gallertartigen Blutkuchen mit viel farblosem Serum und nur einzelnen, sehr sparsamen Blutkörperchen. Rechnet man das durch die Erweiterung der Wunde hinzugekommene Blut ab, so bestand die Flüssigkeit aus reinem Blutplasma.

Am Morgen darauf, bei Abnahme des Verbandes, ein neuer Ausfluß: die Flüssigkeit war wieder roth gefärbt, aber dunkler, trüber. Nach einiger Zeit bildeten sich in ihr kleine Koagula.

Die mikroskopische Untersuchung ergab in der Flüssigkeit: viele, zum Theil veränderte Blutkörperchen, anfangende Eiterbildung, aber die Eiterkörperchen sehr klein, unvollkommen ausgebildet — Spuren von Fäulniß — Vibrionen.

Die Erscheinungen schwankten in den nächsten Tagen: bald vermehrter Ausfluß, Erleichterung der Respiration; bald Verschlimmerung. Endlich wandten sich die Erscheinungen entschieden zum Schlimmen, die Respirationsbeschwerden nahmen zu, der Kranke starb etwa am 10ten Tage nach der Verwundung.

Die Sektion ergab folgende Veränderungen:

Die linke Lunge war stellenweise entzündet, hepatisirt; an anderen Stellen gangränös, mit Jauche erfüllt.

Die hepatisirten Stellen waren gelblich-weiß, käsig. Sie enthielten, mikroskopisch untersucht, weder Luft noch Blut; erschienen homogen, amorph-körnig. Durch Behandlung mit Essigsäure wurde die Masse durchsichtig und die Faserschlingen des Lungengewebes kamen zum Vorschein.

Diese Exsudatmassen zeigten an anderen Stellen beginnende Erweichung, bedingt durch ein Absterben und Zerfallen des Exsudates. Die hieher gehörigen Partien bildeten nußgroße Abcesse im Lungengewebe, mit einer halbweichen, weißgelben Masse erfüllt, welche stark sauer reagirte. Unter dem Mikroskop erschien sie als amorpher, ganz unbestimmter Detritus, mit viel körnigen (Fett?) Massen gemengt. Durch Essigsäure wurde die Masse durchsichtiger, ohne jedoch ganz zu verschwinden. Stellenweise sah man abgestorbene Partien des Lungengewebes, Reste der Lungenfasern, in sie eingeschlossen.

Andere Theile des Lungengewebes waren in einer gangränösen Zersetzung begriffen: sie erschienen mißfarbig, enthielten eine chokoladeähnliche Flüssigkeit, wenig Luft, kein rothes Blut (dieses schien ganz zersetzt, entfärbt), viele Körnchenzellen. Wurde die Jauche ausgewaschen, so erschien das Lungengewebe normal, die Maschen seiner Fasern frei.

Die linke Pleurahöhle war mit Jauche erfüllt, an ihrer Oberfläche mit Exsudat belegt.

Die Jauche glich der ins Lungengewebe infiltrirten, war dünnflüssig, chokoladefarbig, übelriechend. Das Mikroskop wies in ihr von körperlichen Theilen nach: Entfärbte Blutkörperchen, einzelne Körnchenzellen, abgestoßenes Epithelium.

Das Exsudat auf der Pleura, $^1/_4$‴ dick, weißlich-gelb, speckig, erschien unter dem Mikroskop durch sehr viele Fett-

magna copia ipsi insitis opacum ac fusci coloris apparuit. Granulis adipis per omnes suas partes adeo obrutum erat, ut, quantum formatione progressum fuerit, observatione perspici non posset. Acido acetico multo pallidius redditum est.

Pulmo dexter parum a norma recedebat.

Integumenta externa, scapulam inter et costas, abscessu magno gangraenoso, vulnus excipiente et inferius in saccum desinente, destructa erant. Costae hujus lateris, a tertia ad decimam usque omnes ictu vehementissimo dupliciter fractae.

Pus autem, quod hoc abscessu spurio contineri falso crediderant, corpusculis solemnibus prorsus destitutum, neque aliud erat nisi colluvies ex substantia organica detrita ruditer granulosa, multis adipis granulis, olei guttulis, margarini crystallis scatente, et liquido mucoso, quod acido acetico addito in materiam amorpho-granulosam coagulatum est; manifesto documento, pus non esse, sed substantiam organicam gangraena destructam. Cavum abscessus per totam superficiem internam unguine griseo-flavo, molli obductum erat, quod primo intuitu fibrinam exsudatam censuimus, microscopio autem reliquias telae junctoriae gangraena destructae esse cognovimus. Vidimus nimirum (*Fig. 10.*) fibras junctorias ac tendinosas integras, iisque massam interpositam rudem amorpho-granulosam, multis olei guttulis et margarini crystallis permixtam.

Quam quidem massam gangraenosam tela sana, colore rubro-fusco tincta sensim sensimque excepit. Sanguis quantumcunque ejus tela continuit, omnis dissolutus erat et corpusculis plane destitutus. Tela adiposa plus minus destructa granulis nigris (*Fig. 11.*) passim conspersa erat — melanosi igitur laborabat. Granula nigra ex sanguine decomposito orta videbantur.

Utriusque figurae magnitudo 220 diam. exaequat.

Fig. 10. telam junctoriam gangraena destructam offert.

a a a fasciculi fibrarum junctoriarum adhuc integri; quibus substantia organica detrita, in liquidum rude unguinosum dissoluta, interposita est.

b b olei guttulae, ex telae adiposae adipe confusae. Granula minora ex minoribus adipis guttulis et margarini granulis constant.

c c acervi crystallorum margarini, pariter ex tela adiposa decomposita oriundi.

Fig. 11. Tela adiposa, destructione per gangraenam correpta. Forma cellularum adiposarum, etiamsi marginibus plus minus evanidis, adhuc servata est. Granulis nigris (melanosi spuria) conspersae sunt.

Fig. 12 et *13.* textum tumoris cystici telae subcutaneae inserti penitius illustrant. Magn. 220 diam.

Femina tumore prope sternum sub cute sedente vexata eoque exstirpatione liberata est. Hic cerasum minorem ambitu aequabat, rotundus et cystide satis conformata, sed tenui inclusus erat.

Contentum tumoris molle ac pulposum, atheroma referebat, colore albo-flavescens erat. Armatis oculis exploratum ex largissima copia cellularum constitit perpallidarum, caudatarum, nucleos et nucleolos gerentium (*Fig. 12.*). Neque crystalli cholestearini usquam prostabant, neque cellulae istae magnae,

Die rechte Lunge war ziemlich normal.

In den äußeren Weichtheilen, zwischen Scapula und Rippen, mit der Wunde zusammenhängend, ein großer brandiger Abscheß, der sackförmig nach unten reichte. Alle Rippen dieser Seite, von der dritten bis zur zehnten, waren von der Heftigkeit des Stoßes doppelt gebrochen.

Der vermeintliche Eiter dieses sogenannten Abscesses enthielt jedoch gar keine Eiterkörperchen, sondern einen unbestimmt körnigen organischen Detritus mit vielen Fettkörnchen, großen Oeltropfen und deutlichen Krystallen von Margarin in einer schleimigen Flüssigkeit, welche durch Essigsäure zu einer amorph-körnigen Materie gerann; — also kein Eiter, sondern gangränös zerstörte organische Substanz. Die ganze Abscehöhle war auf ihrer inneren Wand mit einer graugelben, weichen, schmierigen Materie überzogen, welche anfangs für Faserstoffexsudat gehalten wurde, die sich aber durch die mikroskopische Untersuchung als Reste eines durch Gangrän zerstörten Zellgewebes darstellte. Man sah (Fig. 10.) unzerstörte Partien von Zellgewebs- und Sehnenfasern, zwischen denselben eine unbestimmte, körnig-amorphe Masse mit viel Oeltropfen und Krystallen von Margarinsäure.

Diese gangränöse Masse ging allmälig in das gesunde Gewebe über, welches eine röthlich-schwarze Farbe hatte. Alles Blut in demselben war aufgelöst: man sah durchaus keine Blutkörperchen mehr. Hie und da fanden sich in dem halbzerstörten Fettzellgewebe schwarze Körner (Fig. 11.) — Melanose; die schwarzen Körner schienen aus dem zersetzten Blute hervorgegangen.

Beide Figuren sind 220mal Durchm. vergr.

Fig. 10. stellt gangränöses Zellgewebe (Bindegewebe) dar.

a a a noch unzerstörte Bündel von Zellgewebsfasern. Zwischen denselben eine unbestimmte halbflüssige Masse — organischer Detritus.

b b Oeltropfen, durch Schmelzen aus dem Fett des Fettzellgewebes gebildet. Die kleineren Körnchen sind kleinere Fetttropfen und Margarinkörnchen.

c c krystallinische Partien von Margarin, ebenfalls aus der Zersetzung des Fettzellgewebes hervorgegangen.

Fig. 11. Fettzellgewebe, in der gangränösen Zerstörung begriffen. Die Form der Fettzellen ist noch deutlich, wiewohl ihre Contouren verwischt. Sie sind mit schwarzen Körnchen bedeckt (Pseudomelanose).

Fig. 12 und *13.* stellen die histologischen Elemente einer im Unterhautzellgewebe sitzenden Balggeschwulst dar. Vergr. 220mal Durchm.

Einer Dame wurde eine Geschwulst exstirpirt, welche in der Gegend des Brustbeines unter der Haut saß. Sie hatte die Größe einer kleinen Kirsche, war von runder Form und in einen deutlichen Balg von Papierdicke eingeschlossen.

Der Inhalt der Geschwulst war weich (Atherom), glich einer Pulpe an Konsistenz; seine Farbe gelblich-weiß. Er bestand, mikroskopisch untersucht, aus einer unzähligen Menge sehr blasser geschwänzter Zellen mit deutlichem Kern und Kernkörperchen (Fig. 12.). Man sah nirgends weder

pallidae, nucleis destitutae, quae in aliis tumoribus cysticis haud raro inveniuntur (cf. Tab. IX.). Acido acetico tumoris contentum in magma rude, filamentoso-amorphum coagulatum est, muco coagulato simile, quo cellulae involvebantur.

Cystis tumoris ex fasciculis fibrarum junctoriarum intime complicatis contexta erat (*Fig. 13.*), ita ut tela ejus ad fibrosam referenda esset. Interna ejus superficies epithelio parum conformato passim obducta erat.

Fig. 12. a a cellulae caudatae. *b b* epithelii cellulae parum conspicuae.

Fig. 13. Fibrarum fasciculi, quales cystidem componunt. * epithelium rude adhaerens.

Krystalle von Cholestearin, noch jene großen blassen kernlosen Zellen, welche sonst wohl in Balggeschwülsten vorkommen (vgl. Tab. IX.). Durch Essigsäure gerann der Inhalt zu einer unbestimmten, fadig-amorphen Masse, dem geronnenen Schleime ähnlich, welche die Zellen einschloß.

Der Balg der Geschwulst bestand aus innig mit einander verwebten Bündeln von Zellgewebsfasern (Fig. 13.), war also fibröser Natur. Stellenweise sah man an der Innenfläche desselben ein undeutliches Epithelium.

Fig. 12. a a geschwänzte Zellen. *b b* undeutliche Zellen des Epithelium.

Fig. 13. Fasern, aus denen der Balg besteht. * anhängendes undeutliches Epithelium.

TABULA XXV.

Laesiones structurae atque texturae cutis et glandularum.

Fig. 1—3. Verrucae vulgares digitorum viri, discissae. Magn. 60 diam.

Fig. 1. Sectio transversa, superficiei parallela. Ex tubis constat irregularibus, serie adpositis, quorum lumen hic sectione apertum esse videtur. Quisque tubus in medio cavus est; et in nostra delineatione plurimi guttulam sanguinis coagulati continent. Tuborum parietes ex stratis tenuibus concentricis, quae fibrosa esse sectio docet, convoluti sunt. Singuli tubi acubus facile disjungi possunt.

Fig. 2. Tubus sejunctus, qui per axin longitudinalem ex perpendiculo abscissus est, ita ut quasi annulum offerat. Canalis centralis in medio hiat; parietes ex stratis fibroso-orbicularibus convoluti sunt.

Fig. 3. Verruca ex perpendiculo per superficiem dissecta. Tubi hic per longitudinem diffissi sunt, ita ut cavum eorum canalem longitudinalem apertum (*a a*) offerat, qui in *a** sanguine coagulato obstructus est. (Sanguis haud dubie tum demum, cum verruca abscinderetur, in canalem influxit). Substantia tubis interposita (*b b*) eadem est ac quae parietes constituit, et pariter ex fibris transversis contexta apparet. Singulorum tuborum septa in delineatione confusa sunt, in ipso autem praeparato passim conspicua.

Fig. 4—6. Textus glandulae thyreoideae hypertrophicae (strumae) penitius investigatus.

Vetula de scala deciderat, et signis medullae spinalis laesae mortua est. Cadaver cum dissecaretur, glandulam thyreoideam quam maxime hypertrophicam deprehendimus. In utroque latere magnitudine aequaliter aucta erat, adeo quidem, ut ambo cornua super marginem maxillae inferioris porrecta essent, corporis autem dimidia amplificata tracheam comprimerent et constringerent. Unde fieri non potuit, quin defuncta ultimis vitae suae annis perpetua respirationis difficultate laboraret.

Glandula hypertrophica cum discissa esset, interne eandem ubique faciem obtulit, quippe compacta ex tuberibus subrotundis mollibus, coloris fusco-flavo-rubri,

Pathologiſche Veränderungen der Haut und der Drüſen.

Fig. 1—3. Durchſchnitte gewöhnlicher Warzen, von den Fingern eines Mannes, 60mal Durchm. vergr.

Fig. 1. Querdurchſchnitt, parallel mit der Oberfläche. Er beſteht aus unregelmäßigen aneinander gereihten Röhren, deren Lumen hier durch den Schnitt geöffnet erſcheint. Jede Röhre iſt in der Mitte hohl (bei den meiſten in der Abbildung enthält dieſe Höhle ein Tröpfchen geronnenen Blutes). Die Wände der Röhren beſtehen aus dünnen, concentriſchen Schichten, welche auf dem Durchſchnitt gefaſert erſcheinen. Durch Zerren mit zwei Nadeln laſſen ſich die einzelnen Röhren leicht von einander trennen.

Fig. 2. zeigt eine ſolche Röhre iſolirt, ſenkrecht auf ihren Längsdurchmeſſer abgeſchnitten, ſo daß ſie eine Art Ring bildet. Man ſieht in der Mitte den offenen Centralkanal und die aus concentriſchen faſerigen Schichten beſtehenden Wände der Röhre.

Fig. 3. ſtellt einen Durchſchnitt der Warze dar, ſenkrecht auf ihre Oberfläche. Die Röhren ſind hier der Länge nach durchſchnitten und ihre Höhle erſcheint als ein offener Längskanal (*a a*). Bei *a ** iſt dieſer zum Theil mit geronnenem Blut erfüllt (das Blut iſt offenbar erſt beim Abſchneiden der Warze hineingekommen). Die Zwiſchenſubſtanz der Kanäle (*b b*) entſpricht den Wandungen der Röhren und erſcheint auch hier in der Quere gefaſert. Die Grenzen der einzelnen Röhren ſind in der Abbildung nicht deutlich, laſſen ſich aber an einzelnen Stellen des Präparates wahrnehmen.

Fig. 4—6. Hiſtologiſche Elemente einer hypertrophiſchen Glandula thyreoidea (Struma).

Eine bejahrte Frau ſtarb in Folge eines Falles von der Treppe unter den Erſcheinungen einer Rückenmarksverletzung. Die Schilddrüſe derſelben zeigte einen hohen Grad von Hypertrophie: ſie war nach beiden Seiten gleichmäßig vergrößert und zwar ſo ſtark, daß ihre beiden Hörner bis über den Rand des Unterkiefers hinaufreichten, während die beiden vergrößerten Hälften ihres Körpers auf die Trachea drückten und dieſe verengten. Die Frau hatte auch während der letzten Jahre ihres Lebens beſtändig an Reſpirationsbeſchwerden gelitten.

Die hypertrophiſche Drüſe zeigte auf Durchſchnitten in allen Punkten ihres Inneren daſſelbe Ausſehen: ſie beſtand aus unbeſtimmt rundlichen, knolligen Partien, welche weich

I

II



III

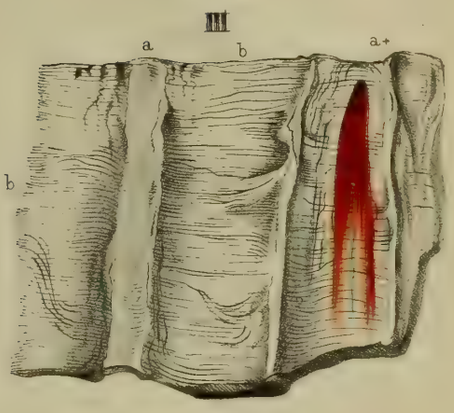

IV



V

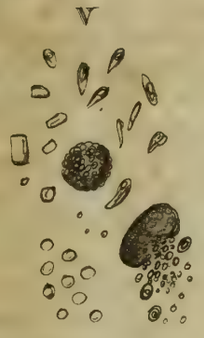

VI

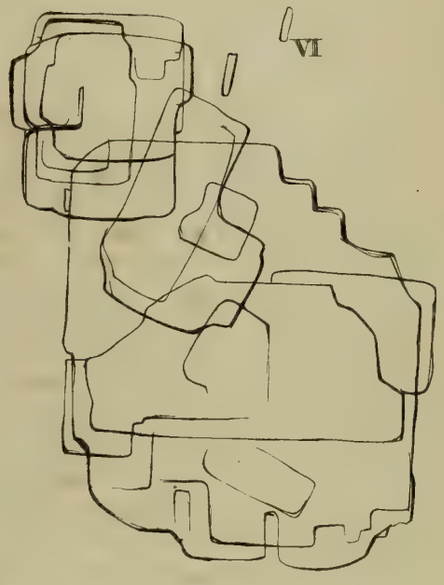

VIII



VII



IX

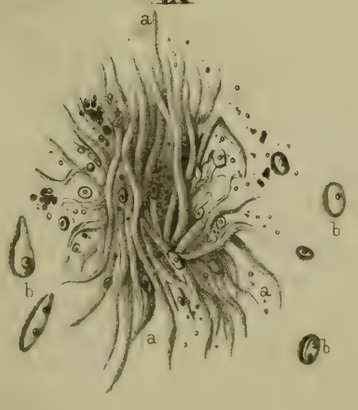

X



C. Foster u. Jul. Vogel del

C. Berg inpr. Nürnbg.

H. Bruch sc. Nbg.

quae septis solidis, potius fibrosis, coloris albidi, disjuncta erant.

Armatis oculis glandulam ex magna partium elementarium varietate contextam vidimus. Septa fibrosa ex fibris plane iisdem, quae in tunicis fibrosis occurrunt, constabant; tubera mollia vero texturam longe magis complicatam exhibuerunt. Distinximus:

1) glebas permultas substantiae amorphae, ovatas seu ruditer subrotundas, coloris expertes, semipellucidas (*Fig. 4. a a*). Magnitudo earum diversa, $^1/_6$—$^1/_{75}$‴ longitudine, $^1/_{10}$—$^1/_{40}$‴ latitudine exaequabat. Primo intuito cellulae visae sunt; cum vero accuratius inspicerentur, apparuit corpora funditus solida esse et ex substantia homogenea constare; nam cum fortiter premerentur, disrupta sunt, et fissuris hiaverunt ad intimum usque porrectis, per quae interior eorum compages conspici potuit. Hae glebae procul dubio eaedem sunt, quas *Colloides* alias vocant. Neque aqua, neque acido acetico vel ammoniaco affectae sunt.

2) acervos granulorum subfuscorum, quorum magna copia fuit, cellulis passim, ut videbantur inclusorum (*Fig. 4. b b*).

3) cellulas minores subrotundas, in tela ruditer fibrosa dispersas (*Fig. 4. c c*).

Lamella tenuissima substantiae glandularis, si acido acetico perfunderetur, pellucidior reddita est; prodierunt multi nuclei, totaque lamella speciem retulit, qualem glandulae nonnullae verae, nec non glomeruli renum Malpighiani et substantia pulmonalis praebent, cum acido acetico perfusae fuerint.

Nonnullis locis telae acervi crystallorum magnorum tabulatorum interjecti erant (*Fig. 6.*).

Fig. 4. Lamella tenuissima telae glandularis. Magn. 90 diam. Corpora ovata solida offert (*colloides* dicta — *a a*), acervos granulorum subfuscorum (*b b*), et cellulas minores (*c c*) telae ruditer fibrosae insertas.

Fig. 5. Corpuscula varia, in fluido ex glandula expresso natantia. Magn. 220 diam. Corpuscula sanguinis sunt, granulorum acervi, cellulae diversae.

Fig. 6. Acervi crystallorum, telae glandulari interspersi. Magn. 90 diam. Crystalli tabulati sunt, cholestearinicis simillimi, magis tamen rectanguli. (Alia vero glandula thyreoidea hypertrophica permultis crystallis cholestearini genuinis incrustata erat.)

Fig. 7 et *8.* Tumor fibrosus mento vetulae insidens. Forte accidit, ut cadaver dissecantes illum reperiremus. In dextro menti latere sedit, infra mandibulam, ubi haec antrorsum et introrsum flectitur. Tumor nucem juglandem ambitu exaequabat, attactu solidus, sub cute mobilis, telae celluloso-adiposae insertus erat, qua nudus, nulla membrana ipsi propria circumdatus excipiebatur. Discissus interne albus erat, splendore bombycino nitens, solidissimus et elasticus, quin cartilagineus.

Microscopio adhibito substantia tumoris fere omnis amorpha quidem, fibris autem conspicuis passim pertexta apparuit, quibus corpuscula irregularia, angulosa, raraeque cellulae nucleigerae interjecta erant (*Fig. 7.*).

Acido acetico addito substantia pellucidior reddita est,

waren und eine bräunlich-gelbrothe Farbe hatten. Durch feste, mehr fibröse Scheidewände von weißer Farbe wurden sie von einander getrennt.

Die mikroskopische Untersuchung der Drüse zeigte eine große Mannigfaltigkeit von Elementartheilen. Die fibrösen Scheidewände bestanden aus Fasern, denen der fibrösen Häute ganz ähnlich; die weichen knolligen Partien dagegen erschienen histologisch sehr zusammengesetzt. Sie zeigten

1) sehr viele ovale oder unbestimmt runde Massen, farblos, halb durchsichtig, von einer amorphen Substanz gebildet (Fig. 4. *a a*). Ihre Größe war sehr verschieden (von $^1/_6$—$^1/_{75}$‴ Länge, $^1/_{10}$—$^1/_{90}$‴ Breite). Auf den ersten Blick schienen sie Zellen, eine genauere Untersuchung zeigte aber, daß sie vollkommen solide, aus einer homogenen Substanz bestehende Körper waren; sie bekamen nämlich durch starkes Drücken Risse, welche sich bis in ihre Centra erstreckten und die Beschaffenheit ihres Inneren dem Auge sichtbar machten. Diese Massen sind ohne Zweifel identisch mit den sogenannten Colloiden. Durch Wasser wurden sie nicht verändert, eben so wenig durch Essigsäure und durch Ammoniak.

2) sehr viele bräunliche Körnchenhaufen, stellenweise wie es schien in Zellen eingeschlossen (Fig. 4. *b b*).

3) kleinere rundliche Zellen in einem unbestimmt faserigen Gewebe (Fig. 4. *c c*).

Wurde ein feiner Durchschnitt der Drüsensubstanz mit Essigsäure behandelt, so erschien er durchsichtiger, es traten sehr viele Kerne hervor und das Ganze bekam Aehnlichkeit mit dem Aussehen, welches manche eigentliche Drüsen, die Malpighi'schen Körper der Nieren, die Lungensubstanz u. s. w. annehmen, wenn sie mit Essigsäure behandelt worden sind.

An einzelnen Stellen lagen im Gewebe Gruppen von sehr großen tafelförmigen Krystallen (Fig. 6.).

Fig. 4. Feiner Durchschnitt des Drüsengewebes, 90mal Durchmesser vergr. Er zeigt die eiförmigen, soliden Körper (Colloide — *a a*), die dunklen bräunlichen Körnchenhaufen (*b b*) und die kleineren Zellen (*c c*), in ein unbestimmt faseriges Gewebe eingebettet.

Fig. 5. Verschiedene Körperchen, welche in der aus der Drüse herausgedrückten Flüssigkeit erscheinen, 220mal Durchm. vergr. Es sind Blutkörperchen, Körnchenhaufen, verschiedenartige Zellen.

Fig. 6. Krystallgruppe aus dem Drüsengewebe, 90mal Durchm. vergr. Die Krystalle sind tafelförmig, gleichen sehr denen des Cholestearin, sind jedoch mehr rechtwinklig, als letztere. (Eine andere hypertrophische Schilddrüse zeigte mir dagegen sehr viele wahre Cholestearinkrystalle.)

Fig. 7 und *8.* Fasergeschwulst vom Kinn einer sehr bejahrten Frau. Sie wurde zufällig bei der Sektion gefunden, saß an der rechten Seite des Kinns, unterhalb der Mandibula, da wo diese anfängt, sich nach Vorne und Innen zu krümmen, hatte die Größe einer Wallnuß, fühlte sich fest an, ließ sich unter der Haut verschieben, saß im Fettzellgewebe und ging unmittelbar in dasselbe über, ohne von einer eigenen Membran umgeben zu seyn. Ihr Inneres erschien auf dem Durchschnitte weiß, atlasglänzend, sehr fest und elastisch, fast knorpelig.

Unter dem Mikroskop erschien die Hauptmasse der Geschwulst amorph, an vielen Stellen sah man aber deutliche Fasern, zwischen ihnen unregelmäßige, eckige Körperchen und einzelne kernhaltige Zellen (Fig. 7.).

Durch Behandlung mit Essigsäure wurde die Masse durch-

disparuerunt fibrae, prodierunt autem permulti nuclei cellularum elongati, acutis marginibus circumscripti, iis similes, qui in telae cellulosae conformatione occurrunt (*Fig. 8.* — cf. Tab. III.).

Utriusque figurae magn. 220 diam. exaequat.

Fig. 9 et *10.* Tumor glandulae mammariae (scirrhus?). Feminae glandula mammaria, degenerando in magnum tumorem conversa, exstirpata est; tumorem accurate explorandum mihi tradiderunt. Caput infantis ambitu exaequabat. Prope papillam ulcusculo corrosus et apertus erat. Quem cum dissecarem, ex duobus substantiae speciebus seu partibus, iisque inter se discrepantibus eum constitutum esse cognovi. Altera pars, interior quidem, subflavo-alba erat, lardo similis, compacta, elastica, raris vasis sanguiferis pertexta (I); altera, externa potius, valde rubebat, sanguine turgidior erat, durioris ac magis granulosae compagis (II).

Pars I. cum microscopio subjecta esset, ex fibris praecipue contexta apparuit, pellucidissimis, crassitudine inter fibras junctorias et musculares organicas intermediis (*Fig. 9. a a*). Fibris illis rarae cellulae et cellularum nuclei cum nucleolis interspersi erant, omnes quidem pallidissimi ac tenerrimi (*b b*); praeterea granula minuta satis multa (adipisne?). Acido acetico addito fibrae perpallidae et pellucidae redditae sunt; cellularum nuclei luculentius in conspectum prodiere.

Pars II, quippe magis granulosa, sanguine madidissima, sub microscopio amorpha potius apparuit, fibrarumque rudimenta tantummodo, raraque granula exhibuit (*Fig. 10.*). Vasa sanguifera parum conspicua erant; prostabant autem permulta sanguinis corpuscula, manifesto documento, vasa et hic adesse.

Neutra harum substantiarum I et II distincte circumscripta erat; altera potius ab altera continuo excipiebatur. Vasorum lacteorum nulla usquam vestigia.

Utriusque figurae magnitudo 220 diam. exaequat.

sichtiger, die Fasern verschwanden, dagegen traten sehr viele langgestreckte Zellenkerne mit großer Schärfe hervor, ähnlich denen, welche bei der Entwicklung des Zellgewebes auftreten (Fig. 8. — vgl. Tab. III.).

Beide Figuren sind 220mal Durchm. vergr.

Fig. 9 und *10.* Geschwulst der Brustdrüse (Skirrhus?). Die in eine große Geschwulst entartete Brustdrüse einer Frau wurde amputirt. Das Hinweggenommene, mir zur genaueren Untersuchung Uebergebene, hatte etwa die Größe eines Kindskopfes. An einer kleinen Stelle, in der Nähe der Warze, war die Geschwulst aufgebrochen und hatte sich in ein kleines Geschwür verwandelt. Ein Durchschnitt zeigte, daß die amputirte Masse aus zwei verschiedenen Partien bestand. Der eine Theil, im Innern, war gelblich-weiß, speckig, fest, elastisch, zeigte einzelne Blutgefäße (I); der andere, mehr nach Außen liegende, war stark geröthet und sehr blutreich, erschien derber und von einem mehr körnigen Gefüge (II).

Der Theil I bestand mikroskopisch untersucht hauptsächlich aus sehr durchsichtigen Fasern, welche in Bezug auf ihre Dicke zwischen Zellgewebsfasern und organischen Muskelfasern die Mitte hielten (Fig. 9. *a a*). Zwischen diesen Fasern befanden sich sparsame Zellen und Zellenkerne mit Kernkörperchen, alle sehr blaß und zart (*b b*) und ziemlich viele kleine Körnchen (Fettkörnchen?). Durch Behandlung mit Essigsäure wurden die Fasern sehr blaß und durchsichtig, die Zellenkerne aber traten deutlicher hervor.

Die mehr körnige, sehr blutreiche Masse II erschien unter dem Mikroskop mehr amorph, zeigte nur Spuren von Fasern und einzelne Körnchen (Fig. 10.). Blutgefäße erschienen in ihr nicht deutlich, wohl aber sehr viele Blutkörperchen, und aus ihnen ließ sich auch auf die Gegenwart der ersteren schließen.

Die beiden Substanzen I und II gingen unmittelbar in einander über und zeigten nirgends eine scharfe Grenze. Milchgefäße waren nirgends sichtbar.

Beide Figuren sind 220mal Durchm. vergr.


I

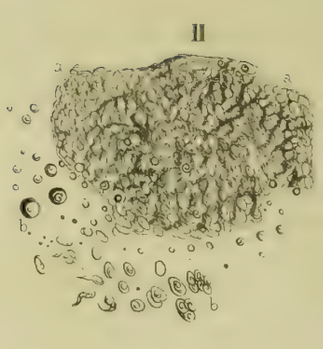
II

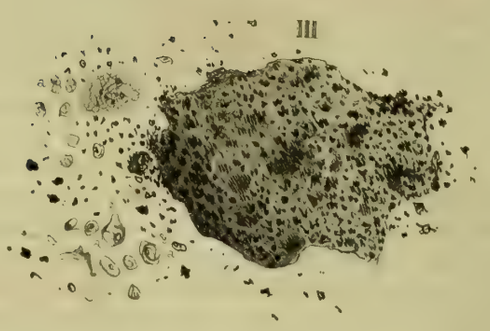
III


V

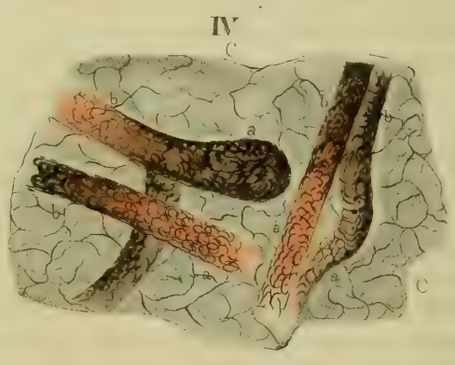
IV

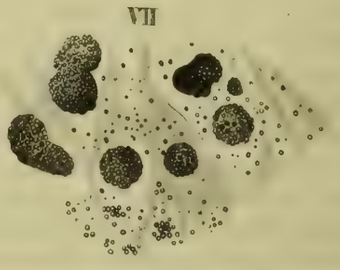
VII


VIII

VI


X


IX

XI

XII


XIII

C. Koster u. J. Vogel del. C. Berg impr. Nürnbg. H. Bruch sc. Nbg.

TABULA XXVI.

Laesiones structurae atque texturae variarum partium ac telarum.

Fig. 1—2. Infarctus scrofulosi glandularum lymphaticarum et pancreatis. Horum exemplum in sequentibus proponam.

Puella triennis, baronis de L. filia, scrofulis laborans, postquam morbum maculosum Werlhofii superaverat, ex inopinato convulsa obiit. Cadaver cum dissecaretur, medullam oblongatam strato 4—5‴ crasso gelatinae rubrae obductam reperimus. Gelatina omnis e sanguine coagulato constabat; eaque, cum microscopio exploraretur, multa sanguinis corpuscula prodidit, quibus elutis massa restitit striato-amorpha, coloris ac formationis plane expers, fibrina nimirum exsudata. Sanguis coagulatus inter substantiam medullae oblongatae et arachnoideam situs erat et ex arachnoideae vasis effusus esse videbatur. Haec autem passim justo crassior erat, et glebis obsessa albidis, lardo similibus, pruni nucleum magnitudine aequantibus, quae sub microscopio plane amorphae colorisque expertes apparuerunt, acido acetico pallidae et pellucidae redditae sunt; unde patet, fibrinam exsudatam fuisse, inflammationis arachnoideae sequelam. Medulla oblongata atque pons Varolii perpallidi, sub microscopio autem textum normalem exhibuerunt, aeque ac cerebellum, quod quidem paulo mollius erat.

In mediastino antico agmen glandularum lymphaticarum deprehendimus, quae intumuerant ita, ut singulae nucem avellanam ad juglandem usque ambitu aequarent. Quae cum discissae essent, interne candide albae, lardo similes, compactae apparuerunt. Contentum earum, quod microscopio exploravimus (*Fig. 1.*), parca lymphae corpuscula exhibuit, sed maxima ex parte ex massa plane amorpha, quae acido acetico pallidior et pellucidior facta est, nec non magna copia guttularum et granulorum adipis minimorum, acido non affectorum, compositum erat. Itaque nihil omnino impedivit, quin massam illam pro fibrina exsudata haberemus.

Eodem prorsus modo glandulae mesentericae, quae pariter intumuerant, comparatae erant.

Pancreas multo compactius ac solidius erat, quam alias solet; interne vero structuram lobularem ipsi propriam servasse ex discisso cognovimus. Microscopica autem exploratio

Pathologische Veränderungen verschiedener Theile und Gewebe.

Fig. 1. und *2.* skrophulöse Ablagerungen in die Lymphdrüsen und das Pankreas. Zu ihrer Erläuterung dient folgender Fall:

Ein 3jähriges Mädchen, Tochter des Freiherrn von L., skrophulös, hatte früher an Morbus maculosus Werlh. gelitten; starb plötzlich unter Konvulsionen. Bei der Sektion fand man die Medulla oblongata mit einer 4—5 Linien dicken Schicht einer rothen Gallerte umgeben. Diese Gallerte bestand ganz aus geronnenem Blute: mikroskopisch untersucht zeigte sie sehr viele Blutkörperchen; wurden diese ausgewaschen, so blieb eine streifig amorphe, farblose Masse, welche keine Spur von Organisation zeigte — geronnener Faserstoff. Das koagulirte Blut befand sich zwischen der Substanz der Medulla oblongata und der Arachnoidea; es schien aus den Gefäßen der letzteren ergossen. Die Arachnoidea war stellenweise verdickt und enthielt weißliche, speckige Massen von der Größe eines Pflaumenkernes. Diese erschienen unter dem Mikroskop vollkommen amorph, farblos, wurden durch Behandlung mit Essigsäure ganz blaß und durchsichtig — also ohne Zweifel Faserstoffersudat in Folge von Entzündung der Arachnoidea. Die Medulla oblongata und Pons Varoli waren sehr blaß: beide zeigten unter dem Mikroskop die normale histologische Zusammensetzung, ebenso das kleine Gehirn, das etwas weicher war als gewöhnlich.

Im Mediastinum anticum befand sich eine ganze Reihe angeschwollener Lymphdrüsen, die einzelnen von der Größe einer Haselnuß bis Welschnuß. Durchgeschnitten erschienen sie im Innern von intensiv weißer Farbe, speckig und derb. Ihr Inhalt zeigte unter dem Mikroskop (Fig. 1.) nur wenig Lymphkörperchen, er bestand hauptsächlich aus einer ganz strukturlosen Masse, die durch Essigsäure blasser und durchsichtiger wurde, mit vielen Fetttröpfchen und kleinen Körnchen, die von der Säure nicht afficirt wurden. Die Masse glich also in jeder Hinsicht gewöhnlichem Faserstoffersudat.

Ganz ähnlich verhielten sich die gleichfalls angeschwollenen Mesenterialdrüsen.

Das Pankreas war viel derber und fester als gewöhnlich, zeigte jedoch auf dem Durchschnitte im Innern den gewöhnlichen lappigen Bau. Die mikroskopische Untersuchung

nihilominus docuit, in hoc quoque organo inter textum normalem cellulosum (epithelium puta canalium glandularium) massam amorpham, etiamsi minori copia, interpositam esse. Praeterea multum adipis in guttulis granulisque hic dispersum erat (*Fig. 2.*).

Fig. 1. Massa amorpha, lardo similis, ex glandula lymphatica mesenterii tumida, lymphae corpusculis et permultis granulis adipis scatens.

Fig. 2. Portio pancreatis tumidi. *a* canales ejus glandulares epithelio celluloso obducti, et massa lardum referente obruti. *b* cellulae epithelii et granula adipis.

Utriusque figurae magnit. 220 diam. exaequat.

Fig. 3—5. Melanosis spuria.

Vir robustus 36 annos natus typho correptus est. Intestinum ulceratione perforatur, faeces in peritoneum effunduntur; peritonei inflammatio inde exorta in gangraenam abit, quae mortem accelerat.

Cadavere dissecto hepatis superficiem colore exquisite caeruleo-nigro tinctam vidimus, qui quidem color strato insitus erat $^3/_4$‴ crasso, sub capsula peritoneali deposito. Ipsa capsula coloris expers ac pellucida erat. Pauxillum strati nigri microscopio exploravimus, prodiditque quae Fig. 3. delineata sunt: utpote permultas congeries nigerrimas cum glebarum irregularium, tum granulorum minimorum in massa ruditer granulosa. Portiones nigrae neque ammoniaco, neque acido phosphorico vel acetico affecta sunt; nitrico autem acido perfusae disparuerunt, et vere quidem solutae, nec tantummodo obvelatae albumine simul coagulato; etenim cum plumbum aceticum adderemus, albumen larga quidem copia coagulatum est, quod tamen non obstitit, quin partes nigro colore adhuc tinctae conspicerentur.

Interna hepatis substantia flavo-rufo-fusca, mollis, quin unguinosa erat.

Armatis oculis lobulos hepatis adhuc conspicuos vidimus sed neque sanguinem neque cellulas hepatis distinguere potuimus. Gangraena incipiente omnia dissoluta ac decomposita videbantur.

Ventriculus quoque tam in superficie peritoneali quam in mucosa colore nigrescente tinctus erat, eo tamen potius in cinereum vergente, nec adeo exquisite nigro, ac in hepate.

Microscopio adhibito granula nigra hic non reperimus, sanguinem vero singulari modo permutatum. Etenim vasa sanguine adhuc repleta aliis locis colorem rubrum iis solemnem obtulerunt, aliis vero locis eundem colorem per omnes varietates in fuscum et fusco-atrum vergentem (*Fig. 4*).

Ventriculi textus multis crystallis bene conformatis, microscopio tantum conspiciendis incrustatus erat (*Fig. 5.*), qui aqua non, at acido acetico solvebantur; crystalli phosphatis ammonico-magnesici erant.

Fig. 3. Melanosis spuria hepatis. Parenchyma hepatis dissolutum atque emollitum est; cellularum hepatis vestigia adhuc prostant, sed fere destructarum (*a a a*); textus hepaticus magna copia granulorum et glebarum majorum informium, nigerrimi coloris, acido nitrico solubilium (haud dubie sanguinis decompositi) infarctus est.

Fig. 4. Melanosis spuria, cujus initia ventriculum

wies nach, daß auch hier zwischen die normalen zelligen Gebilde (Epithelium der Drüsenkanäle) dieses Organes eine strukturlose Masse, jedoch in geringerer Menge als in den Lymphdrüsen, abgelagert war. Außerdem enthielt die Masse viel Fett in Tropfen und Körnchen (Fig. 2.).

Fig. 1. Speckige, amorphe Masse aus einer angeschwollenen Lymphdrüse des Mesenterium, mit eingeschlossenen Lymphkörperchen und vielen Fettkörnchen.

Fig. 2. Partie des verdickten Pankreas. *a* die Drüsenkanäle desselben mit ihrem zelligen Epithelium in eine speckige Masse eingeschlossen. *b* einzelne Epithelialzellen und Fettkörnchen.

Beide Figuren sind 220mal Durchm. vergr.

Zu *Fig. 3—5.* (Pseudomelanose.)

Ein kräftiger Mann von etwa 36 Jahren wurde vom Typhus befallen, der Darm erlitt eine Perforation — Kotherguß in das Peritoneum, Peritoneitis mit anfangender Gangrän — Tod.

Bei der Leichenöffnung erschien die Leber an ihrer Oberfläche intensiv schwarz-blau gefärbt. Diese schwarze Färbung bildete eine schichtenförmige Ablagerung von $^3/_4$‴ Dicke unter dem Peritonealüberzuge; letzterer war farblos und durchsichtig. Wurde etwas von der schwarzen Schicht unter das Mikroskop gebracht, so erschien es wie Fig. 3.: man sah sehr viele intensiv schwarze Partien, theils unregelmäßige Klumpen, theils kleine Körnchen, in einer unbestimmt körnigen Masse. Diese schwarzen Partien verschwanden weder durch Ammoniak, noch durch Phosphorsäure und Essigsäure, wohl aber durch Behandlung mit Salpetersäure. Durch diese Säure wurde die schwarze Masse wirklich aufgelöst, nicht etwa blos durch das gleichzeitig gerinnende Eiweiß verdeckt, denn bei Zusatz von basisch-essigsaurem Blei erfolgte gleichfalls eine reichliche Koagulation von Eiweiß, aber man sah durch dieses hindurch die schwarzen Partien noch immer.

Das Innere der Leber war gelblich-rothbraun, weich, fast schmierig.

Bei der mikroskopischen Untersuchung erschienen die Leberläppchen noch deutlich, aber man sah weder Blut, noch Leberzellen: beide schienen aufgelöst, zersetzt, — anfangende Gangrän.

Der Magen war gleichfalls schwärzlich gefärbt, sowohl an der Peritoneal- als an der Schleimhautoberfläche, aber nicht so intensiv als die Leber, mehr schwarzgrau.

Die mikroskopische Untersuchung wies hier keine schwarzen Körnchen nach, dagegen eine eigenthümliche Veränderung des Blutes. Die mit Blut noch erfüllten Gefäße waren stellenweise roth wie gewöhnlich, aber an anderen Stellen zeigte diese rothe Blutfarbe alle Uebergangsstufen ins Braune und Braun-schwarze (Fig. 4.).

Das Gewebe des Magens enthielt viele sehr vollkommen ausgebildete mikroskopische Krystalle (Fig. 5.), welche nicht durch Wasser, wohl aber durch Essigsäure aufgelöst wurden — phosphorsaure Ammoniak-Magnesia.

Fig. 3. Pseudomelanose der Leber. Das Leberparenchym ist zersetzt, erweicht, man sieht nur noch Spuren halbzerstörter Leberzellen (*a a a*): in das Gewebe sind eine große Menge Körnchen und größerer unbestimmter Klumpen von intensiv schwarzer Farbe abgelagert, welche durch Salpetersäure aufgelöst werden — ohne Zweifel verändertes Blut.

Fig. 4. Anfangende Pseudomelanose des Magens.

invaserunt. Portio superficiei ventriculi peritoneo adversae prostat, vasis pertexta. Vasa hic illic (*a a*) sanguine normali, rubro repleta sunt, qui quidem color per omnes varietates in fuscum et fusco-atrum vergit (*b b b*), ex quo melanoseos spuriae origo explicatur.

C capsula ventriculi peritonealis, cui tunica muscularis subjacet. Singulae fibrae ex tela capsulae peritonealis luculentius emergentes in rete quasi connexae videntur, quo tota capsula comprehensa sit.

Fig. 5. Crystalli, phosphatis ammonico-magnesici, opinor, quibus tela tunicarum ventriculi incrustata erat, haud dubie post mortem demum concreti.

Omnium figurarum magnitudo 220 diam. exaequat.

Fig. 6. Melanosis lienis.

Miles typho mortuus est per sex hebdomadas protracto, abdomen inprimis occupante, denique in peritonitidem abeunte. Pulmones morbo immunes fuerant, sensorium leviter tantummodo affectum.

Cadavere dissecto omnia pectoris organa sana deprehendimus. In abdomine multum exsudati mollis una cum copiosa sanie collectum erat; peritoneum exsudato obductum erat, eodemque intestina hic illic conglutinata. Tractus intestinorum et peritoneum musculare livida; glandularum agminatarum singulae, inprimis in valvulae Bauhini vicinia, massa typhosa refertae, quin exulceratae erant.

Lien normali longe major erat; nam longitudine $5^1/_2$″, latitudine $3^1/_2$″, crassitudine $2^1/_4$″ exaequabat. Superficies ejus (postquam per aliquod tempus aëri expositus fuerat) externa in medio laete rubra, versus extremitatem obtusam atque acutam caeruleo-nigra apparuit. Color fuscus ac ruber distincte circumscripti, neutiquam sensim commixti erant. Extremitas superior obtusa, cum ex transverso dissecta esset, externe annulum laete rubentem obtulit (sanguinis lienalis, oxygenio atmosphaerico oxydati) 1‴ circiter crassum. Internum lienis parenchyma solito colore chocolatam referente tinctum erat. In uno latere substantiam ejus emollitam, fere unguinosam, colore carnis elotae tinctam vidimus, quae quidem degeneratio, ovum ambitu aequans, totum hilum occupavit, et a sano parenchymate acutis marginibus divisa fuit.

Lienis substantia normali colore tincta cum microscopio exploraretur, magnam copiam sanguinis exhibuit, corpuscula caudata ipsi solemnia, eorumque nucleos nudos, denique vasa, quae ammoniaco inprimis, corpuscula et sanguinem solvente perfusa, luculenter in conspectum prodierunt. Omnia igitur hic ad normam comparata erant.

Color niger, quo utraque extremitas tincta erat, superficiem vix ad $^1/_2$‴ usque penetrabat, et sub ipsa tunica serosa situs erat. Haec autem non nigra, sed cum detracta esset, sanissima, coloris expers et pellucida apparuit.

Substantiam nigram armatis oculis explorantes cognovimus permulta corpuscula sanguinis, normali colore praedita, aquae non resistentia, continere, porro corpuscula lienis caudata, denique pigmentum nigrum sui generis. Hoc granulosum erat, fusco-nigrum, in cellulis depositum (*Fig. 6.* magn. 220 diam.). Granula nigra neque acido acetico neque ammo-

Ein Stück von der Peritonealoberfläche dieses Organes mit mehreren Gefäßen. Diese enthalten an einzelnen Stellen (*a a*) noch normales, roth gefärbtes Blut: die rothe Farbe zeigt alle Uebergänge ins Braune und Braun-schwarze (*b b*), — Uebergänge, welche die Entstehung der pseudomelanotischen Färbung erklären.

C Peritonealüberzug des Magens; darunter die Muskelhaut: einzelne Fasern aus dem Gewebe des Peritonealüberzuges treten schärfer hervor und geben dem Ganzen ein netzförmiges Ansehen.

Fig. 5. Krystalle, wahrscheinlich von phosphorsaurer Ammoniak-Magnesia, aus dem Gewebe der Magenhäute; ohne Zweifel erst nach dem Tode entstanden.

Alle Figuren, 3—5. sind 220mal Durchm. vergr.

Fig. 6. Melanose der Milz.

Ein Soldat starb am Typhus. Die Krankheit hatte einen mehr chronischen Verlauf genommen (Dauer 6 Wochen), sich vorzüglich auf den Unterleib beschränkt, wo sie sich zuletzt bis zur Peritoneitis steigerte. Die Lunge war ganz, das Sensorium fast ganz von der Krankheit frei geblieben.

Die Sektion zeigte alle Brustorgane normal. In der Unterleibshöhle fand sich viel weiches Exsudat neben einer Menge jauchiger Flüssigkeit: das Exsudat lag auf dem Peritoneum auf und verklebte stellenweise die Gedärme. Darm und Peritoneum musculare waren mißfarbig. Im Darm einzelne Plaques der Peyer'schen Drüsen, namentlich in der Gegend der Valvula Bauhini; einige davon waren exulcerirt, bildeten Geschwüre.

Die Milz war sehr vergrößert, $5^1/_2$ Zolle lang, $3^1/_2$ Zolle breit, $2^1/_2$ Zolle dick. Ihre äußere Oberfläche erschien (nachdem sie einige Zeit mit der Luft in Berührung gewesen war) in der Mitte lebhaft roth, am stumpfen und spitzen Ende aber blau-schwarz. Die dunkle und die rothe Farbe waren scharf abgegränzt, gingen nicht etwa allmälig in einander über. Ein Querdurchschnitt durch ihr oberes stumpfes Ende zeigte äußerlich eine ringförmige lebhaft hellrothe Färbung (Oxydation des Milzblutes durch den Sauerstoff der Luft) von etwa 1 Linie Dicke. Das Innere zeigte die gewöhnliche chokoladebraune Farbe. An der einen Seite war die Milzsubstanz erweicht, fast schmierig, von heller Fleischfarbe Dieser entartete Theil, von der Größe eines Eies, begriff den ganzen Hilus in sich und war scharf von dem Gesunden abgegrenzt.

Die mikroskopische Untersuchung der normal gefärbten Milzsubstanz zeigte in derselben sehr viel Blut, die gewöhnlichen geschwänzten Milzkörperchen, isolirte Kerne derselben und Gefäße, welche letztere vorzüglich durch Behandlung mit Ammoniak, welches die Milzkörperchen und das Blut auflöste, deutlich hervortraten. — Alles verhielt sich also wie im Normalzustande.

Die schwarze Färbung der beiden Enden war eine blos oberflächliche, reichte kaum $^1/_2$ Linie in die Tiefe. Sie hatte ihren Sitz unmittelbar unter der Serosa, die selbst nicht schwarz war, sondern abgezogen vollkommen normal, farblos und durchsichtig erschien.

Die schwarze Masse enthielt mikroskopisch untersucht viele, ganz normal gefärbte Blutkörperchen, welche beim Zusatz von Wasser verschwanden, die gewöhnlichen geschwänzten Milzkörperchen und eine eigenthümliche schwarze Substanz. Diese letztere erschien körnig, dunkelschwarz, deutlich in Zellen abgelagert (Fig. 6. 220mal Durchm. vergr.). Weder durch Essig-

niaco soluta vel mutata sunt. Acidum nitricum quid in granula egerit, dignoscere non potuimus, quoniam albumen, illo coagulatum, granula nigra inclusit et visui subduxit.

Pigmentum, postquam per biduum in aqua maceratum erat, odorem foetidum edidit, pallidius factum est atque colorem cinereo-nigrum retulit. Neque nunc acido acetico, sed nitrico satis affectum est. Eo enim pigmentum, etsi non plane solutum, multo tamen pallidius redditum est, id quod, cum albumen omne macerando nunc elutum esset, luculenter vidimus.

Ea lienis portio, quae albida magis ac emollita erat, armatis oculis substantiam exhibuit partim amorpham, partim cellulis progerminantibus structurae initia capientem, cujusmodi massa typhosa est (cf. Tab. VI. Fig. 16—19.). Itaque hanc substantiam typho infarctam fuisse crediderim.

Exsudatum, quod in peritoneo effusum erat, prorsus eodem modo comparatum esse, cellularumque rudimenta in illo propullulasse, microscopio edocti sumus.

Fig. 7. Inflammationis effectus in camera oculi postica.

Senex cataracta obcaecatus chirurgi auxilium petiit; scleroticonyxis in utroque oculo facta male cessit. Oculi vehementissimis doloribus corripiuntur, inflammantur: post 14 dies aegrotus marasmo moritur.

Oculos post mortem accuratius investigavimus.

In altero oculo corneam opacam colorisque lactei, pupillam distractam, angulosam, membrana quam maxime intensa ac laevi occlusam deprehendimus. Lens reclinata e latere pone iridem sita erat, ambitu diminuta, colore griseo-fusco tincta, et membrana crassa, lacteo-albida, mollissima, veluti sacco crasso inclusa.

Quam quidem membranam armatis oculis prorsus amorpham esse vidimus et raris tantum fibris praetextam, quae ab extremo lentis strato divulsae ipsi adhaerebant. Alias vero particulas continuit permultas, utpote globulos fuscos ex granulis compositos (cellulis granulosis similes), acervos granulorum informes, granulaque singula (cf. Fig. 7.). Globuli et granulorum acervi acido nitrico non solvebantur, sed, albumine coagulato, in magma opacum redigebantur; neque acido acetico quidquam effectum est, nisi quod globulorum membranae pallescerent. Aethere addito albumen coagulatum est, granula disparere videbantur.

Lentis extrema strata fibris latis, pellucidis, perpallidis praetexta erant. Interiorum stratorum fibrae angustiores erant, dentatae, versus margines inprimis, et ubi accumulatae essent, admodum fuscae et opacae.

Membrana pupillam occludens prorsus amorpha erat, neque fibrillam quidem muscularem iridis ipsi intextam detegere potuimus. Acido acetico pallida ac pellucida reddita est.

Reliquae oculi partes a norma non recedebant, nisi quod choroidea pigmento nigro carere videretur. Corpus ciliare liberum, cum capsula nusquam concretum.

Quemadmodum hujus, ita alterius quoque oculi pupilla penitus occlusa erat membrana recens nata, quam sub microscopio aeque amorpham esse vidimus ac priorem. Haec autem habenis membranosis cum lente ejusque capsula, cum corpore ciliari et anteriori retinae margine connexa erat,

säure, noch durch Ammoniak wurden die schwarzen Körner aufgelöst oder verändert. Der Einfluß von Salpetersäure auf dieselben war nicht klar zu erkennen, da durch die Säure Eiweiß koagulirte, welches die schwarzen Körner einschloß.

Durch 2tägiges Maceriren im Wasser, wobei sich ein fauliger Geruch entwickelte, wurde das Pigment blässer, grauschwarz. Auch jetzt wurde es durch Essigsäure nicht verändert, wohl aber durch Salpetersäure. Diese löste das Pigment zwar nicht vollständig auf, machte es aber viel blässer, wie man nun, nachdem durch das Maceriren das Eiweiß entfernt war, deutlich sah.

Die mehr weißliche erweichte Partie der Milz erschien unter dem Mikroskop als halb amorphe, halb organisirte Masse mit anfangender Zellenbildung, wie die Typhusmasse (Tab. VI. Fig. 16—19.), also wahrscheinlich eine typhöse Ablagerung.

Ganz denselben mikroskopischen Charakter zeigte das auf dem Peritoneum aufliegende Exsudat — anfangende, unvollkommene Zellenbildung.

Fig. 7. Entzündungsprodukt im innern Auge.

Ein alter Mann, der an Katarakt litt, wurde auf beiden Augen per Scleroticonyxin operirt. Die Operation mißlang; es stellten sich heftige Schmerzen in beiden Augen ein, Entzündung derselben und etwa 14 Tage nachher starb der Kranke an Marasmus.

Nach dem Tode wurden die Augen genauer untersucht.

Im einen Auge erschien die Cornea milchig, trübe. Die Pupille war unregelmäßig, eckig und durch eine straff-gespannte glatte Membran vollkommen verschlossen. Die reklinirte Linse lag seitlich hinter der Iris, war klein, grau-braun gefärbt und von einer dicken, milchweißen sehr weichen Membran, wie von einem dicken Sacke umgeben.

Diese weiche Membran erschien unter dem Mikroskop vollkommen amorph, zeigte nur hie und da einzelne abgestreifte Fasern von der äußersten Schicht der Linse. Dagegen enthielt sie sehr viele dunkle (den Körnchenzellen ähnliche) aus Körnchen zusammengesetzte Kugeln, unregelmäßige Körnchenhaufen und einzelne Körnchen. (Vgl. Fig. 7.) Diese Kugeln und Körnchenhaufen wurden durch Salpetersäure nicht aufgelöst (das Ganze wurde aber durch dieses Reagens getrübt, in Folge einer Koagulation von Eiweiß), auch durch Essigsäure wurden sie nicht aufgelöst, nur wurden durch letztere die Hüllen der Kugeln blässer. Durch Zusatz von Aether wurde Eiweiß koagulirt und die Körnchen schienen zu verschwinden.

Die Linse zeigte in ihren äußeren Schichten breite, durchsichtige sehr blasse Fasern. In ihrem Innern waren diese Fasern schmaler, gezähnt, erschienen, namentlich an den Rändern, und in größeren Massen gesehen, sehr dunkel und undurchsichtig.

Die die Pupille verschließende Membran erschien ganz amorph, zeigte keine Spur von den Muskelfasern der Iris. Durch Essigsäure wurde sie sehr blaß und durchsichtig.

Die übrigen Theile des Auges zeigten nichts Abnormes, nur schien die Choroidea sehr arm an schwarzem Pigment. Das Corpus ciliare war frei, nirgends mit der Kapsel verwachsen.

Im anderen Auge war die Pupille ebenfalls durch eine neugebildete Membran vollkommen verschlossen: diese erschien unter dem Mikroskop ebenso wie die des anderen Auges amorph. Von ihr gingen membranöse Verbindungen aus zur Linse und Linsenkapsel, dann zum Corpus ciliare und dem vorderen Rande

unde tam intima omnium harum partium in regione pupillae exstitit conglutinatio, ut nisi dilacerando neutiquam disjungi possent. Lens ex situ detrusa erat, parva, griseo-fusca. Capsulam, qua omnibus retinaculis libera includebatur, sacciformem, mollem, coloris lactei, armatis oculis amorpham multisque granulis et granulorum acervis conspersam esse cognovimus, eodem prorsus modo comparatam ac in altero oculo (cf. Fig. 7.). Prope lentem capsula inclusam alia adhuc massa sita erat, pisum ambitu exacquans, mollis, mucoso-purulenta, coloris lactei. Haec sub microscopio capsulae cataractosae, quam in altero oculo invenimus, prorsus aequalis apparuit, in stromate amorpho multas cellulas granulosas et granulorum acervos continuit, compactior autem fuit, quam illa.

Reliquae hujus oculi partes sanae erant.

Fig. 7. magnitudine 220 diam. exaequat. Inflammationis in utroque oculo effectus, quos descripsimus, offert, massam nimirum striato-amorpham cellulis atque acervis granulorum conspersam.

Fig. 8. Lens opaca oculi dextri senis, extractionis methodo ablata.

Cataracta completa fuerat. Lens turbida erat, penitus opaca, coloris ex rufo fusco-flavi.

In parvis frustulis ex lentis superficie exsectis et microscopio subjectis residua dignovimus fibrarum lentis prismaticarum, quae pellucidae et omni modo normales erant, iisque interspersam magnam copiam granulorum minimorum, quam maxime fuscorum, motu moleculari luculenter rotatorum, pigmenti nigri, opinor, quod fibris forte adhaesit.

Ut vero suffusionis ipsius sedem inveniremus, ex lentis substantia cultelli Valentini ope lamellas tenuissimas exsecuimus axi lentis parallelas, cultellum ab anteriori superficie posteriorem versus ducentes. Quas lamellas cum armatis oculis exploraremus, prismata stratorum peripheericorum plane pellucida et coloris expertia vidimus (*Fig.* 8. *a* et *b*); strata vero, quo propiora lentis medio essent, eo fusciora prismata obtulerunt. Granulosi speciem referebant, et multis striis longitudinalibus fuscis, utplurimum parallelis (*Fig.* 8. *c* — *e*) praetexta erant. Patuit igitur, ipsas fibras prismaticas suffusione opacas redditas esse.

Inter fibras marginales, pellucidissimas, et centrales, funditus turbidas atque opacas, fibrae intermediae omnes suffusionis sensim crescentis gradus ostendebant.

Acido acetico fibrae revera non affectae sunt; suffusas tantummodo, inprimis continuata acidi actione, lucidiores nec tamen plane pellucidas fieri, sane observavimus.

Ammoniaco suffusae fibrae evidenter lucidiores, nec vero plane pellucidae factae sunt.

Contigit mihi ut post hanc observationem plures alias lentes suffusas atque extractas statim explorare possem. Fere eadem semper expertus sum: ipsam nimirum fibrarum prismaticarum substantiam suffusione opacam esse, nulla unquam substantia aliena ipsis interposita, quae suffusionis accusari posset. Suffusio in una eademque fibra, quatenus id microscopio perspici potuit, utplurimum aequalis erat, sed in variis fibris quam maxime varia, ita ut pellucidissimas inter et turbidissimas fibras nullus suffusionis gradus deesset.

der Retina, durch welche alle diese Theile in der Gegend der Pupille fest mit einander verbunden waren, so daß sie ohne Zerreißung nicht von einander getrennt werden konnten. Die Linse war auf die Seite geschoben, klein, grau-braun. Sie lag lose in einer sackähnlichen weichen Kapsel von Milchfarbe, welche unter dem Mikroskop amorph erschien, mit sehr vielen Körnchen und Körnchenhaufen (ganz so wie im anderen Auge und in der Abbildung Fig. 7.). Neben der eingekapselten Linse lag noch eine erbsengroße weiche schleimig eiterähnliche Masse von milchweißer Farbe. Sie verhielt sich mikroskopisch ganz wie die im anderen Auge gefundene Staarkapsel, enthielt in einer amorphen Grundsubstanz sehr viele Körnchenzellen und Körnchenhaufen, war aber derber als jene.

Die übrigen Theile des Auges zeigten nichts Abnormes.

Fig. 7. ist 220mal Durchm. vergr. Sie stellt das beschriebene, in beiden Augen vorkommende Entzündungsprodukt dar, mit eingestreuten Körnchenhaufen und Körnchenzellen.

Fig. 8. Verdunkelte Linse aus dem rechten Auge eines alten Mannes, durch die Extraktion entfernt.

Der Katarakt war vollkommen ausgebildet, die Linse erschien trüb, vollkommen undurchsichtig, von röthlich-braungelber Farbe.

Kleine Portionen von ihrer Oberfläche zeigten unter dem Mikroskop Reste der prismatischen Linsenfasern, welche hell und durchsichtig, überhaupt vollkommen normal erschienen. Zwischen ihnen eine sehr große Menge kleiner Körnchen von sehr dunkler Farbe, mit deutlicher Molekularbewegung, wahrscheinlich zufällig anhängendes schwarzes Pigment.

Es wurden nun, um den Sitz der Trübung aufzufinden, mittelst des Doppelmessers feine Durchschnitte der Linsensubstanz gemacht, und zwar parallel mit der Axe der Linse, in der Richtung von der vorderen nach ihrer hinteren Oberfläche. An diesen Durchschnitten erschienen unter dem Mikroskope die Prismen der peripherischen Schichten vollkommen durchsichtig und farblos (*a* und *b* Fig. 8.), gegen die Mitte der Linse hin wurden sie dagegen immer dunkler. Sie hatten ein körniges Ansehen und zeigten sehr viele, größtentheils parallele dunkle Längsstreifen (*c* — *e*, Fig. 8.). Es waren also die prismatischen Fasern der Linsensubstanz selbst verdunkelt und undurchsichtig geworden.

Man sah deutlich alle Zwischenstufen zwischen den vollkommen hellen und durchsichtigen Fasern am Rande und den vollkommen getrübten, ganz undurchsichtigen im Centrum.

Durch Behandlung mit Essigsäure wurden die Fasern nicht wesentlich verändert; die getrübten wurden jedoch, namentlich nach langer Einwirkung der Säure, deutlich heller, wiewohl die Trübung nicht ganz verschwand.

Auch durch Behandlung mit Ammoniak wurden die getrübten Fasern offenbar heller, ohne daß jedoch die Trübung ganz verschwand.

Die mikroskopische Untersuchung mehrerer anderer extrahirten Staarlinsen, die ich unmittelbar nach der Operation vornehmen konnte, ergab ganz ähnliche Resultate. Immer erschienen die prismatischen Fasern selbst in ihrer Substanz getrübt, nie war eine fremdartige, zwischen die Fasern abgelagerte trübende Masse zu entdecken. Die Trübung erstreckte sich in der Regel gleichmäßig über einen großen Theil derselben Faser, so weit sich diese unter dem Mikroskope verfolgen ließ. Aber die Trübung der einzelnen Fasern war von ver-

Haec in media lente semper maxima, versus marginem sensim diminuebatur.

Fig. 8. Magn. 220 diam. *a* fibrae lentis marginales, prorsus fere pellucidae. *b* aliae eodem fere modo comparatae, quarum una tantummodo in margine limbo acuto et fusco praetexta est.

c et *d* fibrae lentis, quarum suffusio conspicua, at nondum completa est, lineas nimirum marginibus parallelas secuta.

e portio lentis centralis, suffusione quam maxime turbida, fere opaca, ita ut singulae fibrae difficillime discernantur.

Fig. 9. Rudimenta offert, quae conformationi exostoseos ossium calvariae tribuerim. Morbi historiam vide in commentario Fig. 4 et 5. Tab. XIII. — Massa amorpha super tabulam externam ossis frontis, eam ipsam inter et periosteum, effusa est, multis granulis fuscis incerti generis dispersa. Magn. 220 diam.

Fig. 10 et *11.* idcirco delineari curavi, ut probarem, incertam tumorum naturam, dum aegrotus adhuc vivat, microscopica disquisitione dilucidari posse.

Casus, qui *Fig. 10.* illustratur, sequens est. Monacha quaedam de difficultate deglutiendi sensim adaucta conquesta est, denique os aperire non potuit. Dum aegrota exploraretur, contrectando tumor deprehensus est, pone angulum mandibulae in profundo situs. Ad hunc discutiendum quaecunque remedia adhibita essent, tam interna quam externa, spem fefellerunt. Denique parva fistula sub aure ostiolum aperuit, ex quo, dum aegrota magna cum molestia masticaret et loqueretur, nonnullae humoris alicujus guttulae promanabant. Liquidum pluries microscopio exploravimus, fore sperantes, ut de tumoris absconditi natura quam maxime dubia certiores redderemur.

Die 1. aprilis 1841 primum perpaucas humoris guttulas microscopio subjecimus. Semiliquidus erat, opacus, coloris albidi, chemice tentatus alcalinam naturam patefecit, odorem ammoniacalem edidit.

Cum armatis oculis perlustraretur, massam exhibuit prorsus amorpham, raris sanguinis corpusculis et cholestearini crystallis (*Fig. 10. b*), magna vero copia guttularum adipis conspersam. Praeterea ex hac massa amorpha multae cellulae emergebant, utplurimum permagnae, omnes $^1/_{100}$‴ diam. excedentes, pallidae, raro granulosae, subrotundae, nonnullae informes; nucleis cum nucleolis conspicuis praeditae (*Fig. 10. c d f*). Fere omnes non complanatae, sed globosae erant, nonnullae caudatae, aliae in fibras protensae. Haud raro cellulae endogenae in cellulis prostabant (*Fig. 10. g*). Corpuscula puris normalia, quae cellulis istis interspersa essent, neutiquam apparuerunt.

Acido acetico cellulae earumque nuclei vel parum vel plane non affectae sunt; sed substantia quaedam amorpha, membranoso-striata illo acido magna copia coagulata est.

Proximo die in humore expresso easdem cellulas vidimus, sed larga copia corpusculorum puris normalium interspersas (*Fig. 10. k*). Quae quidem corpuscula, ex fistulae parietibus, ut videbatur, orinnda, acido acetico solito modo permutata sunt.

schiedener Intenſität: man bemerkte immer alle Zwiſchenſtufen zwiſchen vollkommen durchſichtigen und vollkommen getrübten Faſern. In allen Fällen war die Trübung in der Mitte der Linſe am ſtärkſten und verlor ſich allmälig nach der Peripherie hin.

Fig. 8. iſt 220 mal Durchm. vergr. *a* eine Partie Linſenfaſern vom Rande, faſt ganz hell und durchſichtig; *b* Faſern von ähnlicher Beſchaffenheit; von denen nur die eine an ihrem einen Rande einen ſcharfen, dunklen Contour zeigt.

c und *d* Linſenfaſern mit deutlicher, aber noch nicht ausgebildeter Verdunkelung. Die getrübten Stellen erſcheinen linear, parallel mit den Rändern.

e ſehr ſtark getrübte Partie aus dem Centrum der Linſe, faſt ganz undurchſichtig, die einzelnen Faſern kaum zu unterſcheiden.

Fig. 9. Hiſtologiſche Elemente, welche wahrſcheinlich einer in der Bildung begriffenen Exoſtoſe der Schädelknochen angehören. Die Beſchreibung des Falles ſiehe in der Erläuterung zur vierten und fünften Figur der dreizehnten Tafel, am Anfange. — Amorphe Maſſe, der äußeren Knochentafel des Os frontis aufliegend, zwiſchen ihr und dem Perioſt, mit ſehr viel unbeſtimmten braunen Körnchen, 220 mal Durchm. vergr.

Fig. 10 und *11.* ſollen zeigen, wie die mikroſkopiſche Unterſuchung ſchon während des Lebens zur Diagnoſe zweifelhafter Geſchwülſte beitragen kann.

Der erſte Fall, Fig. 10., iſt folgender: Eine Kloſterfrau vom Orden der barmherzigen Schweſtern fühlte allmälig wachſende Beſchwerden beim Schlingen, zuletzt Unvermögen, den Mund zu öffnen. Man fühlte zugleich eine harte, in der Tiefe ſitzende Geſchwulſt hinter dem Winkel der Mandibula. Alle Mittel, dieſe Geſchwulſt zu zertheilen, allgemeine ſowohl als örtliche, blieben fruchtlos. Endlich bildete ſich eine kleine Fiſtel unter dem Ohre nach Außen, welche beim (mühſamen) Kauen und Sprechen jedesmal einige Tropfen Flüſſigkeit entleerte. Um über die Natur dieſer räthſelhaften Geſchwulſt in der Tiefe vielleicht Aufſchluß zu erhalten, wurde mehrmals zu verſchiedenen Zeiten die ausfließende Flüſſigkeit mikroſkopiſch unterſucht.

Die zuerſt unterſuchte Flüſſigkeit, am 1. April 1841, betrug wenige Tropfen, war halbflüſſig, opak, von weißlicher Farbe, reagirte deutlich alkaliſch, roch ammoniakaliſch.

Unter dem Mikroſkop erſchien dieſe Flüſſigkeit als eine ſehr amorphe Maſſe, mit einzelnen Blutkörperchen, Fetttröpfchen (Fig. 10. *a*) in großer Menge und einzelnen Kryſtallen von Choleſtearin (Fig. 10. *b*). In dieſer amorphen Maſſe ſah man ferner viele Zellen, die meiſten ſehr groß, alle über $^1/_{100}$‴ Durchm., meiſt blaß, nur wenige körnig, rundlich, einige von unbeſtimmter Form; ſie enthielten deutliche Kerne mit Kernkörperchen (Fig. 10. *c d f*). Faſt alle nicht platt, ſondern kugelig, einige wenige geſchwänzt, manche in Faſern verlängert. Nicht ſelten ſah man Zellen in Zellen (Fig. 10. *g*). Zwiſchen dieſen Zellen erſchienen durchaus keine normalen Eiterkörperchen.

Durch Eſſigſäure wurden die Zellen und ihre Kerne wenig oder nicht afficirt; es gerann aber durch dieſes Reagens eine vollkommen amorphe, membranös-ſtreifige Subſtanz in großer Menge.

Am folgenden Tage ſah man in der ausgedrückten Flüſſigkeit dieſelben Zellen, aber dazwiſchen eine große Menge normaler Eiterkörperchen (Fig. 10. *k*), welche wahrſcheinlich von den Wänden des Fiſtelganges herrührten. Sie erlitten durch Eſſigſäure die gewöhnliche Veränderung.

Repetitae, quas instituimus, disquisitiones eadem docuerunt: magnam quippe copiam cellularum majorum, compactiorum, quibus corpuscula puris modo admixta, modo non admixta fuere.

Cellulae istae, cum neque in abscessibus telae cellulosae, neque indurationibus bonae notae formari soleant, earumque forma cum ea cellularum medullari-fungosarum quam maxime conveniret; conclusimus, tumorem malignum et ex fungo medullari constitutum esse. Prognosis, quam pessimam pronuntiavimus, eventu comprobata est. Exeunte nimirum mense aprili aegrota inopinato mortua est, nullis symptomatibus praegressis, quae affectionis organorum internorum nobilium suspicionem moverent. Cadaveris sectio nobis denegata est.

Fig. 10. omnibus partibus 220 diam. magnitudine exaequat. *a* adipis guttulae. *b b* tabulae crystallorum cholestearini, angulis paullo obtusae. *c — i* cellularum variae formae. *k* corpuscula puris.

Alius casus *Fig. 11.* delineatus est; ulceris quippe, melioris notae, dubiae vero naturae.

Femina quinquagenaria, staturae parvae sed quadratae, habitus laxioris vultusque cachectici, ex anni dimidio circiter in glandula mammaria sinistra ulcere laboravit. Glandula ipsa magna et flaccida erat; ulcus a sinistro latere, 1″ fere prope papillam situm, substantiam glandulae profunde penetrabat, nucem juglandem ambitu exaequabat. Margines ejus partesque vicinae compactae erant et induratae; reliqua glandulae pars mollis. Glandulae axillares sinistrae paululum tumebant; mamma dextra prorsus sana erat.

Quaerebatur, an ulcus illud simplex et chronicum partibusque induratis cinctum esset, cui methodus simpliciter emolliens sufficeret; an malae notae, quod mammae amputationem flagitaret.

Pus subflavum erat, spissum, et bonum videbatur. Microscopio exploratum corpuscula prorsus normalia exhibuit, fere innumera, cum discreta, tum tessellatim in concretiones membranosas conjuncta, quae cum acido acetico irrorarentur, solemnes conversiones subierunt (*Fig. 11. a a*). His multae cellulae complanatae, forma sua ceterisque proprietatibus epithelium tessellatum indicantes, interjectae erant (*Fig. 11. b*).

Biduo post humor secretus iterum disquisitus est. Corpuscula puris normalia continuit, quae addito acido acetico nucleos solemnes, cellulas puta epithelium tessellatum adsimulantes, prodiderunt, nec non singulas cellulas fusiformes caudatas (*Fig. 11. d d*), cujusmodi in telae junctoriae et granulationum conformatione occurrunt.

Quae cum ita essent, ulcus bonae notae esse non dubitavimus; quod quidem, cum apta medela curaretur, celeriter ad sanationem processit.

Fig. 11. omnibus partibus 220 diam. magnitudine exaequat.

a corpuscula puris. *a** eadem, acido acetico irrorata.

b cellulae, eas epithelii tessellati adsimulantes.

d cellulae caudatae, quae in fibras diffindi incipiunt, eodem prorsus modo ac in telae cellulosae conformatione fit.

Mehrere spätere Untersuchungen ergaben dieselben Resultate: immer zeigte sich eine große Menge jener derben, großen Zellen mit oder ohne gleichzeitig anwesende Eiterkörperchen.

Da jene Zellen sich weder bei gewöhnlichen Abscessen, noch bei sonstigen gutartigen Indurationen zu bilden pflegen, und in ihrer Form am meisten Aehnlichkeit mit denen des Markschwammes zeigten, so wurde die Geschwulst für eine bösartige auf der Bildung eines Markschwammes beruhende erklärt und demnach eine schlimme Prognose gestellt. Diese Vorhersage wurde leider durch den Ausgang bestätigt. Die Kranke starb plötzlich gegen Ende April, ohne alle Symptome eines Leidens wichtiger innerer Organe. Die Sektion wurde nicht gestattet.

Alle Theile von Fig. 10. sind 220mal Durchm. vergr. *a* sind Fetttröpfchen. *b b* Krystalltafeln von Cholestearin, an den Ecken etwas abgerundet. *c — i* verschiedene Zellenformen. *k* Eiterkörperchen.

Der Fall Fig. 11. dagegen betrifft ein gutartiges Geschwür von zweifelhafter Natur.

Eine Frau in den funfziger Jahren, von kleiner untersetzter Statur, schlechtem Habitus und kachektischem Aussehen hatte seit etwa 6 Monaten ein Geschwür an der linken Brustdrüse. Letztere war groß und schlaff; das Geschwür saß an der linken Seite, etwa einen Zoll von der Brustwarze, reichte tief in die Substanz der Drüse hinein und hatte die Größe einer Wallnuß. Die Ränder und die Umgebungen des Geschwüres waren sehr fest und verhärtet, die übrige Drüse weich. Die Achseldrüsen der linken Seite waren schwach angeschwollen. Die rechte Brust ganz normal.

Es handelte sich darum, zu bestimmen, ob dieses ein einfaches chronisches Geschwür mit indurirten Umgebungen sey, und eine einfach erweichende Behandlung fordere, oder ob es bösartig sey und vielleicht die Amputation der Brust nothwendig mache.

Der Eiter war gelblich, dick, schien Pus bonum. Er zeigte unter dem Mikroskope ganz normale Eiterkörperchen, die mit Essigsäure behandelt, das gewöhnliche Verhalten zeigten, in ungeheurer Anzahl, theils einzeln, theils pflasterartig zu membranösen Gruppen vereinigt (Fig. 11. *a a*). Zwischen diesen viele platte Zellen von der Form und den sonstigen Eigenschaften des Pflasterepithelium (Fig. 11. *b*).

Einige Tage später wurde die abgesonderte Flüssigkeit wiederum mikroskopisch untersucht. Sie enthielt ebenfalls normale Eiterkörperchen, welche durch Essigsäure die gewöhnlichen Kerne zeigten — dem Pflasterepithelium ähnliche Zellen — und einzelne spindelförmig verlängerte, geschwänzte Zellen (Fig. 11. *d d*), wie sie bei der Bildung des Zellgewebes und in den Granulationen vorkommen.

Das Geschwür wurde in Folge dieser Untersuchung für ein gutartiges erklärt und seine Heilung machte bei einer passenden Behandlung rasche Fortschritte.

Alle Theile von Fig. 11. sind 220mal Durchmesser vergrößert.

a Eiterkörperchen. *a** dieselben, mit Essigsäure behandelt.

b Zellen, ähnlich denen des Pflasterepithelium.

d geschwänzte Zellen mit anfangender Theilung in Fasern, ganz wie die bei der Bildung des Zellgewebes auftretenden.

Fig. 12 et *13*. Granulationes brachii amputatione curti.

Fig. 12. Stratum recentissimum, striato-amorphum, sine ulla cellularum propullulatione, permultis guttulis adipis conspersum. Acido acetico pallidum ac pellucidum redditur.

Fig. 13. Stratum vetustius, conformatione magis progressum. Cellulae caudatae nucleis et nucleolis praeditae luculenter prostant, quibus fibrae junctoriae jamjam maturae interpositae sunt.

Utriusque figurae magnitudo 220 diam. exaequat.

Fig. 12 und *13*. Granulationen aus einer Amputationswunde des Oberarmes.

Fig. 12. die jüngste Schicht, ſtreifig-amorph, ohne alle Spur von Zellenbildung, mit ſehr vielen Fetttropfen. Sie wird durch Eſſigſäure blaß und durchſichtig.

Fig. 13. eine ältere Schicht, in der Entwicklung weiter vorgerückt: deutliche langgeſchwänzte Zellen mit Kern und Kernkörperchen; zwiſchen ihnen Partien von bereits ausgebildeten Zellgewebsfaſern.

Beide Figuren ſind 220 mal Durchm. vergrößert.

Druck von F. A. Brockhaus in Leipzig.